



IMÁGENES EN MEDICINA INTENSIVA

Enfisema gástrico iatrogénico

Iatrogenic gastric emphysema

Y. Corcía Palomo*, L. Martín Villén y J.J. Egea Guerrero

Unidad de Cuidados Intensivos, Hospital Universitario Virgen del Rocío, Sevilla, España

Recibido el 26 de septiembre de 2016; aceptado el 3 de octubre de 2016

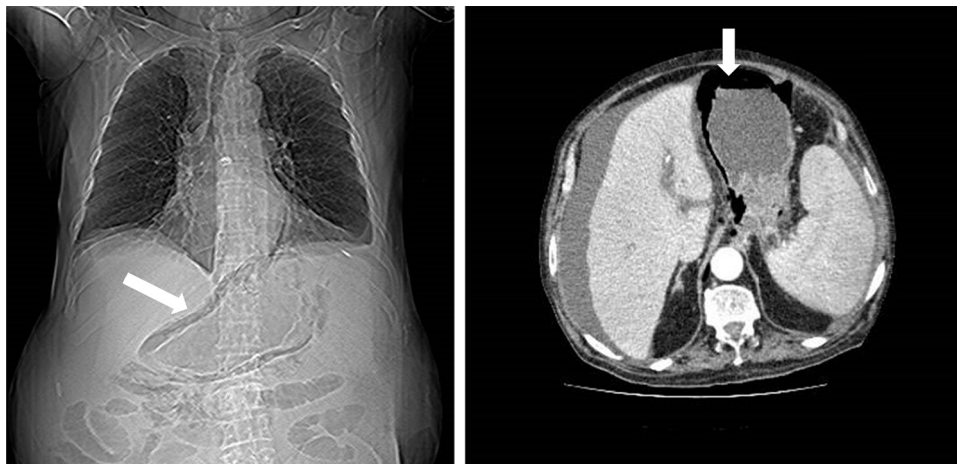


Figura 1 Topograma y corte axial.

Varón de 78 años, fumador, ingresado en la UCI con una pancreatitis aguda grave. Se realizó una colangiopancreatografía retrógrada endoscópica, detectándose un desgarro de la mucosa esofágica. Se solicitó una tomografía computarizada de tórax, objetivándose una disección de la pared del tercio medio-distal del esófago y del estómago por aire (fig. 1: flecha blanca en el topograma y en el corte axial). En quirófano no se evidenció perforación esofágica. El enfisema gástrico resulta tras una rotura de la mucosa digestiva, produciéndose una disección de la pared gástrica. Debe diferenciarse de la gastritis enfisematosa, donde el aire intramural es secundario a una infección por bacterias productoras de gas, y que presenta un peor pronóstico.

* Autor para correspondencia.

Correo electrónico: yaelcorcia@gmail.com (Y. Corcía Palomo).