

## IMÁGENES EN CARDIOLOGÍA

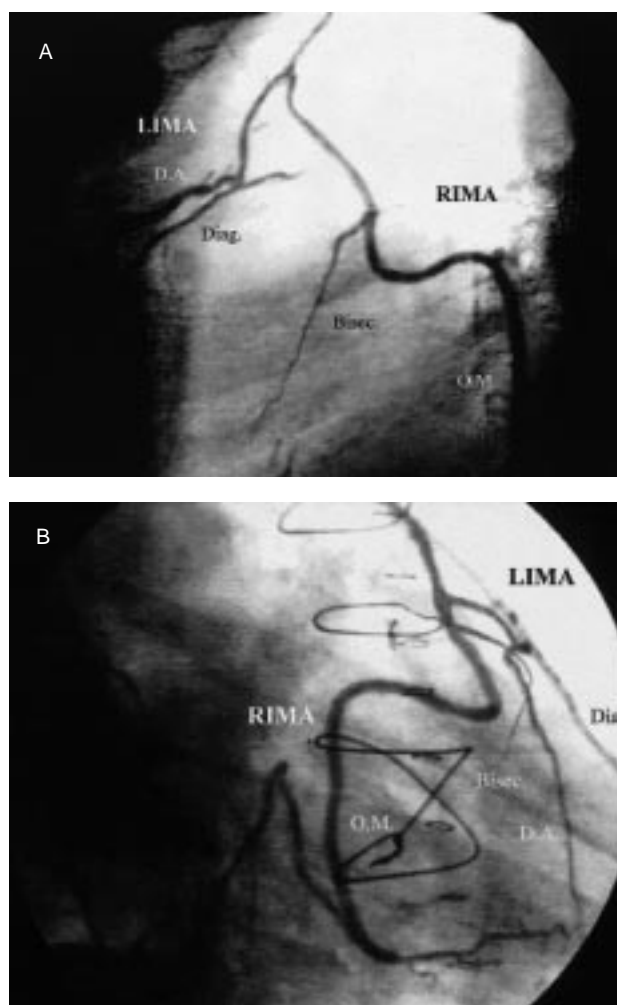
# Cuádruple *bypass* coronario con injerto de arterias mamarias en «Y»

Álvaro Ortiz de Salazar Varona y Eduardo Ruiz de Azúa

Servicio de Cirugía Cardíaca y Cardiología. Hospital de Basurto. Bilbao.

Paciente de 65 años, con clínica de angina progresiva, al que se le realizó cateterismo cardíaco, que fue diagnosticado de lesión de tronco coronario izquierdo y de tres vasos, con lesiones moderadas en la arteria descendente anterior, lesiones severas en las ramas diagonal, bisectriz y circunfleja y afectación severa de la coronaria derecha.

Se realizó revascularización mediante *bypass* de arteria mamaria doble, conectándose la arteria mamaria derecha sobre izquierda, ambas esqueletizadas, y revascularizando con el *bypass* de arteria mamaria izquierda la descendente anterior y la rama diagonal en secuencial, y con la arteria mamaria derecha la rama bisectriz y la obtusa marginal. La arteria descendente posterior se revascularizó con vena safena.



**Fig. 1.** A: proyección oblicua anterior izquierda, cateterización de la arteria mamaria izquierda y relleno de la arteria descendente anterior y de la rama diagonal a través del *bypass* secuencial de mamaria izquierda, y relleno de la rama bisectriz y de la obtusa marginal a través del *bypass* secuencial de la arteria mamaria derecha, conectado en «Y» sobre la mamaria izquierda. B: proyección oblicua anterior derecha de los cuatro injertos.

Correspondencia: Dr. A. Ortiz de Salazar Varona.  
Servicio de Cirugía Cardiovascular. Hospital de Basurto.  
Avda. de Montevideo, 18. 48013 Bilbao.

(*Rev Esp Cardiol* 2001; 54: 516)