

## COMUNICACIONES BREVES

# Enfermedad del nodo sinusal familiar asociada a estrabismo y vena cava superior izquierda persistente

Ricardo Madariaga, Lluís Mont, José M. Rubín, Albert Periz, Miguel Vacca, Manel Azqueta\* y Josep Brugada

Unidad de Arritmias y \*Laboratorio de Ecocardiografía. Instituto de Enfermedades Cardiovasculares. Universidad de Barcelona.

Se presenta el caso de una familia en la que la madre y sus tres hijos han sido diagnosticados de enfermedad del nodo sinusal y estrabismo. En dos de ellos se demostró persistencia de vena cava superior izquierda con drenaje en seno coronario. En todos los miembros de esta familia, la enfermedad era oligosintomática, manifestándose en forma de mareos, fatigabilidad y disnea de esfuerzo asociados a ritmo nodal. En tres de los casos se documentó fibrilación auricular paroxística. Después de la implantación de un marcapasos, los cuatro individuos se encuentran asintomáticos.

**Palabras clave:** Arritmia. Marcapasos. Estrabismo. Bradicardia.

(*Rev Esp Cardiol* 2000; 53: 1282-1286)

## Familial Sick Sinus Syndrome Associated to Strabismus and Persistent Left Superior Vena Cava

We report a family in which the mother and her three sons suffered sick sinus syndrome and strabismus. Two members had a persistent left superior vena cava with drainage into coronary sinus. The illness in all members of this family was oligosymptomatic, and well tolerated with mild symptoms like dizziness, fatigue and exercise dyspnea associated with nodal rhythm. Three of them, had episodes of paroxysmal atrial fibrillation. All patients remain asymptomatic after pacemaker implantation.

**Key words:** Arrhythmia. Pacemaker. Strabismus. Bradycardia.

(*Rev Esp Cardiol* 2000; 53: 1282-1286)

## INTRODUCCIÓN

La presentación clínica de la bradicardia sinusal sintomática con escape nodal en la infancia y la juventud puede corresponder a vagotonía o enfermedad del nodo sinusal (ENS). Ambos trastornos pueden tener un carácter familiar<sup>1</sup>.

Una de las causas poco frecuente, pero establecida, de ENS es la congénita. Existen dos formas de presentación: la esporádica<sup>2,3</sup> y la familiar, que se hereda con carácter autosómico dominante<sup>4-8</sup>. Se ha estimado que alrededor del 2-6% de los casos de ENS son hereditarios<sup>8</sup>.

La asociación de ENS familiar con otra alteración extracardiaca es rara. La publicación más reciente data de 1986, y en ella se describe su asociación a una miopía degenerativa<sup>9</sup>.

La familia que se presenta parece tener transmisión hereditaria dominante de dos rasgos, la ENS y la presencia de estrabismo. Como hallazgo, se detectó en dos de los sujetos un drenaje de la vena cava superior izquierda al seno coronario. La asociación de ENS, estrabismo y drenaje de vena cava superior al seno coronario no ha sido descrita en la bibliografía revisada.

## CASOS CLÍNICOS

### Caso 1

Mujer de 46 años, con antecedentes de estrabismo en su abuela materna y sus tres hijos, dos de los cuales, además, presentaban soplo cardíaco y drenaje de la vena cava izquierda en el seno coronario con dilatación severa del mismo (fig. 1).

Padecía estrabismo convergente en el ojo derecho desde el nacimiento, así como crisis de palpitations de aparición brusca y disnea desde los 26 años. En la exploración se apreciaba un soplo sistólico paraesternal izquierdo II/VI sin otras alteraciones. El electrocardiograma (ECG) de reposo objetivó un ritmo de escape nodal a 50 lat/min. En la radiografía de tórax únicamente se observaba un ligero aumento de la silueta cardíaca.

Correspondencia: Dr. L. Mont.  
Unidad de Arritmias. Instituto de Enfermedades Cardiovasculares.  
Universidad de Barcelona.  
Villaruel, 170. 08036 Barcelona.  
Correo electrónico: jllmont@medicina.ub.es

Recibido el 10 de mayo de 1999.  
Aceptado para su publicación el 17 de febrero del 2000.

## ABREVIATURAS

AV: auriculoventricular.  
 ECG: electrocardiograma.  
 ENS: enfermedad del nodo sinusal.  
 lat/min: latidos por minuto.  
 ms: milisegundos.  
 NAV: nodo auriculoventricular.

Con el diagnóstico de ENS sintomática se implantó un marcapasos VVI a los 31 años, mejorando el cuadro clínico. En la evolución posterior se detectó hipertensión arterial y se objetivó la presencia de fibrilación auricular con respuesta ventricular rápida, recibiendo tratamiento con amiodarona y anticoagulantes orales.

A los 41 años se efectuó recambio de generador, implantándose un marcapasos DDDR, evolucionando asintomática hasta el día de hoy.

El ecocardiograma Doppler color demostró una ligera hipertrofia ventricular izquierda sin dilatación ventricular, con un seno coronario de calibre normal. La inyección de solución salina agitada por una vena antecubital izquierda permitió observar la aparición normal de contraste en la aurícula derecha a través de la vena cava superior.

## Caso 2

Varón de 24 años, hijo de la paciente 1, con antecedentes de estrabismo intervenido en la infancia, controlado desde los 10 años a raíz de un ECG que demostró ritmo nodal a 55 lat/min. En el examen físico sólo destacaba un soplo paraesternal izquierdo no irradiado II/VI que aumentaba con la inspiración profunda. En el estudio realizado al paciente se observó una radiografía de tórax normal. En el ecocardiograma bidimensional con contraste se detectó una marcada dilatación del seno coronario que, en ausencia de hipertensión de cavidades derechas, podría corresponder a una vena cava izquierda drenando en el mismo. Las cavidades izquierdas y derechas eran normales.

El paciente evolucionó asintomático y a los 18 años comenzó con palpitaciones rápidas de corta duración acompañadas de mareos y disnea. A los 19 años, se realizó un estudio electrofisiológico que demostró bradicardia sinusal marcada a 20 lat/min, con un intervalo PR de 180 milisegundos (ms), que alternó con ritmo de escape nodal a 50 lat/min. El intervalo AH fue de 150 ms y el HV de 40 ms. El tiempo de recuperación del nodo sinusal fue anormal, apareciendo escape nodal a los tres segundos. La estimulación auricular decremental demostró conducción AV 1:1 hasta un ciclo de 350 ms. Después de administrar 1 mg de atropina

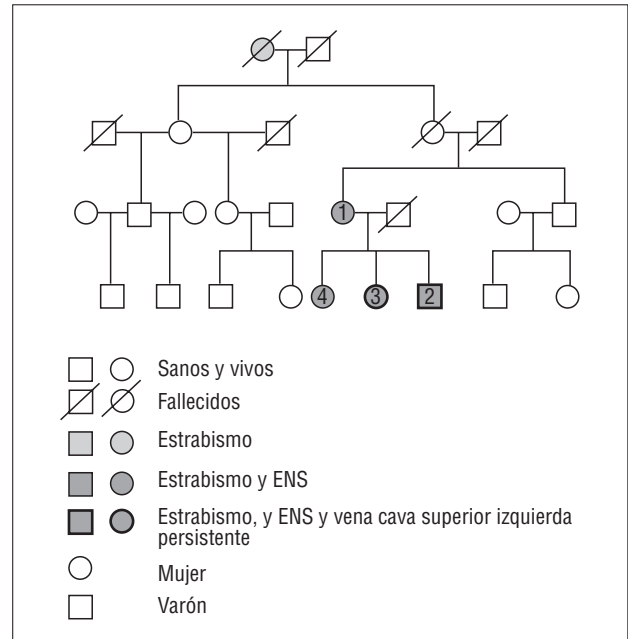


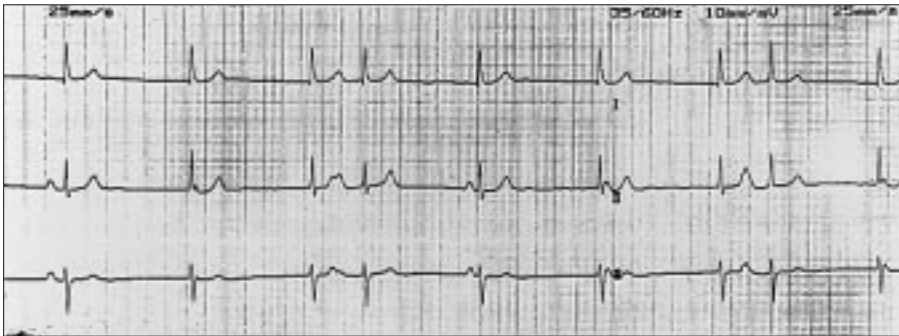
Fig. 1. Árbol genealógico de la familia estudiada. Los números de las figuras representan el número de caso descrito en el texto.

intravenosa apareció fibrilación auricular autolimitada y posteriormente ritmo nodal a 50 lat/min. Con estos hallazgos, se implantó un marcapasos DDDR, permaneciendo asintomático hasta el día de hoy. No se han documentado arritmias supraventriculares en la evolución posterior.

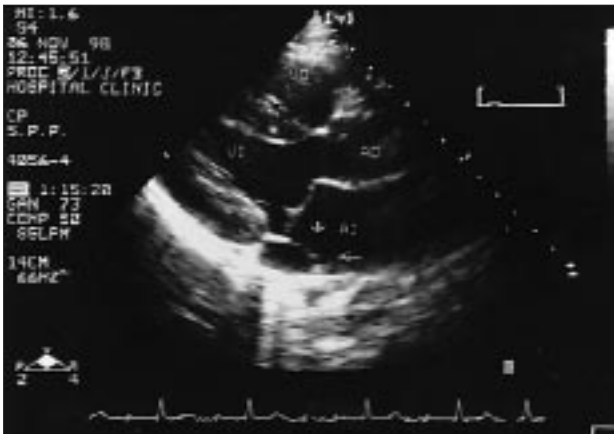
## Caso 3

Mujer de 22 años, hija de la paciente del caso 1, con antecedentes de estrabismo congénito, drenaje de la vena cava superior izquierda al seno coronario demostrado con ecocardiograma de contraste, y controlada por disfunción sinusal desde los 8 años de edad. La paciente permaneció asintomática y a los 16 años comenzó con mareos y un episodio de presíncope.

En los electrocardiogramas previos se había documentado bradicardia sinusal, ritmo nodal y episodios de fibrilación auricular (fig. 2). En el estudio electrofisiológico se registró flúter auricular con ciclo de 300 ms con bloqueo AV variable 2:1 y 4:1. La conducción AV a un ciclo de 1.200 ms tenía un intervalo PR de 160 ms, el intervalo HV fue de 30 ms y la duración del QRS y QT fue normal. Al sobrestimular el flúter, se provocó fibrilación auricular autolimitada con frecuencia ventricular media entre 40-60 lat/min. Con el diagnóstico de ENS se implantó un marcapasos DDDR en 1992, y desde entonces la paciente se encuentra asintomática. En el examen físico sólo destacó un soplo sistólico II/VI paraesternal derecho. El ecocardiograma bidimensional con contraste (similar en 1992 y 1998) demostró un drenaje de vena cava superior iz-



**Fig. 2.** Registro del trazado electrocardiográfico de las derivaciones D I, D II y D III de la paciente 3. Se aprecia una bradicardia sinusal completando con un ritmo de escape nodal. Obsérvese que los complejos cuarto y octavo corresponden a una captura sinusal.



**Fig. 3.** Ecocardiograma bidimensional en el plano paraesternal derecho realizado a la paciente 3, en el que se aprecia una importante dilatación del seno coronario. AI: aurícula izquierda; VI: ventrículo izquierdo; VD: ventrículo derecho; AO: arteria aorta.

quierda al seno coronario, con severa dilatación del mismo, ligera hipertrofia biventricular sin dilatación de cavidades (fig. 3). El ECG actual demostró el funcionamiento normal del marcapasos bicameral. La radiografía de tórax fue normal, evidenciando que el generador del marcapasos estaba ubicado en la región retromamaria derecha y los cables electrodos tenían un trayecto normal desde la región de la vena subclavia derecha hasta las cavidades cardíacas derechas. En el test de esfuerzo realizado en noviembre de 1998 alcanzó un 78% de la frecuencia cardíaca máxima teórica, con estimulación auricular (155 lat/min), PR normal y QRS propio, deteniéndose por fatiga en el tercer estadio del protocolo.

#### Caso 4

Mujer de 20 años, la menor de los tres hijos de la familia estudiada, con antecedentes de estrabismo y disfunción sinusal. En control desde los 4 años de edad, fecha en la que se documentó en el ECG de superficie un ritmo nodal a 55 lat/min en ausencia de ritmo sinusal. En octubre de 1998 presentó sensación de mareos y fatigabilidad. El examen físico fue normal. Se solici-

tó ECG Holter de 24 h, que demostró un ritmo nodal durante la mayor parte del trazado, con una frecuencia mínima de 36 lat/min nocturna y máxima de 60 lat/min diurna, alternando con episodios de fibrilación auricular con una frecuencia ventricular máxima de 125 lat/min. El ecocardiograma bidimensional con contraste fue normal.

Con el diagnóstico de ENS sintomática se implantó un marcapasos AAIR en noviembre de 1998, evolucionando asintomática.

#### DISCUSIÓN

Describimos a una familia en la que la madre y todos sus descendientes presentaban ENS asociado a estrabismo. También se documentó en dos de los tres hijos un drenaje de la vena cava superior izquierda al seno coronario. Los síntomas en cada uno de ellos empezaron precozmente en la segunda o tercera décadas de la vida.

El hallazgo electrocardiográfico en todos ellos fue un ritmo de escape nodal, con tendencia a arritmias supraventriculares como fibrilación auricular y flúter auricular, sin un trastorno clínico importante de la conducción del nodo AV o el sistema His-Purkinje.

Se examinó al único hermano de la paciente 1, en el cual no se detectó ninguna anomalía. La abuela materna había fallecido 4 años antes del nacimiento de la paciente 1 y sólo sabemos que tenía estrabismo sin arritmias documentadas (fig. 1).

En los últimos 25 años se ha dado a conocer la existencia de la ENS familiar como una rara pero bien establecida entidad. En la mayoría de las familias, la ENS se combina con trastornos de conducción del nodo auriculoventricular (NAV) o del sistema de conducción distal<sup>1,3,10,11</sup>; no obstante, existen casos en los que esto no ocurre<sup>12,13</sup>. Así, Scarpa<sup>14</sup> describió que el 60% de los trastornos del nodo sinusal del adulto están asociados a estas alteraciones. Ninguno de los integrantes de la familia estudiada ha presentado evidencias de compromiso de la conducción auriculoventricular, excepto en el caso aislado de la detección de un flúter auricular con conducción 4:1 en el estudio electrofisiológico del caso 3. No obstante, en el registro de

episodios de su marcapasos, el porcentaje de estimulación ventricular era del 0%, lo que indicaba una ausencia de trastorno de la conducción.

El análisis del árbol genealógico de las familias afectadas de ENS que han sido estudiadas en artículos anteriores orienta hacia una transmisión autosómica dominante del rasgo<sup>3-4,6</sup>. Sin embargo, no se ha publicado la asociación de estrabismo con trastornos del ritmo cardíaco. La ausencia de una historia familiar clara de ENS sugiere una nueva mutación que determina una nueva característica. No obstante, no se dispone de elementos de juicio mayores para afirmar este hecho. Tampoco se puede afirmar que la ENS y el estrabismo estén genéticamente relacionados.

En cuanto a la herencia conjunta de estos rasgos y la persistencia de la vena cava, bien podría tratarse de una posible asociación de distintos rasgos fenotípicos debidos a diferentes genes que se están segregando juntos y que no tienen relación entre ellos.

### Aspectos clínicos

Los trastornos familiares que afectan al nodo sinusal o a la aurícula, bien de tipo congénito o de presentación en la edad adulta, han sido descritos con diversas denominaciones: ritmo nodal A-V<sup>11</sup>, disociación AV familiar<sup>15</sup>, enfermedad del nódulo sinusal familiar<sup>3,6</sup>, *familial sick sinus syndrome*<sup>16</sup> y disfunción del nódulo sinusal<sup>17</sup>.

La manifestación clínica a una edad precoz y la detección de la enfermedad en la familia permiten diferenciar una ENS adquirida de una ENS familiar. Esta última debe distinguirse de la vagotonía que, siendo también un trastorno poco frecuente, puede tener una presentación familiar con las mismas manifestaciones clínicas y en el mismo grupo de edad<sup>5,6</sup>. A este respecto, Mehta et al<sup>18</sup> describieron el caso de una familia con bradicardia sinusal sintomática heredada con un patrón autosómico dominante en la que se normalizó el ritmo sinusal en respuesta a atropina y bloqueo autonómico, lo que permite diferenciar esta rara entidad de la ENS familiar. El autor postuló que este fenómeno es debido a una distribución dominante de fibras parasimpáticas eferentes o a una desigual distribución de fibras eferentes adrenérgicas y colinérgicas en la aurícula.

La ausencia de respuesta a la administración de atropina en el estudio electrofisiológico de los pacientes 2 y 3 demostró que la bradicardia obedecía a un trastorno orgánico y no a la influencia del sistema nervioso autónomo.

En 1960, Bacos et al<sup>12</sup> describieron a una familia con «ritmo nodal familiar congénito», formada por dos hermanos, de 50 y de 42 años, respectivamente, con bradicardia, ritmo de la unión y fibrilación auricular intermitente. Su madre falleció a los 71 años y padeció bradicardia y fibrilación auricular en los últimos 20

años de su vida. El estudio de esta familia sugiere una herencia autosómica dominante de alto grado de penetrancia.

En 1988, Surawicz et al<sup>13</sup> publicaron el seguimiento de la familia estudiada por Bacos, demostrando que en la tercera y cuarta generación la bradicardia sintomática se presentaba a una edad más temprana. El estudio de Surawicz demuestra que la presencia de una frecuencia baja provoca un efecto desestabilizador sobre el ritmo cardíaco, lo cual predispone a la fibrilación auricular. Esta última aparece inicialmente de forma paroxística y persiste así durante varias décadas antes de hacerse permanente. No obstante, la tendencia a padecer fibrilación auricular bien puede tener un origen genético y no ser exclusivamente el resultado de la inestabilidad eléctrica secundaria a la bradicardia mantenida, como ya se ha demostrado<sup>19</sup>.

Los datos aportados por Bacos y Surawicz permiten asumir el buen pronóstico que tiene la familia estudiada y, asimismo, explican los hallazgos de episodios de fibrilación auricular paroxística a una edad temprana.

Kiriyama et al<sup>1</sup> compararon a dos familias que iniciaron los síntomas en la edad adulta. Una era portadora de ENS familiar y la otra de un bloqueo AV completo familiar. En la discusión hacen una revisión de 59 casos de ENS familiar publicados en la bibliografía en 12 familias estudiadas. Describieron que de los 59 casos mencionados, 26 individuos de seis familias presentaban al menos un bloqueo AV de primer grado u otro tipo de bloqueo, señalando que la lesión no se limitaba a la aurícula, sino que también afectaba al sistema de conducción AV. Sin embargo, en la familia estudiada no se ha detectado bloqueo AV de algún grado, contrastando con la tendencia general descrita en la bibliografía<sup>1,3,10,11</sup>.

Por último, en cuanto al tratamiento con electroestimulación, está clara la indicación de marcapasos si el paciente se encuentra sintomático, con el fin de eliminar los síntomas y mejorar la capacidad funcional, además de prevenir los episodios de fibrilación auricular<sup>20</sup>. No obstante, no está claro el tipo de marcapasos que se debe implantar, elección que únicamente se debería realizar entre el modo AAIR y el DDDR. En esta familia se implantaron ambos tipos, pero como ya hemos comentado, en ninguno de ellos se habían detectado datos de bloqueo AV, lo que no es frecuente según la bibliografía revisada<sup>10,11</sup>. Por ello, la actitud más correcta en familias con enfermedad del nodo sinusal sería la de implantar un marcapasos DDDR, excepto si se ha excluido mediante estudio electrofisiológico algún dato que sugiera trastorno de la conducción AV.

En conclusión, se trata de una familia con probable herencia autosómica dominante de ENS familiar y estrabismo, con evolución similar a la descrita en la bibliografía, en la que se espera que la estimulación cardíaca permita realizar una vida normal y disminuya las crisis de fibrilación auricular asociadas a esta

entidad. La detección de drenaje de la vena cava superior izquierda al seno coronario parece ser un hallazgo cuyo papel respecto al trastorno descrito se desconoce, a la luz de lo revisado en la bibliografía. El seguimiento a largo plazo y un estudio genético permitirán un mayor conocimiento de esta afección y se podrá aclarar también si la presencia de estrabismo es una coincidencia o una manifestación fenotípica ligada a la ENS.

## BIBLIOGRAFÍA

1. Onat A, Domanic N, Onat T. Sick sinus syndrome in an infant: severe disturbance of impulse formation and conduction involving the SA node and the AV junctional tissue. *Eur J Cardiol* 1974; 2: 79-83.
2. Stopfkuchen H, Jünger BK. Congenital sinus bradycardia combined with congenital total atrioventricular block. *Eur J Pediatr* 1977; 125: 219-224.
3. Spellberg RD. Familial sinus node disease. *Chest* 1971; 60: 246-251.
4. Livesley B, Catley PF, Oram S. Familial sinoatrial disorder. *Br Heart J* 1972; 34: 668-670.
5. Caralis DG, Varghese PJ. Familial sinoatrial node dysfunction: increased vagal tone a possible aetiology. *Br Heart J* 1976; 38: 951-956.
6. Jacovella G, Santini M, Floris B, Masini V. Malattia del nodo seno familiare. Osservazioni su tre casi personali. *G Ital Cardiol* 1976; 6: 112-117.
7. Lehmann H, Klein UE. Familial sinus node dysfunction with autosomal dominant inheritance. *Br Heart J* 1978; 40: 1314-1316.
8. Onat A. Familial sinus node disease and degenerative myopia - a new hereditary syndrome? *Hum Genet* 1986; 72: 182-184.
9. Tan AT, EE BK, Mah PK, Choo MH, Chia BL. Diffuse conduction abnormalities in an adolescent with familial sinus node disease. *PACE* 1981; 4: 645-649.
10. Sarachek NS, Leonard JJ. Familial heart block and sinus bradycardia. *Am J Cardiol* 1972; 29: 451-458.
11. Kiriya T, Mizutani T, Kakusui K, Wada M, Isoda T, Inoue M et al. Familial heart block and sick sinus syndrome of adult onset: report of two families and review of the literature. *Jpn Heart J* 1979; 20: 441-458.
12. Bacos JM, Eagan JT, Orgain ES. Congenital familial nodal rhythm. *Circulation* 1960; 22: 887-895.
13. Surawicz B, Hariman RJ. Follow up of the family with congenital absence of sinus rhythm. *Am J Cardiol* 1988; 61: 467-469.
14. Scarpa WJ. The sick sinus syndrome. *Am Heart J* 1976; 92: 648-660.
15. Khorsandian RS, Moghadam A, Müller OF. Familial congenital A-V dissociations. *Am J Cardiol* 1964; 14: 118-124.
16. Gambetta M, Weese J, Ginsburg M, Shapiro D. Sick sinus syndrome in a patient with familial PR prolongation. *Chest* 1973; 64: 520-523.
17. Nordenberg A, Varghese PJ, Nugent EW. Spectrum of the sinus node dysfunction in two siblings. *Am Heart J* 1976; 91: 507-512.
18. Mehta AV, Chidambaram B, Garrett A. Familial symptomatic sinus bradycardia: autosomal dominant inheritance. *Pediatr Cardiol* 1995; 16: 231-234.
19. Brugada R, Tapscott T, Czemuszewicz GZ, Marian AJ, Iglesias A, Mont L et al. Identification of a genetic locus for familial atrial fibrillation. *N Engl J Med* 1997; 336: 950-952.
20. Goicolea de Oro A, Bescos LI, Pastor Fuentes A, Esteban Paul E, Kallmeyer Martin C, Chicote Ramos R. Results of long-term permanent atrial stimulation in sick sinus disease. *Rev Esp Cardiol* 1997; 50: 474-479.