

COMUNICACIONES BREVES

Derivación cavopulmonar (Glenn) bidireccional sin circulación extracorpórea: una técnica segura y recomendable

Fernando Villagrà, Ricardo Gómez, José Ignacio Herraiz, Federico G. Larraya, Luis Moreno y Pilar Sarraiz

Servicio de Cirugía Cardíaca y Cardiología Infantil. Clínica de la Zarzuela. Madrid.

La anastomosis cavopulmonar (Glenn) bidireccional se usa de forma rutinaria como paso previo a la operación de Fontan en situaciones fisiopatológicas de ventrículo único. Es habitual realizarla con circulación extracorpórea, cuyos efectos pueden ser especialmente nocivos en enfermedades univentriculares. Para evitar dichos efectos hemos realizado, por esternotomía y sin circulación extracorpórea, la anastomosis cavopulmonar bidireccional en 5 niños. No hubo morbimortalidad. Creemos que esta técnica es segura, reproducible e incluso recomendable en niños con cardiopatías univentriculares.

Palabras clave: *Cardiopatía congénita. Circulación extracorpórea. Cirugía. Procedimiento de Fontan.*

(*Rev Esp Cardiol* 2000; 53: 1406-1409)

The Bidirectional Cavopulmonary (Glenn) Shunt without Cardiopulmonary Bypass: a Safe and Advisable Technique

The bidirectional cavopulmonary (Glenn) shunt is almost a routine first step procedure for total cavopulmonary connection in children with single-ventricle cardiac anomalies. It is usually performed with cardiopulmonary bypass, of which adverse effects can be especially deleterious in these cardiac conditions. To avoid these adverse effects, we performed the cavopulmonary shunt in 5 children through sternotomy without cardiopulmonary bypass. There was no mortality nor morbidity. We think that this technique is safe, reproducible, and even advisable in children with single-ventricle anomalies.

Key words: *Congenital heart disease. Cardiopulmonary bypass. Surgery. Fontan procedure.*

(*Rev Esp Cardiol* 2000; 53: 1406-1409)

INTRODUCCIÓN

La anastomosis cavopulmonar (Glenn) bidireccional (ACPB) se usa de forma rutinaria como paso previo a la operación de Fontan, en enfermedades cardíacas con fisiología de ventrículo único. Habitualmente se realiza con la ayuda de circulación extracorpórea (CEC), e incluso, con parada cardíaca con cardioplejía. La CEC provoca una severa reacción inflamatoria general con daño capilar, extravasación plasmática al tejido intersticial y retención hídrica, que disminuyen significativamente la función sistólica y diastólica ventricular. Todo ello aumenta las resistencias vasculares pulmonares, prolonga el tiempo de asistencia respiratoria y soporte inotrópico, que puede ser especialmente nocivo en el postoperatorio inmediato de los niños con fisiopatología de ventrículo único. Para evitar estos riesgos hemos realizado con éxito 8 ACPB en 5 pacientes (en 3 de

ellos bilaterales al tener dos venas cavas superiores) por esternotomía sin usar CEC.

TÉCNICA Y RESULTADOS

Pacientes

Desde junio de 1997 hemos realizado ACPB en 8 niños, en 5 de los cuales ha sido sin CEC. En tres, no incluidos en este trabajo, se usó CEC en el inicio de nuestra experiencia y por anomalías asociadas. Los datos más destacados de cada paciente están expuestos en la tabla 1. Tres pacientes (2, 3 y 4) tenían doble sistema de cavas superiores y en los tres se realizó doble ACPB. En los cuatro últimos pacientes (2, 3, 4 y 5), y de forma rutinaria en el momento actual, cerramos el tronco de la arteria pulmonar después de realizar la ACPB.

Técnica (fig. 1)

Se adopta una posición ligeramente elevada de la cabeza del niño. Se realiza una esternotomía media y

Correspondencia: Dr. F. Villagrà.
Yucatán, 25, 1.º B. 28230 Las Rozas. Madrid.
Correo electrónico: Villalbert@bitmailer.net

Recibido el 2 de diciembre de 1998.
Aceptado para su publicación el 17 de febrero del 2000.

ABREVIATURAS

ACPB: anastomosis cavopulmonar bidireccional (Glenn bidireccional).

B v-v: *bypass* veno-veno.

CEC: circulación extracorpórea.

se hepariniza al paciente con 3 mg/kg i.v. Se ocluyen los Blalock-Taussig funcionantes realizados previamente con clips metálicos de titanio. En los últimos casos los seccionamos (seccionamos el conducto de PTF de los Blalock-Taussig modificados) para que no traccionen de la arteria pulmonar. De forma similar al cortocircuito o *bypass* veno-veno (B v-v) preconizado por Lamberti en 1990¹, se inserta una cánula DLP 12-14 F metálica recortada o similar en la vena cava superior, lo más alto posible, o en la vena innominada si existe. Asimismo, se inserta una cánula recta de polystan del 4-5, o bien de aorta de Research Medical Inc., de 12-14 F o similar en la aurícula derecha, uniéndose ambas cánulas con una conexión recta de un cuarto de pulgada provista de un *luer-lock*, al que se acopla una llave de 3 pasos por la que se extrae el aire del sistema. Para objetivar la presión de la vena yugular distal al clampaje, durante la realización de la ACPB se mide dicha presión en dos momentos: presión 1, inmediatamente después de clampar la cava superior y antes de iniciar el B v-v, y presión 2, una vez iniciado el B v-v. Se secciona la vena cava superior y se sutura su cabo proximal. A continuación se clampa

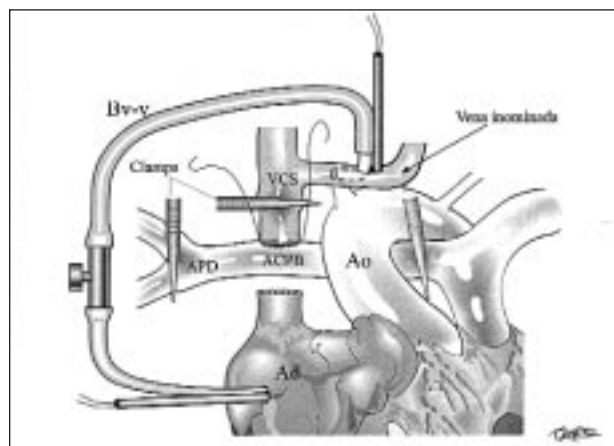


Fig. 1. Anastomosis cavopulmonar bidireccional con *bypass* veno-veno y sin la ayuda de circulación extracorpórea. ACPB: anastomosis cavopulmonar bidireccional; Ad: aurícula derecha; APD: arteria pulmonar derecha; Ao: aorta. B v-v: *bypass* veno-veno; VCS: vena cava superior.

proximal y distalmente la arteria pulmonar y se realiza la ACPB término-lateralmente con sutura de mirafil o pds de 6-0. Durante el procedimiento se vigila la saturación de O₂ cutánea y se extrema el cuidado hemostático. Si es posible se deja la vena ácigos/hemiácigos permeable al drenaje de la vena cava superior, ocluyéndola posteriormente. En el paciente 2 se realizó la ACPB directamente entre clanes sin B v-v. En los tres pacientes (2, 3 y 4 de la tabla 1) con dos venas cavas superiores se realizó la segunda ACPB (la de la vena cava superior de menor tamaño) sin CEC y sin B v-v. Posteriormente, y en los últimos casos de rutina, se ocluyó el tronco de la arteria pulmonar mediante sec-

TABLA 1. Niños sometidos a Glenn bidireccional sin circulación extracorpórea

N.º	Diagnóstico	Edad (meses)	Procedimientos previos	Glenn				Extubado (h)	UVI (días)	Hospital (días)
				B v-v	Presión 1	Presión 2	SatO ₂ (%)			
1	Atresia tricúspide, estenosis pulmonar, aorta anteroizquierda, dextrocardia, dextroápex, yuxtaposición izquierda orejuelas	3	Rashkind	Sí	25	18	69	12	7	10
2	Atresia tricúspide, estenosis pulmonar, aorta anteroizquierda, aorta descendente derecha	9	Blalock-Taussig izquierdo	No	26	-	82	2	2	6
3	Canal auriculoventricular, hipoplasia ventricular izquierda	4	Aortoplastia banding	Sí	43	16	77	12	2	4
4	Doble salida ventricular derecha con comunicación interventricular no relacionada	8	Banding	Sí	55	25	81	2	2	4
5	Ventrículo único, estenosis pulmonar, aorta anteroderecha, <i>situs inversus</i>	72	Banding	Sí	56	34	81	4	1	5
Media		19			41	23,2	78	6,4	2,8	5,8

B v-v: *bypass* veno-veno. Las presiones se expresan en mmHg.

ción y sutura entre clanes o con una cinta y/o clips metálicos, si aquella estuviera abierta. Finalmente, se neutralizó la heparina con la correspondiente dosis de protamina. En ningún caso fue necesario el uso de CEC.

RESULTADOS

Las presiones yugulares durante el clampaje de la vena cava superior oscilaron entre 25 y 56 mmHg antes de iniciarse el B v-v (presión 1) y entre 18 y 34 mmHg con el B v-v funcionando (presión 2). Las saturaciones de O₂ cutáneo durante el procedimiento de la ACPB oscilaron entre el 69 y el 82%. No hubo morbimortalidad, siendo totalmente normal el examen neurológico en el postoperatorio inmediato. Sólo en un paciente se necesitó transfusión en la UVI. En los últimos casos, la extubación ha sido precoz (2-4 h), excepto en el paciente 3, cuya intervención fue larga por múltiples adherencias de la operación anterior. La permanencia en la UVI fue de 1-2 días y en el hospital de 4-5 días. En un estudio ecocardiográfico realizado en el postoperatorio inmediato no se objetivó gradiente a través de las 8 ACPB en los 5 niños, siendo la función diastólica y sistólica normales. En todos los niños las saturaciones fueron superiores a 69%. Creemos que en el futuro, y con la debida colaboración anestésica, puede ser posible la extubación intraquirófano.

DISCUSIÓN

La ACPB puede ser fácilmente realizada sin CEC si no se contempla cirugía intracardiaca asociada. La técnica que hemos descrito es reproducible y en ningún caso nos hemos visto obligados a recurrir a la CEC para facilitar una adecuada anastomosis (no se detectó gradiente postoperatorio a través de las 8 ACPB) o por hipoxemia o hemorragia. Para lograrlo es importante una disección, técnica y hemostasia cuidadosas. No se puede descartar, sin embargo, que en casos con cirugía previa, compleja o repetitiva, o cianosis muy severa sea necesario el uso de la CEC.

Esta técnica, además del consiguiente ahorro económico, de transfusión y personal, evitaría los efectos secundarios de la CEC², especialmente nocivos en los pacientes intervenidos con fisiopatología de ventrículo único: reacción inflamatoria general con daño capilar, extravasación plasmática al tejido intersticial y retención hídrica, que disminuyen la función sistólica y diastólica ventricular y aumentan las resistencias vasculares pulmonares, prolongando el tiempo de asistencia respiratoria y soporte inotrópico. Precisamente la ultrafiltración modificada pretende evitar estas complicaciones³, en especial en los niños con fisiopatología de ventrículo único a los que se ha practicado ACPB, hemi-Fontan u operación de Fontan⁴. Evidentemente, evitar la CEC debe ser superior a la hemofiltración para el postoperatorio de estos niños. Además, sin

CEC es posible la extubación intraquirófano y la instauración inmediata de la respiración espontánea, evitando la presión positiva del respirador.

Sin embargo, la ACPB sin CEC tiene como desventaja que somete al cerebro a altas presiones de retorno venoso, que en nuestra experiencia se reducen de forma significativa con el uso del B v-v a límites tolerables por el cerebro (presiones de 16-34 mmHg durante 10-15 min). Por ello, el B v-v es nuestra técnica de elección en el momento actual. Cuando hay dos cavas realizamos la ACPB de la cava de mayor tamaño con B v-v, y la de menor tamaño sin B v-v, ya que el efecto hipertensivo venoso no debe ser significativo y plantea, por su pequeñez, dificultades para su canulación. Sin embargo, en el paciente 2 realizamos ambos ACPB sin CEC ni B v-v, al ser nuestra primera experiencia, al comprobar que la presión venosa después de clampar la cava era inferior a 30 mmHg y al considerar, además, que el doble sistema de cavas permitiría un mejor drenaje venoso cerebral durante el clampaje. No se detectó con nuestra técnica daño neurológico en ninguno de los 5 pacientes. De hecho, Jahangiri⁵ realizó ACPB en 7 pacientes sin CEC ni B v-v, objetivándose en alguno de ellos presiones venosas superiores a 30 mmHg que no causaron aparentemente daños neurológicos. Tampoco en los pacientes intervenidos por Lamberti¹ se detectó síntoma neurológico alguno. Sin embargo, son necesarios estudios neurológicos más precisos y repetidos en los próximos años para determinar la total seguridad neurológica de esta técnica.

Lamberti¹, Jahangiri⁵ y Slavik⁶ han realizado la ACPB sin CEC por toracotomía derecha para evitar las adherencias intrapericárdicas en la subsiguiente operación de Fontan. Sin embargo nosotros creemos que la esternotomía: *a*) permite un mejor control y seguridad; *b*) es absolutamente necesaria para los casos con dos cavas superiores (algunas pueden ser diagnosticadas por vez primera en quirófano) y/o estenosis arteriales pulmonares; *c*) permite una técnica más depurada siendo el manejo de la B v-v más cómodo, y *d*) las adherencias intrapericárdicas que ocasiona una esternotomía pueden ser limitadas con el implante de una membrana pericárdica de PTF, que facilita una mejor apertura en la subsiguiente operación de Fontan.

Murthy⁷ realiza en 4 niños ACPB sin CEC con *bypass* vena cava-arteria pulmonar contralateral, proporcionando descompresión venosa yugular y también niveles de oxigenación superiores durante la ACPB. Creemos que puede ser una buena técnica para casos con tronco de arteria pulmonar de aceptable tamaño, sin estenosis arteriales pulmonares y con cianosis severa. Sin embargo, la canulación del tronco pulmonar en niños pequeños (la tendencia actual es a realizar ACPB precoz en los primeros meses) y en casos con atresia o hipoplasia del tronco pulmonar y/o estenosis de las arterias pulmonares puede ser problemática y causar obstrucción del sistema arterial pulmonar, así

como incrementar la presión venosa yugular por peor drenaje. Por otra parte, la saturación de oxígeno durante la ACPB en nuestra experiencia fue superior al 69% y no constituyó problema alguno.

ADDENDUM

Desde el envío de este trabajo hemos realizado ACPB en 3 niños más y en todos sin CEC. No hubo morbimortalidad.

BIBLIOGRAFÍA

1. Lamberti JJ, Spicer RL, Waldman JD, Grehl TM, Thomson DT, George L et al. The bidirectional cavopulmonary shunt. *J Thorac Cardiovas Surg* 1990; 100: 22-30.
2. Bialkowski J, Rubí J, Valiño JM, Sánchez PA, Domínguez F, Alonso A. Metabolismo de la glucosa en niños sometidos a circulación extracorpórea: correlación con peso y con grado de hipotermia. *Rev Esp Cardiol* 1997; 50: 782-789.
3. Portela F, Español R, Quintans J, Pensado A, Vázquez A, Sánchez A et al. Ultrafiltración combinada perioperatoria en cirugía cardíaca pediátrica. Resultados preliminares. *Rev Esp Cardiol* 1999; 52: 1075-1082.
4. Koutlas TC, Gaynor JW, Nicolson SC, Steven JM, Wernovsky G, Spray TL. Modified ultrafiltration reduces postoperative morbidity after cavopulmonary connection. *Ann Thorac Surg* 1997; 64: 37-43.
5. Jahangiri M, Keogh B, Shinebourne EA, Lincoln C. Should the bidirectional Glenn procedure be performed through a thoracotomy without cardiopulmonary bypass? *J Thorac Cardiovasc Surg* 1999; 118: 367-368.
6. Slavik Z, Lamb RK, Webber A, Devlin AM, Keeton BR, Monro JL et al. Bidirectional superior cavopulmonary anastomosis: how young is too young? *Heart* 1996; 75: 78-82.
7. Murthy KS, Coelho R, Naik SK, Punnoose A, Thomas W, Cherian KM. Novel techniques of bidirectional glenn shunt without cardiopulmonary bypass. *Ann Thorac Surg* 1999; 67: 1771-1774