

## COMUNICACIONES BREVES

# Respuesta vagal cardioinhibidora, no mediada por dolor, secundaria a la aplicación de radiofrecuencia durante la ablación de una vía accesoria posteroseptal derecha

Ignacio J. Echeverría, José L. Merino, Rafael Peinado, Leonardo Ramírez, Ana Peinado y José A. Sobrino

Laboratorio de Electrofisiología. UMQ de Cardiología. Hospital General Universitario La Paz. Madrid.

La respuesta arrítmica habitual relacionada con la aplicación de radiofrecuencia en la región posteroseptal es la taquicardia sinusal inapropiada. Se ha especulado su relación con la lesión de las fibras parasimpáticas que se introducen en el corazón por esta región. Este artículo presenta el caso de una paciente que desarrolló bradicardia sinusal extrema y prolongación del intervalo PR durante la aplicación de radiofrecuencia en el ostium del seno coronario, no estando relacionada con ningún otro estímulo. Dicho comportamiento fue interpretado como secundario a la estimulación por radiofrecuencia de las fibras aferentes parasimpáticas que transcurren por la región del septo posterior de la aurícula derecha.

**Palabras clave:** Ablación. Sistema nervioso autónomo. Vía accesoria.

(*Rev Esp Cardiol* 2000; 53: 1399-1402)

## Vagal Response not Related to Pain, and Induced by Radiofrequency Application During Ablation of Right Posteroseptal Accessory Pathway

Inappropriate sinus tachycardia is the most common arrhythmia induced by radiofrequency energy delivery in the posteroseptal area. It has been suggested that this could be secondary to parasympathetic nerve injury. We report a patient with extreme sinus bradycardia and PR interval prolongation induced by radiofrequency energy delivered in the coronary sinus ostium area, but not related to any other stimulus. The most probable mechanism of the disorder was transient stimulation of the vagal afferent nerve fibers located in this anatomical area.

**Key words:** Ablation. Nervous system autonomic. Accessory pathway.

(*Rev Esp Cardiol* 2000; 53: 1399-1402)

## INTRODUCCIÓN

Se ha descrito el desarrollo ocasional de taquicardia sinusal inapropiada tras la aplicación de radiofrecuencia en la región del ostium del seno coronario<sup>1-3</sup>. Como mecanismo de la misma se ha especulado sobre la afectación de las fibras parasimpáticas que discurren en esta localización, a pesar de que la anatomía del sistema nervioso autónomo en el ser humano no es bien conocida. Por otro lado, se ha descrito la inducción de bloqueo AV transitorio mediante la estimulación eléctrica en esta área, lo que apoyaría también la existencia de fibras nerviosas autonómicas cardíacas en esta región sensibles a la estimulación

eléctrica y a la liberación de corriente de radiofrecuencia<sup>4</sup>. En este trabajo se presenta el caso de una paciente con una respuesta autonómica atípica a la liberación de radiofrecuencia en la región del seno coronario, manifestada por la aparición transitoria y no mediada por ningún otro estímulo aparente, de bradicardia sinusal extrema asociada a un leve alargamiento del intervalo PR.

## CASO CLÍNICO

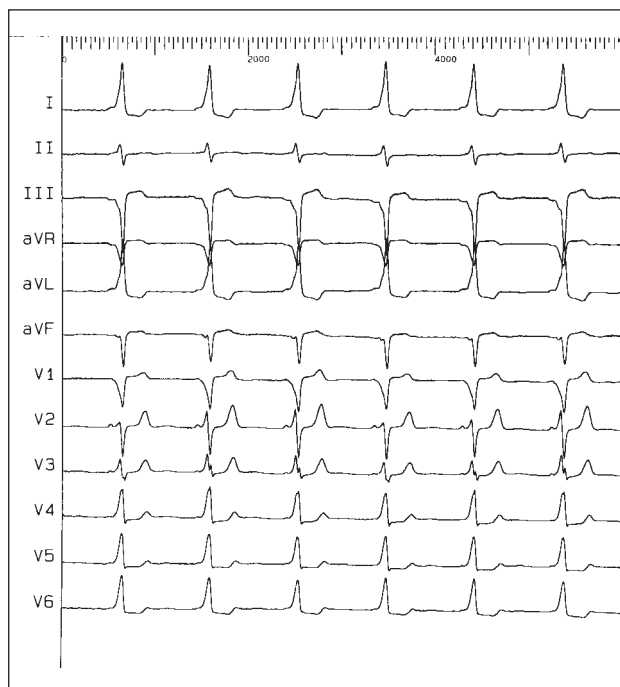
Una paciente de 50 años, portadora de un síndrome de Wolff-Parkinson-White (fig. 1), fue remitida a nuestro servicio para ablación de su sustrato arrítmico. La paciente no presentaba cardiopatía estructural ni factores de riesgo cardiovascular, refiriendo palpitaciones paroxísticas desde la juventud, no documentadas mediante registro electrocardiográfico y refractarias al tratamiento con amiodarona y propafenona.

En el estudio electrofisiológico se demostró la existencia de una vía accesoria de conducción bidireccional en la región posteroseptal derecha. Se

Correspondencia: Dr. J.L. Merino Lloréns.  
Laboratorio de Electrofisiología Cardíaca (pl. 1.ª diagonal).  
Hospital General de La Paz.  
P.º de la Castellana, 261. 28046 Madrid.  
Correo electrónico: [ignacioecheverria@yahoo.com](mailto:ignacioecheverria@yahoo.com)

Recibido el 14 de febrero de 2000.

Aceptado para su publicación el 17 de febrero del 2000.



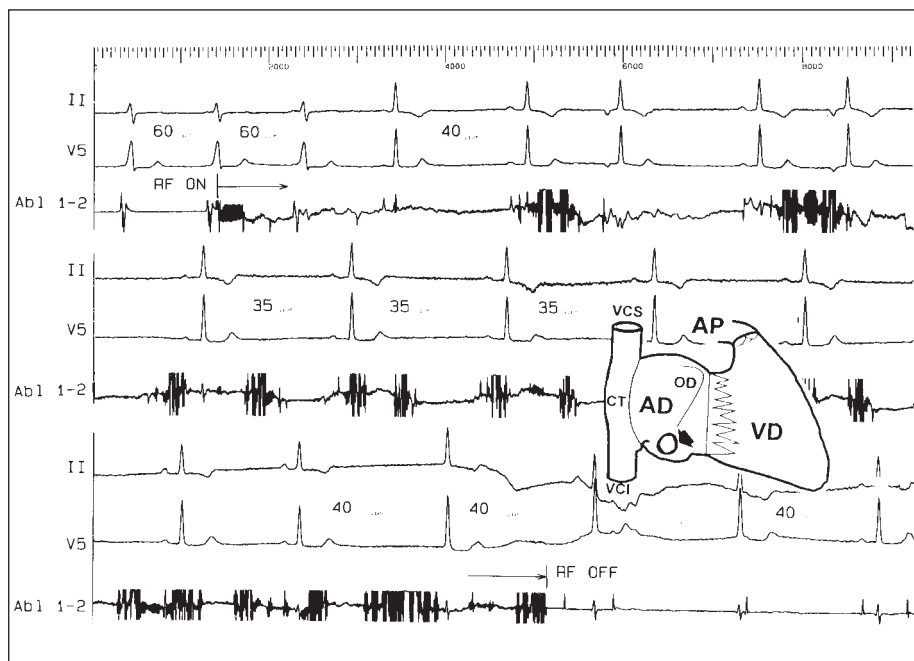
**Fig. 1.** Electrocardiograma de doce derivaciones de la paciente en el que se observa ritmo sinusal, onda delta positiva en I, VL y de V2 a V6 y negativa en III y V1.

realizó cartografía de activación bipolar y unipolar de la conducción anterógrada de la vía accesoria, localizándose la actividad ventricular más precoz en el ostium del seno coronario (fig. 3). En esta posición se realizó una aplicación de radiofrecuencia de 57 s de duración, alcanzándose una tempera-

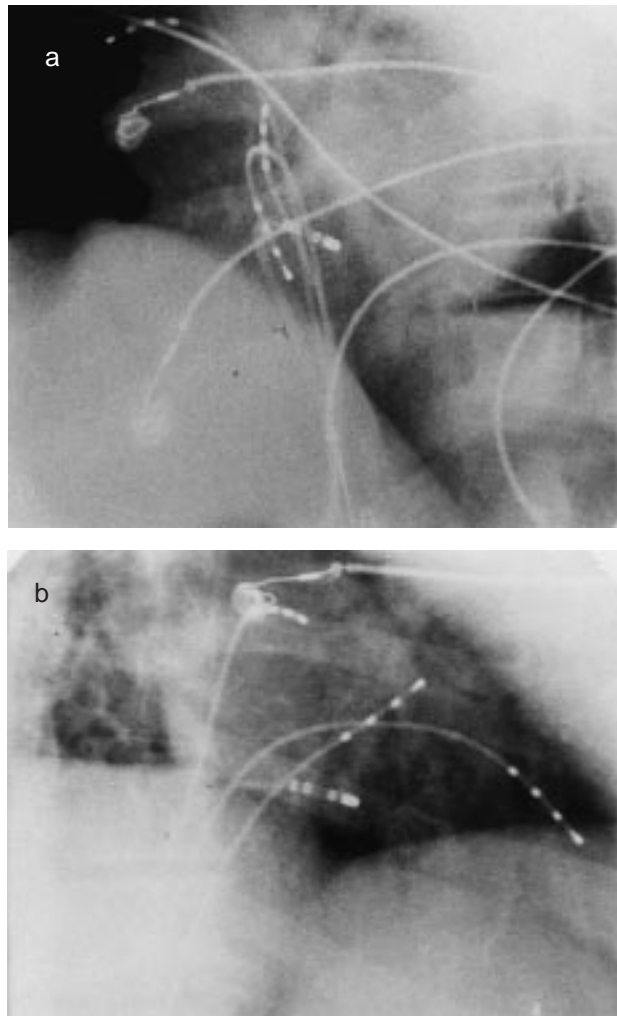
tura media de 71 °C mediante la liberación de 27 vatios y objetivándose la abolición de la preexcitación a los 3,5 s de iniciada la aplicación. A los 8 s de iniciada la liberación de radiofrecuencia (fig. 2) se presentó una bradicardia sinusal entre 35 y 40 lat/min asociada a un alargamiento del intervalo PR hasta 270 ms. Dicho trastorno fue asintomático y persistió durante 10 min, recobrando posteriormente su ritmo sinusal con intervalos de conducción similares a los basales. Dicha alteración del ritmo no fue precedida ni coincidió con el desarrollo de síntomas (dolor, mareo, sudación, náuseas, etc.) ni otros estímulos que justificaran una respuesta vagal secundaria.

### DISCUSIÓN

Algunos autores han descrito la aparición de taquicardia sinusal inapropiada tras la aplicación de radiofrecuencia en la región del ostium del seno coronario, proponiendo como mecanismo más probable de la misma la denervación parasimpática inducida por radiofrecuencia en esta localización<sup>1-3</sup>. El desarrollo de bradicardia sinusal transitoria durante la aplicación de radiofrecuencia en esta región es un hecho no descrito hasta el momento<sup>5-10</sup> e inusual. La explicación de la respuesta desarrollada en nuestro paciente es especulativa, aunque podría tener relación con la intensidad del estímulo externo de la radiofrecuencia. Así, si se alcanza una temperatura crítica para provocar un daño irreversible, se generaría una denervación de esta zona. Por el contrario, en caso de que no se alcanzase la temperatura suficiente y/o dichas fi-



**Fig. 2.** Derivaciones ECG de superficie II y V5 y electrofisiológicas intracavitarias del catéter de ablación emplazado en la región del ostium del seno coronario (flecha cerrada). Se observa la aparición de bradicardia sinusal a los 3 s de iniciada la aplicación de radiofrecuencia (RF) (arriba, flecha abierta), que se mantiene durante la aplicación (panel medio) y persiste al finalizar la aplicación (abajo).



**Fig. 3.** Vistas radioscópicas en oblicua anterior izquierda (a) y oblicua anterior derecha (b) de la posición de los catéteres en la aurícula derecha alta, el área del haz de His, el ápex de ventrículo derecho y del catéter de ablación ubicado en el ostium del seno coronario.

bras se encontrasen ligeramente alejadas del punto de aplicación, éstas serían únicamente excitadas, pudiéndose desencadenar una respuesta autonómica transitoria. En este mismo sentido, otros autores apoyan también esta idea de inducción de respuestas autonómicas mediante radiofrecuencia tras observar asistolia y fibrilación auricular mediante la aplicación de radiofrecuencia en el interior del seno coronario, a 2 cm de su ostium<sup>11</sup>, o en la región anterolateral de la cara ventricular del anillo mitral<sup>12</sup>, proponiendo como mecanismo más probable la estimulación de los receptores autonómicos o de las fibras aferentes que se localizan en dichas zonas del ventrículo izquierdo.

También resulta interesante especular sobre cuál fue la estructura nerviosa implicada en el trastorno observado en nuestra paciente: las fibras eferentes, los receptores o las fibras aferentes parasimpáticas.

Se ha demostrado en modelos animales que la denervación parasimpática en esta localización afecta solamente al nodo AV<sup>13,14</sup>. De esta forma, en caso de haber sido estimuladas las fibras eferentes se esperaría un mayor efecto sobre el nodo AV, en forma de grados avanzados de bloqueo, que sobre el nodo sinusal, como fue el caso de nuestra paciente. Esto último podría explicarse mediante la estimulación de aferencias parasimpáticas, poniendo de manifiesto así la mayor sensibilidad del nodo sinusal a este tipo de estímulos frente a la del no AV.

Finalmente, y a pesar de todo, no podemos descartar en nuestra paciente que la reacción observada no fuera debida a la aplicación en sí misma de radiofrecuencia, sino a un reflejo secundario a otro tipo de estímulo. Sin embargo, merece la pena resaltar que no presentó ninguna modificación de su estado clínico, hemodinámico o psicológico previo a la aparición de la respuesta.

#### BIBLIOGRAFÍA

- Geller Ch, Goette A, Carlson MD, Esperer HD, Hartung WM, Auricchio A et al. An increase in sinus rate following radiofrequency energy application in the posteroseptal space. *PACE* 1998; 21: 303-307.
- Kautzner J, Hartikainen J, Heald S, Malik M, Ward D, Rowland E. Is vagal innervation to the atrioventricular node impaired after radiofrequency ablation of slow atrioventricular nodal pathway? *PACE* 1996; 19: 1992-1997.
- Kacovic DZ, Harada T, Shea JB, Soroff D, Friedman PL. Alterations of heart rate and of heart rate variability after radiofrequency catheter ablation of supraventricular tachycardia. Delineation of parasymphathetic pathways in the human heart. *Circulation* 1993; 88: 1671-1681.
- Chen SA, Chiang Ch, Tai Ch, Wen Z, Lee S, Chiou Ch et al. Intracardiac stimulation of human parasymphathetic nerve fibers induces negative dromotropic effects: implication with the lesions of radiofrequency catheter ablation. *J Cardiovasc Electrophysiol* 1998; 9: 245-252.
- Jackman WM, Wang X, Friday KJ, Roman CA, Moulton KP, Beckman KJ et al. Catheter ablation of accessory atrioventricular pathways (Wolff-Parkinson-White syndrome) by radiofrequency current. *N Engl J Med* 1991; 324: 1605-1611.
- Schuster M, Geiger M, Siebels J, Duckeck W, Kuck K. Catheter ablation using radiofrequency current to cure symptomatic patients with tachyarrhythmias related to an accessory atrioventricular pathway. *Circulation* 1991; 84: 1644-1661.
- Calkins H, Langberg J, Sousa J, El-Atassi R, Leon A, Kou W et al. Radiofrequency catheter ablation of accessory atrioventricular connections in 250 patients. *Circulation* 1992; 85: 1337-1346.
- Lesh MD, Van Hare GF, Schamp DJ, Chien W, Lee M, Griffin JC et al. Curative percutaneous catheter ablation using radiofrequency energy for accessory pathways in all locations: results in 100 consecutive patients. *J Am Coll Cardiol* 1992; 19: 1303-1309.
- Dahala AA, Deshpande SS, Bremner S, Hampe S, Sra JS, Blank Z et al. Transcatheter ablation of posteroseptal accessory path-

- ways using a venous approach on radiofrequency energy. *Circulation* 1994; 90: 1799-1810.
10. Wen MS, Yeh SJ, Wang Ch, King A, Ling F, Wu D. Radiofrequency ablation therapy of the posteroseptal accessory pathways. *Am Heart J* 1996; 132: 612-620.
  11. Schläpfer J, Kappenberger L, Fromer M. Bezold-Jarisch-Like phenomenon induced by radiofrequency ablation of left posteroseptal accessory pathway via the coronary sinus. *J Cardiovasc Electrophysiol* 1996; 7: 445-449.
  12. Tsai Ch, Chen S, Chiang Ch, Tai Ch, Lee S, Wen Z et al. Radiofrequency ablation-induced asystole during transaortic approach for a left anterolateral accessory pathway. *J Cardiovasc Electrophysiol* 1997; 8: 694-699.
  13. Chiou Ch, Eble JN, Douglas P, Zipes DP. Efferent vagal innervation of the canine atrial and sinus and atrioventricular nodes. The third fat pad. *Circulation* 1997; 95: 2573-2584.
  14. Randall WC, Ardell WC. Selective parasympathectomy of automatic and conductible tissues of canine heart. *Am J Physiol* 1985; 248: H61-H68.