

COMUNICACIONES BREVES

Regurgitación valvular causada por fármacos anorexígenos

José M. Melero Tejedor, Isabel Rodríguez Bailón^a, Miguel Such Martínez, Carlos Porrás Martín, Eduardo Olalla Mercadé y Juan S. Espinosa Caliani^a

Servicios de Cirugía Cardiovascular y ^aCardiología.
Hospital Clínico Universitario Virgen de la Victoria. Málaga.

La enfermedad cardíaca valvular asociada al uso de fármacos anorexígenos es una entidad clínica recientemente descrita. Presentamos el caso de una paciente de 46 años con regurgitación severa mitral, aórtica y tricúspide que había estado tomando fenfluramina y dexfenfluramina durante 2 años. Requirió tratamiento quirúrgico con recambio de las tres válvulas por prótesis mecánicas. El antecedente de toma de fármacos anorexígenos, las características ecocardiográficas de las válvulas afectadas y los hallazgos macroscópicos e histopatológicos sugieren una fuerte asociación entre los anorexígenos y la enfermedad valvular de la paciente.

Palabras clave: *Regurgitación valvular. Fármacos anorexígenos.*

(*Rev Esp Cardiol* 2000; 53: 1667-1670)

Valvular Regurgitation Caused by Anorectic Agents

Valvular heart disease associated with the use of anorectic agents is a recently described clinical entity. We report the case of a 46-year-old woman with severe regurgitation of the mitral, aortic and tricuspid valves who had been taking fenfluramine and dexfenfluramine for two years. Surgical treatment was required with replacement of three valve by mechanical prostheses. The previous history of treatment with anorectic agents, the echocardiographic morphology of the injured valves and the macroscopic and histopathologic findings strongly suggested an association between the anorectic agents and the valvular disease of the patient.

Key words: *Valvular regurgitation. Anorectic agents.*

(*Rev Esp Cardiol* 2000; 53:1667-1670)

INTRODUCCIÓN

La fenfluramina y la dexfenfluramina son fármacos anorexígenos que han sido ampliamente utilizados para el tratamiento de la obesidad. La asociación de fenfluramina y fentermina ganó popularidad en los EE.UU. como terapia combinada en 1992 por su efecto sinérgico¹. La dexfenfluramina es un d-isómero de la fenfluramina de aparición posterior a ésta. Tanto la fenfluramina como la dexfenfluramina actúan liberando serotonina en el cerebro e inhibiendo su absorción.

La fenfluramina y la dexfenfluramina fueron retiradas del mercado tras la publicación en 1997 de un estudio que suponía la asociación de enfermedad cardíaca valvular y este tipo de medicación². Aunque las primeras publicaciones relacionaban el tratamiento combinado de fenfluramina y fentermina con un ries-

go aumentado de valvulopatía cardíaca²⁻⁵, aparecieron publicaciones posteriores en los que tratamientos aislados de fenfluramina o dexfenfluramina durante períodos de tiempo generalmente superiores a 3 meses también se asociaban a valvulopatía cardíaca⁶⁻⁸. No existen casos publicados de pacientes que recibieran sólo fentermina.

Presentamos el caso de una paciente que durante 2 años había tomado de forma alterna fenfluramina y dexfenfluramina para evitar el sobrepeso. Tras un intervalo de 10 meses acudió a nuestro hospital con clínica de insuficiencia cardíaca debida a regurgitación severa mitral, aórtica y tricúspide que requirió tratamiento quirúrgico.

CASO CLÍNICO

Mujer de 46 años, sin enfermedad valvular previa conocida, que estuvo en tratamiento con anorexígenos para perder peso. El régimen terapéutico combinó de forma alterna fenfluramina a dosis de 60 mg diarios y dexfenfluramina a dosis de 60 mg diarios durante 2 años. Tras un intervalo de 10 meses la paciente desarrolló de forma progresiva síntomas de insuficiencia cardíaca izquierda y derecha hasta encon-

Correspondencia: Dr. J.M. Melero Tejedor.
Servicio de Cirugía Cardiovascular.
Hospital Clínico Universitario Virgen de la Victoria.
Campus Universitario Teatinos. 29010 Málaga.
Correo electrónico: makjom@vnet.es

Recibido el 23 de diciembre de 1999.

Aceptado para su publicación el 28 de marzo del 2000.

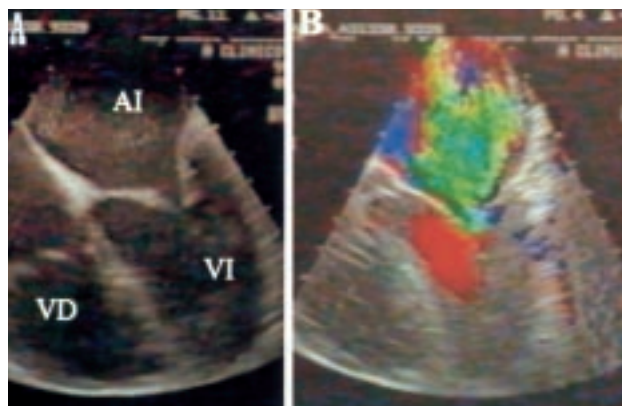


Fig. 1. Ecocardiograma transefágico intraoperatorio. **A:** se observa un engrosamiento de la valva anterior mitral y un acortamiento de las cuerdas de la valva posterior. **B:** aplicando el Doppler color se aprecia una malcoaptación mitral con regurgitación central severa. AI: aurícula izquierda; VD: ventrículo derecho; VI: ventrículo izquierdo.

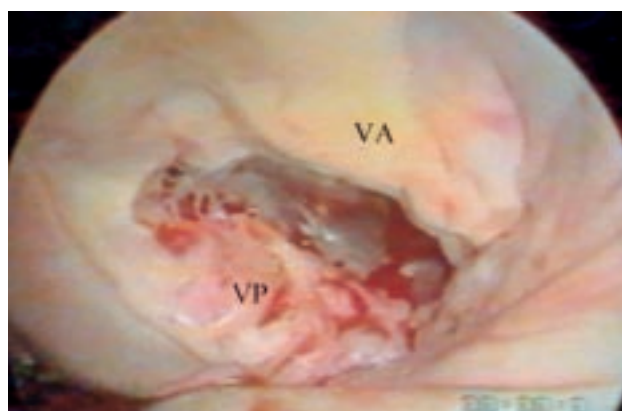


Fig. 2. Visión endoscópica de la válvula mitral *in situ*. Se aprecia retracción y engrosamiento irregular del borde de la valva posterior así como fibrosis difusa de la valva anterior. VA: valva anterior mitral; VP: valva posterior mitral.

trarse en una situación funcional de grado III de la NYHA. Acudió a nuestro hospital, donde se detectó un soplo pansistólico de regurgitación mitral y diastólico de regurgitación aórtica. En la radiografía de tórax se observaban cardiomegalia e hipertensión venocapilar pulmonar. El electrocardiograma demostraba ritmo sinusal, crecimiento auricular izquierdo y trastorno difuso de la repolarización. En el ecocardiograma transtorácico realizado las válvulas mitral, aórtica y tricúspide aparecían engrosadas y rígidas, pero con buena apertura. Con Doppler color se apreció regurgitación severa mitral, tricúspide y aórtica. El ventrículo izquierdo estaba ligeramente dilatado, con contractilidad normal. La aurícula izquierda y las cavidades derechas presentaban dilatación leve. La presión sistólica de la arteria pulmonar alcanzaba 75 mmHg. No existían calcificaciones ni signos de estenosis en ninguna de las válvulas afectadas. No se realizó coronariografía por no existir factores de riesgo

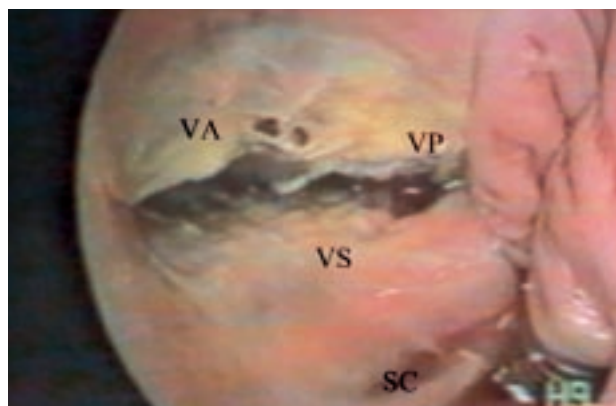


Fig. 3. Visión endoscópica de la válvula tricúspide *in situ*. Se observa retracción de los bordes de las valvas y engrosamiento irregular de la valva septal. SC: seno coronario; VA: valva anterior tricúspide; VP: valva posterior tricúspide; VS: valva septal tricúspide.

coronarios. Se decidió cirugía de triple recambio valvular.

El ecocardiograma transefágico intraoperatorio reveló un engrosamiento de la valva anterior mitral junto a una inmovilidad de la valva posterior. El aparato subvalvular mitral se encontraba engrosado y acortado. La combinación de las anomalías mitrales descritas resultaba en una malcoaptación mitral con regurgitación severa central (figs. 1A y B). La válvula aórtica también presentaba una regurgitación severa sin evidencia de estenosis. Existía una dilatación del anillo tricúspide con regurgitación severa. El tratamiento quirúrgico consistió en el recambio valvular mitral conservando la valva posterior por una prótesis Carbomedics del número 27 (Carbomedics Inc., Austin, TX), recambio valvular aórtico por una prótesis Carbomedics Top Hat del número 21 y recambio valvular tricúspide por una prótesis Carbomedics del número 31. Se realizó inspección endoscópica de las válvulas con un toracoscopio de 8 mm (Karl Storz, Tuttlingen, Alemania) antes de la resección valvular. El aspecto macroscópico de la válvula mitral era de un color blanco brillante con fibrosis difusa de la valva anterior. El borde de la valva posterior se encontraba retraído y engrosado de forma irregular, con acortamiento de las cuerdas que fijaban la valva (fig. 2). La morfología de la válvula tricúspide recordaba a la descrita en la enfermedad carcinoide con valvas rígidas, cuerdas acortadas y retraimiento de los bordes de las valvas (fig. 3). El aspecto de la válvula aórtica revelaba velos engrosados de color blanco brillante. Era significativa la ausencia de calcificación y fusión de comisuras en las tres válvulas recambiadas. El análisis microscópico de las válvulas puso de manifiesto lesiones fibroproliferativas superficiales sin calcificación ni infiltrados inflamatorios.

La paciente presentó en el postoperatorio inmediato un cuadro de isquemia mesentérica de posible origen

embólico que precisó una resección intestinal parcial. La paciente fue dada de alta a las 3 semanas de la cirugía del recambio valvular.

DISCUSIÓN

La primera publicación que suponía la asociación de anorexígenos y enfermedad cardíaca valvular apareció en 1997². Se describía la presentación de regurgitación valvular con características morfológicas inusuales en 24 mujeres que habían sido tratadas con fenfluramina y fentermina durante una media de 12 meses. Los hallazgos patológicos encontrados recordaban los descritos en la enfermedad cardíaca carcinoide y en la enfermedad cardíaca asociada a toxicidad por ergotamina, ambos síndromes relacionados con la serotonina. Posteriormente surgieron nuevas publicaciones que confirmaron la asociación de anorexígenos y enfermedad valvular^{3,8}. No sólo la combinación de fenfluramina y fentermina podía provocar regurgitación valvular, sino también el tratamiento aislado de fenfluramina o dexfenfluramina⁶⁻⁸. En consideración a estas publicaciones, la fenfluramina y la dexfenfluramina fueron retiradas del mercado en los EE.UU. y Europa.

En la mayoría de los trabajos publicados la válvula aórtica es la más frecuentemente afectada por la toma de anorexígenos⁶⁻⁸, aunque en general existe una enfermedad polivalvular. Khan et al⁷ analizaron la prevalencia de regurgitación valvular en pacientes que tomaban tres regímenes diferentes de anorexígenos, encontrando que estaban afectados el 25% de los que tomaban fenfluramina y fentermina, el 23% de los tratados con dexfenfluramina y fentermina y el 13% de los que tomaban dexfenfluramina sola. Existe una asociación entre la incidencia de esta patología con la dosis administrada y la duración del tratamiento⁸, aunque se han descrito casos en los que existió una exposición corta (3 semanas) a dosis bajas de fenfluramina y fentermina⁹.

Se han propuesto diferentes hipótesis para explicar el mecanismo de la enfermedad cardíaca valvular relacionada con anorexígenos. Estudios epidemiológicos recientes han determinado que la obesidad por sí misma no es causa de regurgitación valvular¹⁰. Las alteraciones morfológicas endocárdicas observadas en las muestras quirúrgicas de estos pacientes son idénticas a las descritas en la enfermedad cardíaca carcinoide y la inducida por ergotamina^{11,12}. Por ello, la hipótesis de la serotonina se ha usado para explicar el mecanismo de la enfermedad cardíaca valvular relacionada con anorexígenos. Tanto la dexfenfluramina como la fenfluramina inducen la liberación de serotonina en el cerebro e inhiben su absorción. Clásicamente, las lesiones valvulares asociadas al síndrome carcinoide y altas concentraciones de serotonina circulante se caracterizan por fibrosis endocárdica que afecta a las válvulas del lado derecho del corazón (tricúspide y pulmonar)¹³. Las lesiones valvulares del lado izquierdo requerirían

una fuente de serotonina distal a la circulación pulmonar. El mayor almacén de serotonina en el plasma son los gránulos plaquetarios, y se ha postulado que los anorexígenos inducen su liberación¹⁴. Sin embargo, todas estas teorías son especulativas puesto que no existen modelos experimentales de enfermedad valvular asociada a anorexígenos.

En nuestro caso, los hallazgos ecocardiográficos, macroscópicos y anatomopatológicos son concordantes con los obtenidos en otros casos publicados. El ecocardiograma demostraba en general válvulas engrosadas, con flexibilidad disminuida y mala coaptación, siendo significativa la ausencia de estenosis y calcificaciones. A nivel mitral destacaba la fijación de la valva posterior y el acortamiento de las cuerdas. Macroscópicamente, las válvulas presentaban un color blanco brillante, con valvas rígidas, cuerdas acortadas y retraimiento de los bordes. Del análisis anatomopatológico destacaron las lesiones fibroproliferativas sin evidencia de calcificación ni infiltrados inflamatorios.

Teniendo en cuenta los antecedentes de toma de fenfluramina y dexfenfluramina, los hallazgos típicos ecocardiográficos y las lesiones características macro y microscópicas, creemos que los anorexígenos fueron los causantes de la regurgitación trivalvular de la paciente.

BIBLIOGRAFÍA

- Weintraub M. Long-term weight control study: conclusions. *Clin Pharmacol Ther* 1992; 51: 642-646.
- Connolly HM, Crary JL, McGoon MD, Hensrud DD, Edwards BS, Edwards WD et al. Valvular heart disease associated with fenfluramine-phentermine. *N Engl J Med* 1997; 337: 581-588.
- Graham DJ, Green L. Further cases of valvular heart disease associated with fenfluramine-phentermine. *N Engl J Med* 1997; 337: 635.
- Kurz X, Van Ermen A. Valvular heart disease associated with fenfluramine-phentermine. *N Engl J Med* 1997; 337: 1172-1173.
- Rasmussen S, Corya BC, Glassman RD. Valvular heart disease associated with fenfluramine-phentermine. *N Engl J Med* 1997; 337: 1773.
- Weissman NJ, Tighe JF Jr, Gottdiener JS, Gwynne JT. An assessment of heart-valve abnormalities in obese patients taking dexfenfluramine, sustained-release dexfenfluramine, or placebo. *N Engl J Med* 1998; 339: 725-732.
- Khan MA, Herzog CA, St Peter JV, Hartley GG, Madlon-Kay R, Dick CD et al. The prevalence of cardiac valvular insufficiency assessed by transthoracic echocardiography in obese patients treated with appetite-suppressant drugs. *N Engl J Med* 1998; 339: 713-718.
- Jick H, Vasilakis C, Weinrauch LA, Meier CR, Jick SS, Derby LE. A population-based study of appetite-suppressant drugs and the risk of cardiac-valve regurgitation. *N Engl J Med* 1998; 339: 719-724.
- Biswas SS, Donovan CL, Forbess JM, Royal SH, Landolfo KP. Valve replacement for appetite suppressant-induced valvular heart disease. *Ann Thorac Surg* 1999; 67: 1819-1822.

10. Singh JP, Evans JC, Levy D, Larson MG, Freed LA, Fuller DL et al. Prevalence and clinical determinants of mitral, tricuspid and aortic regurgitation (the Framingham Heart Study). *Am J Cardiol* 1999; 83: 897-902.
11. Robiolio PA, Rigolin VH, Wilson JS, Harrison JK, Sanders LL, Bashore TM et al. Carcinoid heart disease: correlation of high serotonin levels with valvular abnormalities detected by cardiac catheterization and echocardiography. *Circulation* 1995; 92: 790-795.
12. Redfield MM, Nicholson WJ, Edwards WD, Tajik AJ. Valve disease associated with ergot alkaloid use: echocardiographic and pathologic correlations. *Ann Intern Med* 1992; 117: 50-52.
13. Thorson AH. Endocardial sclerosis and other heart lesions in the carcinoid disease. *Acta Med Scand (Supl)* 1958; 334: 99-119.
14. Robertson JI. Serotonergic type-2 (5-HT₂) antagonists: a novel class of cardiovascular drugs. *J Cardiovasc Pharmacol* 1991; 17 (Supl 5): S 48-53.