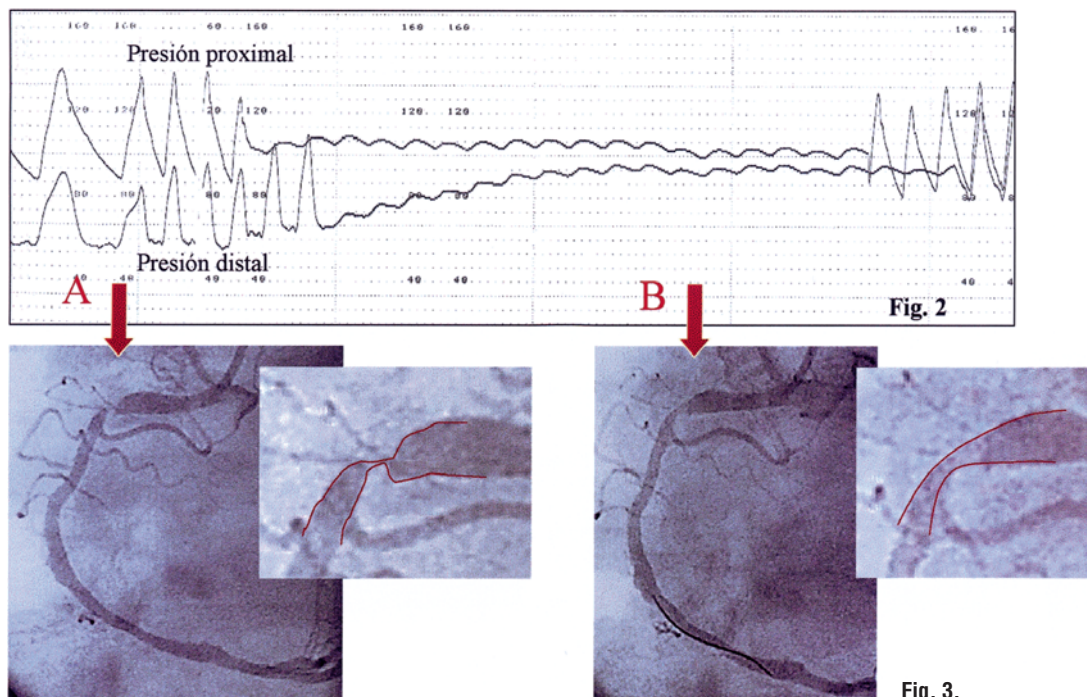


## IMÁGENES EN CARDIOLOGÍA



### Hallazgos con guía de presión en un síndrome coronario agudo

Paciente varón de 49 años de edad que ingresó por dolor torácico en reposo, evidenciándose un infarto inferior evolucionado. Se consideró como angina postinfarto, por lo que se decidió realizar coronariografía. Previamente se había iniciado tratamiento con heparina y nitroglicerina intravenosas. En la angiografía se observó una lesión muy grave en la arteria coronaria derecha, con estenosis subtotal, sin cambios tras administrar nitroglicerina intracoronaria (fig. 1).

Se utilizó una guía de presión con el fin de evaluar el resultado tras angioplastia-stent (protocolo de la Unidad). Nada más atravesar la lesión con la guía se observó un gradiente significativo de 40 mmHg (A)

que, en pocos segundos, mientras la guía era avanzada hasta posición distal, se reducía notablemente hasta 10 mmHg (B) (fig. 2). La imagen angiográfica de la lesión cambió simultáneamente, mostrando un menor grado de estenosis (fig. 3).

No se había administrado adenosina y el gradiente no se modificaba con la inyección de contraste. Nuestra explicación a estos hallazgos sería que la guía pudo desplazar y/o perforar elementos trombóticos de la lesión sin que en ningún momento esto produjera cambios electrocardiográficos, síntomas anginosos ni cambios en el lecho distal.

El caso ilustra hemodinámica y angiográficamente la participación del trombo en el síndrome coronario agudo.

Correspondencia: Dr. J.M. de la Torre.  
Unidad de Hemodinámica y Cardiología Intervencionista.  
Hospital Marqués de Valdecilla.  
Avda. Valdecilla, s/n. Santander.

José M. de la Torre Hernández,  
Javier Zueco  
y Thierry Colman

Unidad de Hemodinámica y Cardiología Intervencionista.  
Hospital Marqués de Valdecilla. Santander.

Full English text available at: [www.revespcardiol.org](http://www.revespcardiol.org)