

ARTÍCULOS ORIGINALES

CARDIOPATÍA ISQUÉMICA

Ecocardiografía de estrés con dobutamina y troponina T como marcador de daño miocárdico

Gemma Pastor, José Alberto San Román, Manuel González-Sagrado^a, José Luis Vega, María Luisa Arranz^a, Ana María Serrador, Valeriu Epureanu, Raquel Teresa Palomino, Olga Sanz, Paula Tejedor y Francisco Fernández-Avilés

Instituto de Ciencias del Corazón (ICICOR). Hospital Universitario. ^aServicio de Análisis Clínicos. Hospital Río Hortega. Valladolid.

Introducción y objetivos. La troponina T (TnT) es un marcador muy específico de daño miocárdico. Nuestro objetivo fue describir el comportamiento de la TnT después de la realización de la ecocardiografía con dobutamina (EDOB) y valorar su utilidad para mejorar el poder diagnóstico de la EDOB.

Métodos. Los niveles en sangre de TnT fueron obtenidos basalmente y a las 3, 6, 12 y 24 h después de hacer una EDOB en 63 pacientes (edad media: 69 ± 9 años; 38 varones). Se realizó coronariografía en 36 de ellos.

Resultados. La EDOB fue positiva en 29 pacientes y en 15 de ellos hubo un incremento de TnT respecto a los niveles basales (51%); la EDOB fue negativa en 34 pacientes y sólo en 7 se elevó la TnT (20%; $p < 0,01$). El incremento de los valores de TnT fue superior en pacientes con respuesta positiva a la EDOB ($0,033 \pm 0,02$ frente a $0,026 \pm 0,01$; $p < 0,01$). El índice de isquemia durante la EDOB fue mayor si se detectaba posteriormente una elevación significativa de los valores de TnT ($0,41 \pm 0,31$ frente a $0,38 \pm 0,20$; $p = 0,01$) durante la EDOB. Los pacientes que presentan una elevación significativa de TnT tienen mayor frecuencia de cambios en el ECG (92 frente al 34%; $p < 0,01$) y angina (42 frente al 9%; $p < 0,01$) durante la EDOB. Realizamos coronariografía en 36 pacientes. De los 29 pacientes con enfermedad coronaria hubo 22 con EDOB positivo (76%) y 14 con elevación de TnT (48%; $p < 0,05$).

Conclusión. La elevación de la TnT durante la EDOB indica que esta prueba puede provocar daño miocárdico que se asocia a la aparición de alteraciones de la contractilidad durante la administración de dobutamina.

Palabras clave: *Dobutamina. Ecocardiografía de estrés. Troponina. Enfermedad coronaria.*

Dobutamine Stress Echocardiography and Troponin T as a Marker of Myocardial Injury

Introduction and objectives. Troponin T (TnT) is a very specific marker of myocardial damage. Our objective was to describe TnT behavior after dobutamine stress echocardiography (EDOB) and evaluate its usefulness for improving the diagnostic power of EDOB.

Methods. Blood levels of TnT were measured at baseline and 3, 6, 12, and 24 h after EDOB in 63 patients (mean age: 69 ± 9 ; 38 males). Coronary angiography was performed on 36 patients.

Results. EDOB was positive in 29 patients and there was an increase over baseline values in 15 of them (51%); EDOB was negative in 34 patients and there was only a rise in TnT in 7 (20%; $p < 0.01$). The TnT increment was higher in patients with a positive response to EDOB (0.033 ± 0.02 vs. 0.026 ± 0.01 ; $p < 0.01$). The ischemia score index was higher in patients in which a significant increase in TnT values was later detected (0.41 ± 0.31 vs. 0.38 ± 0.20 ; $p < 0.01$). Coronary angiography was performed in 36 patients. EDOB was positive in 22 of the 29 patients with coronary artery disease (76%) and TnT was raised in 14 of them (48%; $p < 0.05$).

Conclusion. The rise in TnT levels during EDOB suggests that this test may produce myocardial damage associated with the appearance of contractility disorders during dobutamine infusion.

Key words: *Dobutamine. Stress echocardiography. Troponin. Coronary disease.*

Full English text available at: www.revespcardiol.org

Correspondencia: Dr. J.A. San Román.
Instituto de Ciencias del Corazón (ICICOR). Hospital Universitario.
Ramón y Cajal, 3. 47011 Valladolid.
Correo electrónico: jsancl@nexo.es

Recibido el 27 de agosto de 2001.
Aceptado para su publicación el 4 de enero de 2002.

VER EDITORIAL EN PÁGS. 463-5

ABREVIATURAS

ACTP: angioplastia coronaria transluminal percutánea.
 EDOB: ecocardiografía de estrés con dobutamina.
 TnT: troponina T cardíaca.
 EC: enfermedad coronaria.

INTRODUCCIÓN Y OBJETIVOS

En los últimos años la ecocardiografía de estrés con dobutamina (EDOB) ha pasado a formar parte del conjunto de pruebas que se utilizan de forma habitual en el diagnóstico y pronóstico de pacientes que consultan por dolor torácico o con enfermedad coronaria conocida¹. La respuesta del miocardio a la infusión de dobutamina es útil no sólo en el diagnóstico de la enfermedad coronaria (EC), sino también en la evaluación de su severidad. El umbral de isquemia determinado por el tiempo libre de isquemia y la dilatación del ventrículo izquierdo con el pico de estrés se ha correlacionado con su severidad². Debemos ser conscientes, sin embargo, de algunas de las limitaciones que tiene la técnica. En primer lugar, la sensibilidad de la EDOB es moderada y hay aproximadamente un 20% de pacientes con EC en los que la EDOB es negativa³; en segundo término, no se dispone de una verdadera aproximación cuantitativa para el análisis de los resultados. Finalmente, sería conveniente encontrar signos más precisos para establecer la severidad de la EC, lo que permitiría plantear una evaluación invasiva en pacientes de alto riesgo.

Recientemente se ha demostrado que la troponina T (TnT) es un marcador muy fiable de daño miocárdico⁴⁻⁸. Apenas hay información disponible de su comportamiento después de la EDOB⁹⁻¹². Nuestra hipótesis es que la medida de TnT después de la infusión de dobutamina podría aumentar el poder diagnóstico de la EDOB e incrementar la capacidad de la prueba para identificar a pacientes con EC severa. Presentamos nuestros resultados en una cohorte de 63 pacientes a los que se les realizó EDOB y medidas de TnT en sangre basalmente y en las siguientes 24 h después de la prueba de estrés.

MÉTODOS

Se realizaron mediciones seriadas de TnT a 63 pacientes que habían sido sometidos a EDOB por indicación clínica (edad media: 69 ± 9; 38 varones). De los 63 pacientes, 31 tenían EC conocida y los restantes 32, sospecha de EC; 19 tenían historia de infarto de miocardio previo. En cuanto a los factores de riesgo coronario, 40 eran hipertensos, 31 dislipémicos, 18

diabéticos y 19 fumadores. En 36 pacientes se realizó coronariografía; la decisión de efectuarla fue tomada por su cardiólogo de referencia, que disponía de los resultados de la EDOB.

Ecocardiografía con dobutamina

Se realiza monitorización con ecocardiografía bidimensional durante la infusión de dobutamina y hasta 10 min después de finalizada la misma. En los primeros 40 pacientes la dobutamina se administró en bomba de perfusión continua comenzando con 10 µg/kg/min con incremento de 10 µg/kg/min cada 3 min hasta llegar a una dosis máxima de 40 µg/kg/min que se mantuvo 6 min. En los últimos 23 pacientes se utilizó un protocolo corto¹³. Este consta de dos estadios de 3 min de duración cada uno de ellos a un ritmo de perfusión de 20 µg/kg/min para el primero y 40 µg/kg/min para el segundo; por tanto, la dosis máxima es la misma. Si al terminar la infusión de dobutamina el paciente no había alcanzado el 85% de la frecuencia máxima ni ningún criterio de suspensión de la prueba, se administraba 1 mg de atropina. Se registró un electrocardiograma de 12 derivaciones y se tomó la presión arterial basalmente y cada 3 min hasta 10 min después de terminar la infusión o de negativizarse la prueba, si ésta era positiva. Se consideraron criterios de suspensión los habituales: frecuencia teórica máxima alcanzada, angina intensa, aparición de arritmias ventriculares complejas, presión sistólica superior a 220 mmHg o diastólica superior a 130 mmHg y bloqueo auriculoventricular de segundo grado Mobitz II o de tercer grado.

La división de los segmentos es la propuesta por la Sociedad Americana de Ecocardiografía¹⁴, que incluye 16 segmentos. Para el estudio de éstos se utilizaron los planos parasternal eje largo y eje corto y apical cuatro, tres y dos cámaras. Cada segmento es clasificado de 1 a 4 según su movilidad: 4, discinesia o acinesia; 3, hipocinesia severa; 2, hipocinesia leve, y 1, normal o hipercinesia. Se calculó el índice de puntuación de la movilidad ventricular (*score index*) al dividir la suma de las puntuaciones de los segmentos entre el número de segmentos visualizados. Éste es un indicador semicuantitativo de la función sistólica del ventrículo izquierdo. La prueba se consideró positiva cuando empeoraba la contractilidad de alguno de los segmentos con respecto a la contractilidad basal. La adquisición de imágenes se hizo de forma sincronizada con la señal electrocardiográfica. Se digitalizaron las imágenes para su análisis. También se grabaron los estudios en vídeo convencional.

Medición de troponina T cardíaca

Las determinaciones de TnT han sido realizadas en suero utilizando el sistema Elecsys 1010 de Boehringer

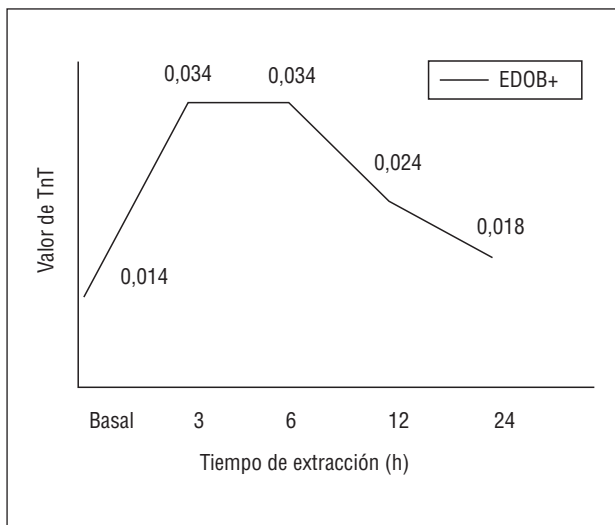


Fig. 1. Se representa el comportamiento de los niveles de troponina T (TnT) en el tiempo; observamos que existe un incremento de los valores de TnT respecto al valor basal y que además se alcanza un valor pico entre las 3 y las 6 h después de la realización de la ecocardiografía de estrés con dobutamina (EDOB).

Mannheim. La técnica utiliza reactivos Troponin T STAT Elecsys con calibradores de tercera generación. El límite de detección de la técnica es de 0,01 ng/ml. El límite superior del intervalo de referencia en individuos sanos (99%) es de 0,01 ng/ml según la información facilitada por el fabricante. Las muestras fueron extraídas por punción venosa periférica y dejadas a temperatura ambiente hasta la formación del coágulo y posteriormente congeladas a -20°C . Éstas fueron analizadas en series correspondientes a cada paciente tras la descongelación de las mismas. Consideramos, de acuerdo con las normas de la National Academy of Clinical Biochemistry⁴, que la elevación de TnT es significativa si la TnT basal es inferior a 0,01 y en determinaciones posteriores es superior a 0,01, o si la TnT basal es superior a 0,01 y en determinaciones posteriores el valor es un 20% superior respecto a la basal.

Angiografía coronaria

La coronariografía fue realizada según la técnica de Judkins. Definimos EC severa por la presencia de estenosis superior al 50% medida por angiografía cuantitativa. El análisis cuantitativo de las lesiones lo realizamos mediante el sistema CMS (Coronary Measurement System) de Medis, que corresponde a un sistema digitalizado de medición automática de los bordes.

RESULTADOS

Comportamiento de la troponina T cardíaca

Los valores basales de TnT eran inapreciables en 26 pacientes; en los restantes 37, el valor medio era de

$0,017 \pm 0,024$. Después de la EDOB, se obtuvieron los siguientes niveles de TnT: $0,034 \pm 0,023$ a las 3 h; $0,034 \pm 0,019$ a las 6 h; $0,024 \pm 0,028$ a las 12 h, y $0,018 \pm 0,022$ a las 24 h. En la figura 1 se describe el comportamiento en el tiempo de los niveles séricos de TnT. No hubo diferencias en el comportamiento de la TnT entre los pacientes en los que se utilizó el protocolo habitual de infusión de dobutamina y aquellos en quienes se empleó el protocolo corto. Los valores de TnT en los primeros 40 pacientes fueron: basal, $0,01 \pm 0,017$; 3 h, $0,029 \pm 0,019$; 6 h, $0,031 \pm 0,013$; 12 h, $0,017 \pm 0,020$, y 24 h, $0,012 \pm 0,018$. Para los últimos 23 pacientes obtuvimos unos valores medios de: basal, $0,029 \pm 0,03$; a las 3 h, $0,048 \pm 0,05$; a las 6 h, $0,046 \pm 0,03$; a las 12 h, $0,039 \pm 0,04$, y a las 24 h, $0,032 \pm 0,02$.

Relación entre la ecocardiografía de estrés con dobutamina y los niveles de troponina T cardíaca (tabla 3)

De los 29 pacientes con EDOB positiva, 15 elevaron la TnT en relación con los valores basales (51%). La EDOB fue negativa en los restantes 34 pacientes y sólo en siete de ellos aumentó la TnT (20%; $p < 0,01$) (tabla 1). El incremento de los valores de TnT (diferencia TnT máxima-TnT basal) fue superior en aquellos pacientes con respuesta positiva a la EDOB ($0,033 \pm 0,02$ frente $0,026 \pm 0,01$; $p < 0,01$). Se observó un mayor índice de isquemia en aquellos pacientes con EDOB positivo e incremento significativo de los niveles de TnT ($0,41 \pm 0,31$ frente a $0,38 \pm 0,20$; $p = 0,01$). La correlación fue de 0,44 ($p < 0,05$). Los pacientes

TABLA 1. Relación entre resultados de la ecocardiografía de estrés con dobutamina (EDOB) y la troponina T (TnT)

	TnT+	TnT-
EDOB+	15/29 = 51%	14/29 = 49%
EDOB-	7/34 = 20%	27/34 = 80%

$p < 0,01$.

TABLA 2. Relación entre los resultados de la ecocardiografía de estrés con dobutamina (EDOB) y la troponina T (TnT) y la presencia de enfermedad coronaria (EC) en la coronariografía

	EC	Sin EC
EDOB+	22	2
EDOB-	7	5
TnT+	14	1
TnT-	15	6
EDOB+ y/o TnT+	25	2
EDOB- y TnT-	4	5

TABLA 3. Comparación de las características clínicas, angiográficas y de la ecocardiografía de estrés con dobutamina (EDOB) en relación con la existencia de incremento (Troponina+) o no (Troponina-) de los niveles de TnT

	Troponina+	Troponina-	p
Edad	69	69	NS
Infarto previo	33%	29%	NS
Angina inestable	57%	51%	NS
EDOB positiva	68%	34%	NS
Tiempo libre de isquemia	12 ± 2 min	12 ± 2 min	NS
Puntuación basal	1,18 ± 0,2	1,40 ± 0,5	< 0,01
Puntuación pico	1,7 ± 0,42	1,5 ± 0,3	NS
Índice de isquemia	0,41 ± 0,3	0,38 ± 0,2	NS
Atropina	72%	87%	NS
Angina	42%	34%	< 0,01
Cambios en el ST	92%	34%	< 0,01
Cateterismo	75%	63%	NS
Enfermedad coronaria	93%	71%	NS
Multivaso	60%	38%	NS

que presentaron elevación de TnT tenían cambios con mayor frecuencia en el ECG (92 frente al 34%; $p < 0,01$) y angina (42 frente al 9%; $p < 0,01$) durante la EDOB.

Angiografía coronaria

Se realizó coronariografía en 36 pacientes, de los que 29 tenían EC. La EDOB fue positiva en 24 pacientes (22 con enfermedad coronaria) y la TnT se elevó en 15 pacientes (14 con enfermedad con EC). Por tanto, el 76% de los pacientes con EC tuvo EDOB positivo frente al 48% en los que se elevó la TnT ($p < 0,01$). De los 29 pacientes con EC, 25 tenían EDOB positivo y/o elevación de la TnT, 86% (tabla 2).

DISCUSIÓN

El hallazgo más importante de este estudio es que la infusión de dobutamina a las dosis utilizadas en la ecocardiografía de estrés puede provocar daño miocárdico demostrado por un aumento de los niveles séricos de TnT sobre los valores basales. El incremento en los niveles ha sido ligero, por lo que puede considerarse que el daño al miocardio es mínimo. Otro aspecto interesante del estudio es que la TnT no aumenta después de las 24 h de la infusión de dobutamina. La curva creciente-decreciente de TnT con un pico situado entre las 3-12 h después de la infusión de dobutamina es un marcador seguro de daño miocárdico^{15,16}. El comportamiento en el tiempo de los niveles de TnT que hemos obtenido está de acuerdo con otros estudios^{17,18} en los que se obtuvo un pico de TnT alrededor de las 10 h del comienzo de la isquemia y valores normales 20 h después del episodio isquémico.

Teóricamente la TnT podría identificar a un grupo de pacientes con EC más severa y en los que habría que adoptar una actitud más intervencionista para plantear un procedimiento de revascularización si fuera posible. Este aspecto no ha sido valorado en la bibliografía.

Un grupo especial lo componen aquellos pacientes con EDOB negativa pero con incremento en la TnT. No es posible obtener inferencias definitivas de un grupo de 7 pacientes, pero todos los pacientes pertenecientes a este grupo y con estudio coronario disponible ($n = 3$) tenían EC significativa. Podría ser que estos pacientes tuviesen EC y ésta no fuera detectada por la EDOB. Conceptualmente, la isquemia subendocárdica puede no provocar asinergia, pero la TnT podría aumentar; por otra parte, la isquemia localizada puede no ser vista durante el análisis ecocardiográfico en pacientes con deficiente ventana acústica.

La determinación de la troponina después de EDOB se ha realizado en dos estudios. Meluzin et al⁹ no encontraron ningún incremento de la TnT en 27 pacientes con EC, pero usaron una prueba cualitativa para determinar la TnT y sólo una toma venosa 20 h después de la dobutamina. Como hemos visto en nuestros resultados, la TnT puede volver a valores normales antes de este tiempo. Beckmann et al¹¹ observaron que la troponina I no aumentaba por encima del rango de referencia (0,60 ng/ml) en 20 pacientes con EC y alteraciones regionales de la contractilidad. Las tomas se realizaron durante las 7 h posteriores a la EDOB. Nosotros hemos encontrado que la elevación se produce en casi todos ellos entre las 3 y las 12 h. La obtención de 5 muestras de sangre para medir la TnT no puede implementarse en pacientes ambulatorios. Según nuestros resultados, el 14% de los pacientes en los que se elevó la TnT tenía valores normales a las 3 h y el 23% a las 6 h. Sería importante realizar estudios para averiguar si existe una franja horaria entre las 3 y las 6 h en la que se detectara a la mayoría de los pacientes.

Si seguimos la nueva definición de infarto recomendada por la Sociedad Europea de Cardiología junto con el American College of Cardiology¹⁹, hubo 6 pacientes que tuvieron un infarto de miocardio tras la realización de la EDOB. Esta definición es muy cuestionada en amplios sectores de la comunidad científica^{20,21}. De aceptarse definitivamente, ¿habría que dejar de efectuar pruebas de estrés para el diagnóstico de EC? Este aspecto, apasionante sin duda, está lejos de ser resuelto.

Reconocemos que no se pueden establecer conclusiones definitivas acerca de la utilidad de la valoración de los niveles de TnT después de la EDOB, pero nuestro trabajo abre un área nueva de investigación en el apasionante campo del diagnóstico no invasivo de la enfermedad coronaria. Desde el punto de vista práctico, la combinación de EDOB y la determinación de TnT podría ayudarnos a determinar si un paciente tie-

ne enfermedad coronaria. Además, los valores de TnT podrían precisar más el pronóstico de estos pacientes y su aumento podría apoyar la decisión de realizar una coronariografía, ya que se sospecharía EC coronaria más severa.

CONCLUSIÓN

Después de la infusión de dobutamina con las dosis administradas en la EDOB se produce un daño miocárdico ligero demostrado por la elevación de TnT. La combinación de los resultados de la EDOB y la TnT podría mejorar el rendimiento diagnóstico de la EDOB aislada.

BIBLIOGRAFÍA

- San Román JA, Rollán MJ, Vilacosta I, Castillo JA, Meroño E, Hernández M, et al. Ecocardiografía y gammagrafía con MIBI-SPECT durante la infusión de dobutamina en el diagnóstico de la enfermedad coronaria. *Rev Esp Cardiol* 1995;48:606-14.
- De la Torre MM, San Román JA, Bermejo J, Garcimartín I, Paniagua J, Sanz O, et al. Valor pronóstico de la ecocardiografía con dobutamina después de un infarto agudo de miocardio no complicado. *Rev Esp Cardiol* 1999;52:237-44.
- San Román JA, Vilacosta I, Castillo JA, Rollán MJ, Hernández M, Peral V, et al. Selection of the optimal test for the diagnosis of coronary artery disease. *Heart* 1998;80:370-6.
- Wu A, Apple FS, Gibler B, Jesse RL, Warshaw M, Valdés R. National Academy of Clinical Biochemistry standards of laboratory practice: recommendations for the use of cardiac markers in coronary artery diseases. *Clin Chem* 1999;45:1104-21.
- Pantaghini M, Apple FS, Christenson RH, Dati F, Mair J, Wu A. Use of biochemical markers in acute coronary syndromes. IFCC Scientific Division, Committee on Standardization of Markers of Cardiac Damage. *Clin Chem Lab Med* 1999;37:687-93.
- Hudson MP, Christenson RH, Newb LK, Kaplan AL, Ohman EM. Cardiac markers: point of care testing. *Clin Chim Acta* 1999;284:223-37.
- Apple FS. Tissue specificity of cardiac troponin I, cardiac troponin T and creatine kinase-MB. *Clin Chim Acta* 1999;284:151-9.
- Filatov VL, Katrukha A, Bulargina T, Gusev N. Troponin: structure, properties, and mechanism of functioning. *Biochemistry (Moscow)* 1999;64:969-85.
- Schulz R, Guth BD, Pieper K, Heusch G. Recruitment of inotropic reserve in moderately ischemic myocardium at expense of metabolic recovery. A model of short-term hibernation. *Circ Res* 1992;70:1282-95.
- Schulz R, Rose J, Martín C, Broddle O, Heusch G. Consequences of regional inotropic stimulation of ischemic myocardium on regional myocardial blood flow and function in anesthetized swine. *Cir Res* 1989;64:1116-26.
- Beckman S, Boscksch W, Müller C, Scharl M. Does dobutamine stress echocardiography induce damage during viability diagnosis of patients with chronic dysfunction after myocardial infarction? *J Am Soc Echocardiogr* 1998;11:181-7.
- Meluzin J, Toman J, Groch L, Hornacek I, Sitar J, Fischerova B, et al. Can dobutamine echocardiography induce myocardial damage in patients with dysfunctional but viable myocardium supplied by a severely stenotic coronary artery? *Int J Cardiol* 1997;61:175-81.
- Serrador A, San Román JA, Pastor G, Palomino R, Epureanu V, Vega JL, et al. New shorter dobutamine stress echocardiography protocol in the diagnosis of coronary artery disease [abstract]. *Eur Heart J* 2001;22(Suppl):116.
- Segar DS, Brown SE, Sawada SG, Ryan T, Feigenbaum H. Dobutamine stress echocardiography: correlation with coronary lesion severity as determined by quantitative angiography. *J Am Coll Cardiol* 1992;19:1197-202.
- Wu A, Ford L. Release of cardiac troponin in acute coronary syndromes: ischemia or necrosis? *Clin Chim Acta* 1999;284:161-74.
- Wu A, Feng Y. Biochemical differences between cTnT and TnI and their significance for diagnosis of acute coronary syndromes. *Eur Heart J* 1998;19(Suppl N):25-9.
- Suleiman VMS, Lucchetti V, Caputo M, Angelini GD. Short periods of regional ischaemia and reperfusion provoke release of troponin I from the human hearts. *Clin Chim Acta* 1999;284:25-30.
- Lindahl B, Venge P, Wallentin L. The FRISC experience with troponin T, use as decision tool and comparison with other prognostic markers. *Eur Heart J* 1998;19(Suppl N):51-8.
- The Joint European Society of Cardiology/American College of Cardiology Committee. Myocardial infarction redefined -A consensus document of the joint European Society of Cardiology/American College of Cardiology Committee for redefinition of myocardial infarction. *J Am Coll Cardiol* 2000;36:959-69.
- Tunsdall-Pedoe H. Redefinition of myocardial infarction by a consensus dissenter. *J Am Coll Cardiol* 2001;37:1472-3.
- Domínguez de Rozas JM, Obrador Mayol D, Tomás Abadal L. La nueva definición de infarto de miocardio. *Rev Esp Cardiol* 2001;54:1345.