

## COMUNICACIONES BREVES

# Tratamiento con *stent* recubierto de una perforación de injerto de safena durante una angioplastia

Juan M. Ruiz-Nodar, Vicente Mainar, Pascual Bordes y Alejandro Jordán\*

Sección de Hemodinámica. Hospital General de Alicante.\*Servicio de Cardiología. Hospital de Elche.

La perforación o rotura coronaria es una complicación infrecuente de la angioplastia, si bien puede llegar a ser de graves consecuencias y comprometer la vida del paciente. El taponamiento cardíaco o la presencia de isquemia con desarrollo de infarto agudo de miocardio puede obligar a derivar a estos pacientes a una cirugía cardíaca urgente para solventar este problema agudo. El tratamiento intervencionista de la perforación o rotura de las arterias coronarias se basa en inflados prolongados con balones de angioplastia convencionales o de autoperfusión. Una alternativa poco explorada es la colocación de *stents* recubiertos con el objetivo de sellar la perforación. Presentamos el caso de una paciente que sufrió, tras la implantación de un *stent* a alta presión, una rotura del injerto de safena y fue tratada con éxito de forma percutánea con un *stent* recubierto.

**Palabras clave:** *Stent coronario. Perforación coronaria. Politetrafluoroetileno.*

(*Rev Esp Cardiol* 2001; 54: 120-122)

## Repair of Saphenous Vein Perforation with Covered Stent during Angioplasty

Coronary perforation or rupture is an infrequent complication of angioplasty which may have a poor prognosis and influence patient survival. Cardiac tamponade or the presence of ischemia leading to acute myocardial infarction may require emergency cardiac surgery. Surgical treatment of perforation or rupture of the coronary arteries is based on prolonged inflation with angioplasty balloons or autoperfusion. There are few studies on the placement of covered stents to seal the perforation. We present the case of a patient who presented saphenous vein graft rupture following high pressure stent implantation requiring percutaneous placement of a covered stent.

**Key words:** *Coronary stent. Coronary perforation. Polytetrafluoroethylene.*

(*Rev Esp Cardiol* 2001; 54: 120-122)

## INTRODUCCIÓN

La perforación o rotura coronaria durante la angioplastia es una complicación infrecuente, si bien puede llegar a ser muy grave y comprometer la vida del paciente. La incidencia publicada oscila entre el 0 y el 2%<sup>1,2</sup>. La utilización, en los últimos años, de nuevos dispositivos percutáneos destinados a la optimización del resultado de la angioplastia, como son la aterectomía, el láser intracoronario y el *stent* a altas presiones, pueden determinar un aumento de esta complicación<sup>3</sup>.

Puede producirse desde extravasación asintomática hasta el desarrollo de taponamiento cardíaco, en ocasiones de consecuencias fatales si no se actúa rápidamente. La presencia de isquemia con desarrollo de infarto agudo de miocardio es otra de las posibles con-

secuencias de la rotura coronaria o bien de su tratamiento mediante inflados prolongados. Según algunos autores, la mortalidad secundaria a esta complicación de la angioplastia puede situarse alrededor del 10%<sup>4</sup>.

Una alternativa poco explorada es la colocación de un *stent* recubierto. Presentamos el caso de una paciente que tuvo, tras la implantación de un *stent* a alta presión, una rotura del injerto de safena y fue tratada de forma percutánea con un *stent* recubierto.

## CASO CLÍNICO

Mujer de 81 años con antecedentes personales de hipertensión arterial, diabetes mellitus no insulino dependiente y cardiopatía isquémica crónica que había requerido cirugía de revascularización coronaria hacía 4 años por angina inestable, realizándose injerto de arteria mamaria interna izquierda a descendente anterior e injertos de safena a obtusa marginal y descendente posterior. La paciente permaneció asintomática hasta el día del ingreso, cuando presentó episodio de dolor torácico opresivo acompañado de cortejo vegetativo y disnea. Se objetivaron con el dolor cambios en las de-

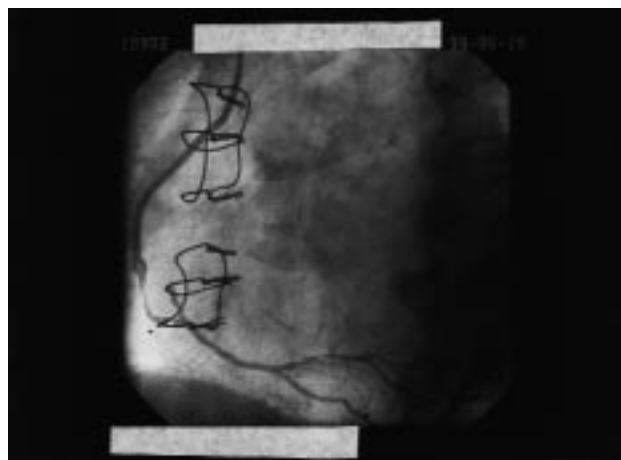Correspondencia: Dr. J.M. Ruiz-Nodar.  
Sección de Hemodinámica. Planta 2.  
Hospital General de Alicante.  
Maestro Alonso, 109. 03010 Alicante.  
Correo electrónico: [ruiz\\_jmi@gva.es](mailto:ruiz_jmi@gva.es)

Recibido el 14 de enero del 2000.  
Aceptado para su publicación el 6 de abril del 2000.

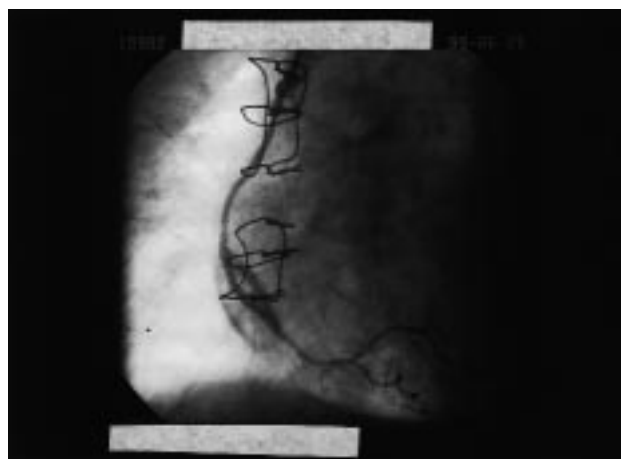## ABREVIATURAS

ACTP: angioplastia coronaria transluminal  
percutánea.

PTFE: politetrafluoroetileno.

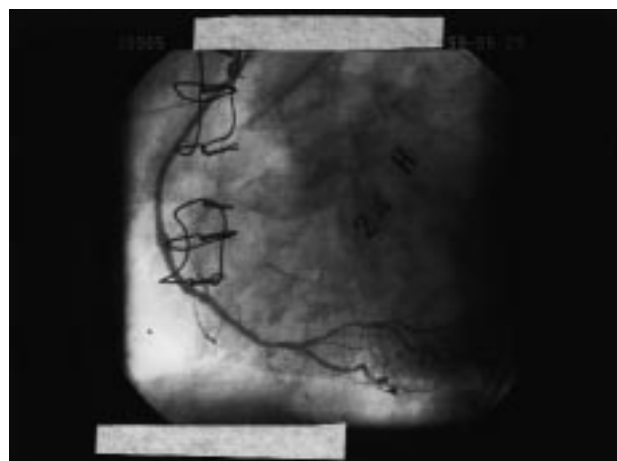


**Fig. 1.** Angiografía en OAD (oblicua anterior derecha) del injerto de vena safena a coronaria derecha distal. Existe una estenosis larga y severa en el extremo distal del injerto.



**Fig. 2.** Tras la realización de la angioplastia coronaria con balón en la lesión del injerto de safena, se observa una extravasación del contraste alrededor del lugar de la dilatación.

rivaciones de la cara inferior del electrocardiograma que se normalizaban al desaparecer el dolor. Fue tratada con nitroglicerina intravenosa, aspirina y heparina sódica, y a las 48 h del ingreso presentó, a pesar de la terapia antianginosa, nuevos episodios de angina de reposo de difícil control farmacológico. Dada la refractariedad de la angina al tratamiento médico, se realizó cateterismo cardíaco con el siguiente resultado: estenosis severa del tronco común izquierdo y de los tres vasos coronarios principales; injerto de arteria mamaria interna a arteria descendente anterior e injerto de



**Fig. 3.** A las 24 h de la colocación del *stent* cubierto, se mantiene el sellado y ha desaparecido la extravasación del contraste.

safena a circunfleja permeables y sin estenosis; injerto de safena a descendente posterior con estenosis severa en el tercio distal (fig. 1).

Se realizó angioplastia coronaria transluminal percutánea (ACTP) de la estenosis del injerto de safena a la descendente posterior. Se utilizó un catéter guía multiuso 6 F y una guía de 0,014 pulgadas (BMW, ACS). Se realizaron dilataciones con balón de 2,5 × 15 mm (Omnipass, Cordis) y 3 × 30 mm (Omnipass, Cordis). Posteriormente se colocó, por resultado subóptimo, un *stent* tipo *be-stent* (Medtronic) de 25 mm, que se montó sobre el balón de 3 × 30 mm. A continuación se posdilató en su parte más proximal con un balón de alta presión de 3 × 9 mm (Solaris, Guidant) alcanzándose 22 atmósferas. Al inyectar contraste para comprobar el resultado de este último inflado a alta presión, se observó extravasación del contraste alrededor de la safena (fig. 2). La paciente toleró sin trastorno hemodinámico esta complicación, pero ante la extensión angiográfica de la extravasación coronaria se realizaron inflados prolongados que no sellaron la perforación, por lo que se procedió a la colocación de un *stent* recubierto (Jostent 16 mm, Jomet) que se montó sobre el balón de 3 × 30 mm, con lo que se logró el cierre de la perforación del injerto de safena. Mediante una reevaluación angiográfica a las 24 h del procedimiento se objetivó el buen resultado mantenido del *stent* en el injerto de la vena safena y la nula extravasación de contraste (fig. 3). La paciente fue dada de alta a las 48 h de la ACTP con tratamiento antiagregante (aspirina y ticlopidina), medicación antihipertensiva y antidiabéticos orales. Al mes del procedimiento la paciente estaba asintomática para angina y realizaba una vida normal.

## DISCUSIÓN

La perforación o rotura de las arterias coronarias es una complicación bastante infrecuente, que se acompaña de una mortalidad elevada o necesidad, en oca-

siones, de cirugía cardiovascular urgente. Hay lesiones más susceptibles a una posible perforación o rotura de la arteria coronaria con la angioplastia, como son las oclusiones crónicas, las lesiones con una gran tortuosidad o las lesiones en bifurcación<sup>4</sup>. La mayoría de las perforaciones están causadas por el alambre guía o por problemas técnicos que incluyen una desproporción entre el tamaño de la arteria y el balón de angioplastia, la rotura del balón<sup>2</sup> o la utilización de elevadas presiones a la hora de inflar éste<sup>5,6</sup>. Los injertos venosos suelen degenerar a partir del tercer o quinto años, volviéndose tejidos muy friables y frágiles, por lo que la angioplastia sobre ellos se acompaña muy frecuentemente de mayor índice de complicaciones durante el procedimiento, como embolización distal, fenómeno de «no reflujo», oclusión aguda, rotura y perforación.

El abordaje clásico al de esta complicación incluye diferentes tratamientos dependiendo de las características del paciente, del tamaño de la rotura y, fundamentalmente, de la repercusión hemodinámica que provoca esta complicación. Se deberá realizar pericardiocentesis urgente si la perforación o rotura de la arteria coronaria provoca taponamiento cardíaco. El tratamiento de la rotura puede ser percutáneo con inflados prolongados con balones de angioplastia convencionales o de autoperfusión, pudiéndose evitar hasta en dos tercios de los casos la cirugía coronaria urgente<sup>4</sup>. Si no se consigue cerrar la perforación de forma percutánea, se produce una isquemia grave, secundaria a los inflados prolongados o si la situación hemodinámica es grave, hay que recurrir a la cirugía cardíaca, consistente en la colocación de un injerto venoso o arterial, o bien proceder a la ligadura del punto de sangrado sin necesidad de injerto<sup>7</sup>.

Un abordaje más actual gracias al desarrollo continuo de nuevos dispositivos en cardiología intervencionista es la utilización de *stents* recubiertos. Estos dispositivos se han empleado para la prevención de la trombosis aguda del *stent*, para el tratamiento de aneurismas de arterias coronarias y en ocasiones para el tratamiento de perforaciones coronarias<sup>8</sup>.

El *stent* utilizado en nuestro caso (Jostent 16 mm) es de construcción tipo «sándwich», con una lámina de material politetrafluoroetileno (PTFE) posicionada entre los dos *stents*. La lámina PTFE es microporosa, de baja trombogenicidad y biocompatible, y presenta una deformabilidad solamente en dirección radial, sin apenas retracción. Este *stent* puede ser utilizado con catéteres guías de 6 F, presenta un bajo perfil y es altamente flexible. El modelo empleado en este caso es un *stent* «suelto», fácil de montar sobre balones con distinto diámetro y, por tanto, ajustable a vasos de diferentes tamaños. Este tipo de *stent* ha sido estudiado en ACTP sobre injertos de vena safena, oclusiones totales, reestenosis intra-*stent* y lesiones convencionales. Otras posibles utilidades, si bien menos frecuentes, de los *stents* recubiertos son el tratamiento de fístulas coronarias, aneurismas o perforaciones o roturas coronarias iatrogénicas.

Cuando la perforación de un injerto de safena se produce en sus segmentos proximales, el riesgo de taponamiento presente en las perforaciones o de roturas de arterias nativas o en los segmentos distales del injerto de safena no existe, al seguir los segmentos proximales de los injertos de safena un trayecto extrapericárdico. En el caso de nuestra paciente la perforación de la safena se produjo en el segmento distal, por lo que la extravasación de sangre procedente del injerto era a pericardio, si bien las adherencias formadas en el pericardio tras la cirugía extracorpórea pueden, en algunas ocasiones, limitar el derrame, o al menos, retrasar la aparición de taponamiento. De igual forma, la rotura de un injerto de safena supone una situación de alto riesgo que obliga a una reparación rápida. Se han descrito, al igual que en la perforación o rotura de arterias nativas, técnicas de reparación percutánea mediante inflados prolongados o mediante cirugía urgente. La presencia en la actualidad de los *stents* recubiertos supone una opción muy segura y de relativa sencillez a la hora de reparar de forma inmediata una perforación de un injerto de safena, pudiendo ser, cuando se dispone de este material, la terapia de elección en este tipo de complicaciones.

La utilización de *stents* recubiertos en el tratamiento de la perforación de arterias nativas o de injertos aortocoronarios debe ser considerada en todas las ocasiones en que esta complicación aparezca, como alternativa más rápida, efectiva y segura que el sellado de la perforación con inflados prolongados y menos agresiva que la cirugía cardíaca.

## BIBLIOGRAFÍA

1. Topaz O, Cowley MJ, Vetrovec GW. Coronary perforation during angioplasty: angiographic detection and demonstration of complete healing. *Cathet Cardiovasc Diagn* 1992; 27: 284-288.
2. Nassar H, Hasin Y, Gotsman MS. Cardiac tamponade following coronary arterial rupture during coronary angioplasty. *Cathet Cardiovasc Diagn* 1991; 23: 177-179.
3. David RH, Guy SR, Ziyad MB. Coronary perforation after excimer laser coronary angioplasty: the excimer laser coronary angioplasty registry experience. *J Am Coll Cardiol* 1994; 23: 330-335.
4. Ajluni SC, Glazier S, Blankenship L, O'Neill WW, Safian RD. Perforations after percutaneous coronary interventions: clinical, angiographic and therapeutic observations. *Cathet Cardiovasc Diagn* 1994; 32: 206-212.
5. Chae JK, Park SW, Kim YH, Hong MK, Park SJ. Successful treatment of coronary artery perforation during angioplasty using autologous vein graft-coated stent. *Eur Heart J* 1997; 18: 1030-1032.
6. Alfonso F, Goicolea J, Hernández R, Fernández-Ortiz A, Segovia J, Bañuelos C et al. Arterial perforation during optimization of coronary stents using high-pressure balloon inflations. *Am J Cardiol* 1996; 78: 1169-1172.
7. González-Santos JM, Vallejo JL, Pineda T, Zuazo JA. Emergency surgery after coronary artery disruption complicating PTCA. Report of four cases. *Thorac Cardiovasc Surg* 1985; 33: 244-247.
8. Colombo A, Itoh A, Mario CD. Successful closure of a coronary vessel rupture with a vein graft stent: case report. *Cathet Cardiovasc Diagn* 1996; 38: 172-174.