

IMÁGENES EN CARDIOLOGÍA

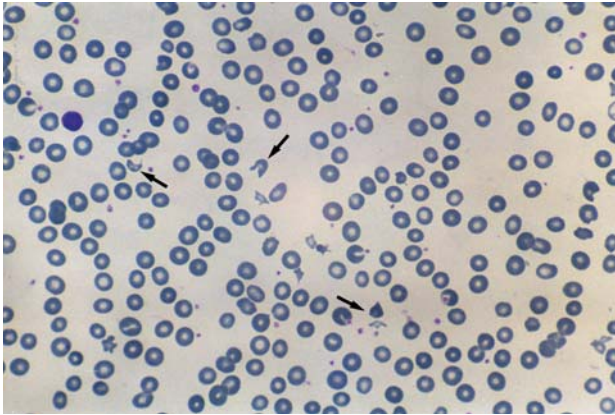


Fig. 1.

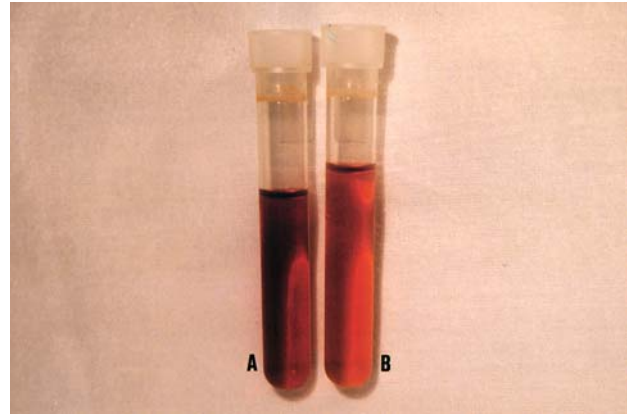


Fig. 2.

Anemia hemolítica secundaria a regurgitación periprotésica

Una mujer de 73 años ingresó por un cuadro de anemia severa a los 2 meses de un reemplazo valvular mitral y aórtico con prótesis mecánicas Sant Jude. El hemograma evidenció una anemia macrocítica (hemoglobina 7,1 g/dl; VCM 111 fl; cifra reticulocitos corregidos, 3,5%). En el frotis sanguíneo se observaba una anisopoikilocitosis marcada e intensa policromasia, con presencia de abundantes esquistocitos (fig. 1, flechas). La bilirrubina total era de 1,76 mg/dl (bilirrubina indirecta, 1,36 mg/dl). La LDH estaba marcadamente aumentada (5259 U/l) y la haptoglobina disminuida (6,0 mg/dl; normal, 100-300 mg/dl), lo cual era compatible con un cuadro de hemólisis intravascular. El suero presentaba un color marrónáceo secundario a la hemoglobinemia y a la presencia de metahemalbuminemia, producto de la fragmentación eritrocitaria, proporcionando esta última dicho color característico (fig. 2 A). La orina presentaba un color similar (fig. 2 B). La ecocardiogra-

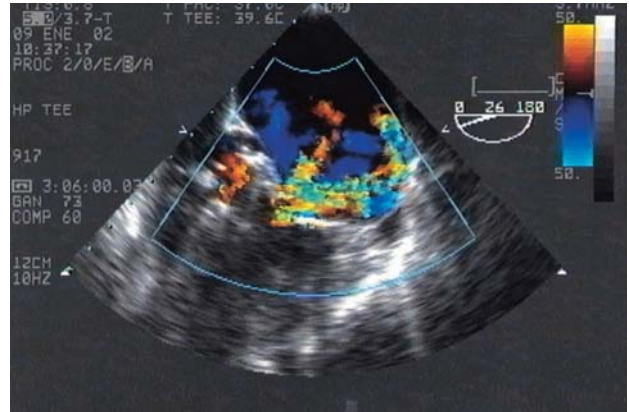

Fig. 3.

fa transesofágica reveló una regurgitación periprotésica mitral severa (fig. 3), así como una regurgitación periprotésica aórtica moderada.

Se intentó tratamiento conservador, a pesar de lo cual la paciente requirió un régimen transfusional muy elevado (superior a 2 concentrados de hematíes semanales), por lo que se optó por la reparación quirúrgica. Se realizó un reemplazo valvular mitral y aórtico con prótesis biológicas de Carpentier-Edwards, con buen resultado.

Las causas más frecuentes de anemia hemolítica en pacientes sometidos a recambio valvular son el traumatismo mecánico de los hematíes por los discos y la regurgitación periprotésica. El tratamiento es generalmente médico, pero en caso de regurgitación periprotésica suele requerirse reparación quirúrgica.

Vanessa Roldán, Francisco Marín^a
y Vicente Climent^a

Unidad de Hematología. Hospital de San Vicente. Alicante.
^aServicio de Cardiología. Hospital General Universitario. Alicante.
España.

Full English text available at: www.revespcardiol.org