

CARDIOPATÍA ISQUÉMICA

Eficacia y seguridad de la ecocardiografía transesofágica en la fase aguda del infarto

Leopoldo Pérez de Isla, Miguel Ángel García Fernández, Mar Moreno, Javier Bermejo, Raúl Moreno, Esteban López de Sá, José Luis López Sendón, Javier Jiménez Candil y Óscar Díaz Castro

Laboratorio de Ecocardiografía. Servicio de Cardiología. Hospital General Universitario Gregorio Marañón. Madrid. España.

Introducción y objetivos. La rentabilidad y seguridad de la ecocardiografía transesofágica han sido analizadas en numerosos estudios, pero no existe ningún trabajo que evalúe estos factores durante la fase aguda de un infarto. Nuestro objetivo fue estudiar estos aspectos en pacientes en los que el ecocardiograma transtorácico no fue concluyente.

Pacientes y método. Se realizaron 56 estudios a 55 pacientes en la primera semana de evolución de un infarto de miocardio.

Resultados. Se realizó el estudio con éxito en 54 de los 56 casos. Las indicaciones fueron: ausencia de ventana transtorácica en pacientes en los que era necesaria una valoración morfofuncional cardíaca en 13 casos (23,2%), diagnóstico de complicaciones mecánicas y valoración de severidad de una insuficiencia mitral en 35 pacientes (62,5%), descartar una disección aórtica en 4 enfermos (7,1%), graduar la severidad de estenosis aórtica en uno (1,8%), descartar la presencia de trombos auriculares en un caso (1,8%), evaluar gradientes en el tracto de salida del ventrículo izquierdo en un paciente (1,8%) y valorar de presencia de trombos en ventrículo izquierdo en un caso (1,8%). Dos pacientes (3,6%) fallecieron durante el estudio: el primero por progresión de una rotura parcial de músculo papilar y el segundo por rotura aguda de pared libre. En ambos casos, la indicación del estudio fue valorar las complicaciones mecánicas.

Conclusiones. La ecocardiografía transesofágica es útil durante la fase aguda de un infarto, pero hasta que no dispongamos de estudios definitivos, debemos indicar con cautela este tipo de exploración a pacientes con sospecha de complicaciones mecánicas.

Palabras clave: *Ecocardiografía. Infarto de miocardio. Muerte súbita.*

Safety and Usefulness of Transesophageal Echocardiography in the Acute Phase of Myocardial Infarction

Introduction and objectives. The usefulness and safety of transesophageal echocardiography have been assessed in other studies but there is no report in which these factors have been evaluated in the acute phase of myocardial infarction.

Patients and method. Transesophageal echocardiography was performed 56 times in 55 patients in the first week after a myocardial infarction.

Results. The study was completed in 54 of 56 patients. The indications were a transthoracic acoustic window that did not provide an accurate diagnosis in 13 (23.2%), diagnosis of mechanical complications and severity assessment of mitral regurgitation in 35 (62.5%), exclusion of aortic dissection in 4 (7.1%), assessment of the severity of aortic stenosis in 1 (1.8%), exclusion of the presence of atrial thrombus in 1 (1.8%), evaluation of the left ventricular outflow tract gradient in 1 (1.8%), and evaluation of the presence of a left ventricular thrombus in 1 patient (1.8%). Two patients (3.6%) died while the study was being made, the first one 10 minutes after finishing the echocardiogram due to progression of a partial rupture of the papillary muscle and the second due to left ventricle free wall rupture. In both patients, the indication for transesophageal echocardiography was the need for proper evaluation of a post-Acute Myocardial Infarction mechanical complication.

Conclusions. Transesophageal echocardiography is a very useful technique for evaluating patients during the acute phase of myocardial infarction but further studies are needed to establish its safety in these patients.

Key words: *Echocardiography. Myocardial infarction. Sudden death.*

Full English text available at: www.revespcardiol.org

Correspondencia: Dr. M.Á. García Fernández.
Laboratorio de Ecocardiografía. Hospital General Universitario Gregorio Marañón.
Dr. Esquerdo. 46. 28007 Madrid. España.
Correo electrónico: leopisla@hotmail.com

Recibido el 26 de diciembre de 2001.
Aceptado para su publicación el 28 de junio de 2002.

INTRODUCCIÓN

En muchas ocasiones es de suma importancia poder establecer un diagnóstico definitivo de una forma rápida y exacta en los pacientes que sufren un infarto agudo de miocardio. La ecocardiografía transtorácica (ETT) es una técnica diagnóstica de gran utilidad y

hoy día se utiliza de forma rutinaria en este tipo de pacientes. Sin embargo, tiene una serie de limitaciones, entre las que destaca la dificultad para obtener imágenes de suficiente calidad en determinados sujetos. Esto sucede con frecuencia en los pacientes ingresados en las unidades coronarias durante la fase aguda de un infarto de miocardio, pues algunos de ellos necesitan ventilación mecánica, están monitorizados hemodinámicamente mediante catéter de Swan-Ganz y vía arterial o precisan dispositivos de asistencia circulatoria, como los balones intraaórticos de contrapulsación.

La ecocardiografía transesofágica (ETE) ha demostrado su utilidad para establecer el diagnóstico de diferentes problemas cardíacos. No debemos olvidar que es considerada la técnica diagnóstica de primera elección en enfermedades como la endocarditis bacteriana, la disección aórtica, la disfunción protésica mitral y la sospecha de trombos y masas auriculares.

Existen estudios que han evaluado la utilidad de la ETE en el paciente crítico¹⁻⁶. Sin embargo, hasta el momento no existe ningún trabajo que analice de manera específica su uso en el grupo de pacientes ingresados en la unidad coronaria durante la fase aguda de un infarto de miocardio. Por tanto, la importancia del presente trabajo radica en que, por primera vez, se presentan datos que analizan la utilidad y seguridad del empleo de ETE en este contexto.

Nuestro objetivo fue realizar un análisis descriptivo del empleo de esta técnica en pacientes ingresados en la unidad coronaria de nuestro servicio, en la primera semana de evolución de un infarto de miocardio.

PACIENTES Y MÉTODO

Se realizaron en nuestro laboratorio 85.966 ecocardiogramas entre enero de 1991 y marzo de 2000 (total, 111 meses). De ellos, 5.837 eran estudios transesofágicos, de los cuales 56 fueron realizados a pacientes ingresados en la unidad coronaria en la primera semana de evolución de un infarto agudo de miocardio (IAM). Todos habían sido estudiados previamente mediante ETT, con resultados no concluyentes. El tipo de sedación a realizar se dejó a discreción del médico responsable del estudio.

Estudio ecocardiográfico

Los estudios fueron realizados empleando la técnica estándar con uno de los siguientes equipos, dependiendo de la disponibilidad de equipos y de las preferencias del médico responsable: Hewlett Packard 1.500 con una sonda biplana (37,5%), Acuson Sequoia con una sonda multiplana (30,36%) y Hewlett Packard 5.500 con una sonda multiplana (32,1%).

Análisis estadístico

Los resultados del análisis descriptivo se presentan en valores absolutos seguidos del porcentaje.

RESULTADOS

Se realizaron un total de 56 estudios a 55 pacientes, de los cuales 21 eran mujeres (38,2%) y 34 varones (61,8%). En 34 pacientes (61,8%) el infarto cursó con elevación del segmento ST y en 21 (38,2%) sin elevación del mismo. Un total de 29 (52,7%) infartos fueron de localización anterior, 18 (32,7%) de localización inferior o inferoposterior, 5 (9,1%) laterales y 3 (5,5%) de localización indeterminada. La clase Killip de los pacientes en el momento de realizar el estudio fue I en 39 casos (69,64%), II en 7 (12,5%), III en 4 (7,1%) y IV en 6 (10,7%). El estudio se realizó en todos los casos en la primera semana de evolución del infarto (rango, 1-7 días; moda, segundo día). Un total de 18 pacientes (32%) fue estudiado mientras estaban siendo ventilados mecánicamente. En 31 pacientes (55,4%) se utilizó sedación con midazolam o propofol antes de comenzar el estudio. En 54 estudios, la intubación esofágica se llevó a cabo con éxito. En los 2 casos restantes no se pudo realizar la prueba por falta de colaboración del paciente. En ningún caso no se pudo realizar el estudio por anomalías anatómicas o funcionales que imposibilitaran el paso de la sonda transesofágica.

Indicaciones

Las indicaciones para la realización de ETE fueron las siguientes (fig. 1): sospecha de complicación mecánica postinfarto agudo de miocardio y valoración de la severidad de una insuficiencia mitral (en el caso de que la complicación sospechada fuera una insuficiencia mitral) en 35 estudios (62,5%), ausencia de ventana ecocardiográfica transtorácica en pacientes en los que era necesaria una adecuada valoración morfofuncional cardíaca para optimizar su manejo en 13 estudios (23,2%), sospecha de disección aórtica en 4 estudios (7,1%), valoración de la severidad de una estenosis aórtica en un estudio (1,8%), valoración de los gradientes en el tracto de salida del ventrículo izquierdo en un caso (1,8%), determinación de la presencia de trombos en el ventrículo izquierdo en un caso (1,8%), y descartar la existencia de trombos en las cavidades izquierdas antes de la realización de una cardioversión eléctrica en un estudio (1,8%).

ETE frente a ETT

Encontramos los siguientes resultados en pacientes con sospecha de complicación mecánica postinfarto agudo de miocardio: rotura de la pared libre del ventrí-

Pérez de Isla L, et al. Ecocardiografía transesofágica en la fase aguda del infarto

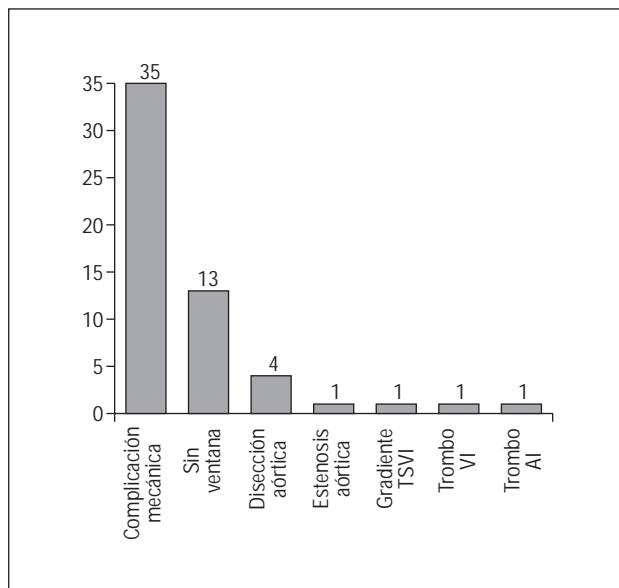


Fig. 1. Indicaciones de ecocardiografía transesofágica. TSVI: tracto de salida del ventrículo izquierdo; VI: ventrículo izquierdo; AI: auricular izquierdo.

culo izquierdo en dos de los 3 pacientes estudiados para descartar su presencia. El diagnóstico de rotura de la pared libre del ventrículo izquierdo se estableció atendiendo a criterios clínicos (disociación electromecánica seguida de síncope y muerte), hemodinámicos (hipotensión arterial y aumento de la presión venosa yugular) y ecocardiográficos (derrame pericárdico superior a 5 mm con ecos densos en su interior que originaran compromiso de las cavidades cardíacas)⁷, ya que en ningún caso las familias de los fallecidos autorizaron la realización de la autopsia. El diagnóstico de rotura mediante la visualización directa del punto de rotura es extraordinariamente difícil de establecer⁷.

De los 15 pacientes estudiados por sospecha de comunicación interventricular, con datos no concluyentes en la ETT, doce presentaron un resultado positivo (tres se localizaban en la zona anteroapical del septo interventricular y nueve en la pared posterior) y en tres se descartó este diagnóstico. De los pacientes estudiados para descartar la presencia de alteraciones del músculo papilar y valorar el grado de severidad de la regurgitación mitral (n = 17), en dos de ellos se observó rotura parcial del músculo papilar posteromedial y en los restantes la insuficiencia valvular fue atribuida a la dilatación del anillo mitral, sin que se apreciaran anomalías estructurales de los velos valvulares ni del aparato subvalvular. La ETE no fue capaz de diagnosticar la rotura de los músculos papilares en ninguno de los dos casos en los que posteriormente se confirmó con el ETE.

Otro aspecto interesante es la utilidad de la ETE para graduar la severidad de las valvulopatías. Si evaluamos todos los ETE realizados a pacientes con insu-

ficiencia mitral (n = 17), independientemente de su etiología, y comparamos sus resultados con los obtenidos en el estudio transtorácico, observamos que la ETT sólo valoró correctamente la severidad de la regurgitación mitral en 7 casos (41,2%). En 4 casos (23,5%) no se pudo establecer un grado de severidad mediante ETT y en otros seis (35,3%) el grado de severidad obtenido por ETT fue diferente al hallado por ETE.

En el grupo de pacientes con sospecha de disección aórtica se confirmó su existencia en uno de ellos, y en los tres restantes se descartó con seguridad. Se trataba de una disección tipo A de Stanford, que no pudo ser diagnosticada mediante ETT. El estudio transesofágico se realizó atendiendo a la sospecha clínica.

En un paciente, la indicación del estudio transesofágico fue descartar la presencia de trombos en la aurícula-orejuela izquierdas como paso previo a la realización de una cardioversión eléctrica.

La severidad de la estenosis aórtica fue estimada mediante ETE en una sola ocasión, en que no se había podido determinar mediante ETT el grado de severidad de la lesión, cosa que sí se pudo hacer mediante ETE.

Complicaciones

Es importante señalar que en dos de los estudios (3,6%) se produjo el fallecimiento del paciente en relación con el momento de la realización de la ETE. Ninguno de los dos pacientes estaba intubado y a los dos se les realizó sedación con benzodiazepinas intravenosas. El primer caso fue un varón de 69 años con rotura parcial del músculo papilar posteromedial que originaba una regurgitación mitral de grado severo, en estado de shock cardiogénico a consecuencia de un IAM de localización inferoposterior. Este paciente falleció inmediatamente después de terminar el ETE, al tercer día de evolución del IAM, debido a un empeoramiento brusco de su estado de shock, sufriendo finalmente una asistolia refractaria a las maniobras de reanimación. El segundo caso fue un varón de 75 años con un IAM anterior y soplo sugerente de comunicación interventricular. El fallecimiento se produjo al segundo día de evolución del IAM mientras el paciente estaba sondado, a consecuencia de una parada cardiorrespiratoria por disociación electromecánica debida a una rotura aguda de la pared libre del ventrículo izquierdo diagnosticada por la aparición del conjunto de criterios clínicos, hemodinámicos y ecocardiográficos descritos previamente, resultando las maniobras de reanimación infructuosas. No se pudo realizar autopsia a ninguno de los dos pacientes por falta de autorización por parte de los familiares. En el resto de los estudios no se produjo ninguna complicación significativa.

DISCUSIÓN

En nuestro análisis, 32 de los 56 ecocardiogramas transesofágicos realizados establecieron un diagnóstico o una graduación exacta de la severidad de una lesión que no se pudo valorar previamente mediante ecocardiografía transtorácica. Sólo en dos ocasiones no se pudo llevar a cabo el estudio por falta de colaboración de los pacientes. Existen numerosos artículos que analizan la seguridad de la técnica, tanto en la población general⁸ como en pacientes en estado crítico, incluyendo enfermos cardiológicos y no cardiológicos^{2,3,5,6,8,9} pero, hasta donde llegamos a conocer, nadie ha estudiado la utilidad y la seguridad de esta técnica en pacientes durante la fase aguda de un infarto de miocardio. El objetivo de nuestro análisis descriptivo se centra en estos aspectos.

La indicación más frecuente en nuestro estudio fue descartar la presencia de una complicación mecánica asociada a un IAM. Entre ellas, la valoración del estado del aparato subvalvular mitral y, al mismo tiempo, la graduación de la severidad de la insuficiencia mitral fueron los motivos más frecuentes. En nuestro centro se busca de manera rutinaria la presencia de rotura de los músculos papilares en todos los pacientes con regurgitación mitral en los primeros días de evolución de un infarto de miocardio. Nuestros resultados confirman los hallazgos de otros autores: la técnica transesofágica es muy superior a la transtorácica, tanto para diagnosticar la presencia de alteraciones subvalvulares como para graduar la severidad de la regurgitación valvular¹⁰, especialmente cuando el *jet* es excéntrico. Debemos tener en cuenta que el mecanismo de producción de la regurgitación mitral no siempre estuvo en relación con el acontecimiento isquémico que motivó el ingreso del paciente en la unidad coronaria, ya que los enfermos incluidos en el registro en muchas ocasiones presentaban enfermedades cardíacas previas. Por ello, no es extraño que aparezcan pacientes con insuficiencia mitral secundaria a dilatación del anillo mitral no producida por el acontecimiento en cuestión, sino por su cardiopatía previa.

El segundo motivo más frecuente fue la ausencia de una ventana transtorácica adecuada que permitiera adquirir imágenes de suficiente calidad técnica como para poder establecer o rechazar un diagnóstico en pacientes en los que era necesaria una adecuada valoración morfofuncional cardiológica para optimizar su manejo terapéutico. No debemos olvidar que, en las unidades coronarias, en numerosas ocasiones se trabaja con pacientes en estado crítico, sometidos a monitorización hemodinámica, electrocardiográfica y, a veces, a ventilación mecánica. Todo ello, acompañado de la falta de colaboración involuntaria de estos pacientes, hace que la técnica transtorácica no permita obtener imágenes de calidad. Ante la imposibilidad de

estudio se debe recurrir a otros métodos diagnósticos de imagen, de los cuales, por los datos morfológicos y funcionales que aporta, así como por su rapidez y el hecho de poder hacerse a pie de cama, la ETE es de elección. Probablemente esta indicación sea cada día menos frecuente debido a la aparición de nuevas técnicas, como la imagen con segundo armónico.

La tercera indicación más frecuente fue la necesidad de valorar la presencia de una disección aórtica, bien asociada al infarto agudo o como enfermedad a descartar dentro del diagnóstico diferencial de un síndrome de dolor torácico agudo. La ETE es el método de elección para el diagnóstico de esta enfermedad^{11,12}. Aunque sólo en una ocasión se diagnosticó una disección aórtica, debemos tener en cuenta que es importantísimo descartar también su presencia. Ante su sospecha, es imprescindible determinar si el paciente la presenta o no, pues el empleo de fármacos trombolíticos y anticoagulantes puede ser letal. Además, la ETE puede aportar información decisiva para el tratamiento de estos pacientes.

En una ocasión se utilizó la ETE para detectar trombos en la aurícula o en la orejuela izquierdas, antes de realizar una cardioversión eléctrica. Existe una amplia experiencia en esta indicación, ya que es el método diagnóstico de elección. En otro paciente, la indicación fue graduar la severidad de una estenosis valvular aórtica, y en otro, la de una estenosis subvalvular aórtica, situaciones en que es ampliamente usada cuando las imágenes transtorácicas no son definitivas¹³.

Uno de los datos más relevantes del presente estudio concierne a la seguridad de la técnica. Debemos remarcar que dos de los pacientes fallecieron durante o inmediatamente después de realizarla. La seguridad de la ETE ha sido estudiada tanto en poblaciones de pacientes no seleccionados como en pacientes en estado crítico. Sin embargo, no se ha analizado específicamente en pacientes en la fase aguda de un infarto de miocardio. El porcentaje de fallecimientos no es despreciable (3,6%), siendo bastante superior al descrito tanto en pacientes no seleccionados (0,0098%)⁸ como en pacientes críticos (0-0,7%)^{2,5,6,9}. Aunque el volumen de datos no es suficiente como para obtener unos resultados estadísticamente que sean significativos, creemos conveniente llamar la atención acerca de que en las dos ocasiones se trataba de pacientes en los que la ETE se realizó para valorar complicaciones mecánicas del infarto de miocardio, y que sería interesante llevar a cabo registros de mayor envergadura para poder determinar la seguridad de este procedimiento en estas circunstancias. Por el momento, creemos que sería una norma prudente seleccionar minuciosamente a los pacientes que deben ser estudiados mediante ETE durante la primera semana de evolución de un infarto de miocardio.

Debemos hacer énfasis en que los pacientes que están en la fase aguda de evolución de un infarto pue-

den ser un grupo de alto riesgo a la hora de realizar una ETE: en nuestro centro no existe ningún caso de fallecimiento durante la realización de un estudio transesofágico ni en pacientes críticos ni en pacientes no críticos. Sólo en pacientes con sospecha de complicación mecánica se han producido fallecimientos, con una incidencia muy superior a la comunicada en otros artículos para estudios transesofágicos en población no seleccionada e incluso en población de pacientes críticos^{2,5,6,8,9}.

En ambos casos de fallecimiento, los pacientes fueron estudiados para evaluar la existencia y severidad de complicaciones mecánicas postinfarto agudo de miocardio, ambos estaban sedados y no intubados. Debemos recordar que las Guías de Actuación Clínica de la ACC/AHA de 1999 recomiendan evitar la maniobra de Valsalva en pacientes durante la fase aguda del infarto de miocardio¹⁴. Es posible que la maniobra de Valsalva provocada por la intubación esofágica fuese el mecanismo que desencadenó la muerte en estos pacientes, mediante un aumento de la tensión parietal que produjera la rotura de la pared libre o del músculo papilar. Debemos, por tanto, tener esta situación en cuenta y evitar cualquier procedimiento que provoque la realización de maniobras de Valsalva. La aparición de complicaciones cardíacas en relación con situaciones que someten al ventrículo izquierdo a un estrés importante han sido descritas en otras publicaciones^{15,16}.

Creemos que sería interesante comenzar un amplio registro multicéntrico que demostrase la seguridad de la ecocardiografía transesofágica en esta situación y cuándo se debe evitar. Hasta que dispongamos de resultados que nos informen acerca de ello, sería una buena aproximación realizar una meticulosa selección de los pacientes a los que se les realiza una ETE durante la fase aguda del infarto de miocardio.

Limitaciones

Creemos que las dos principales limitaciones del presente estudio son: se trata de un estudio retrospectivo y no podemos asegurar que no se hayan quedado pacientes sin incluir. Por otra parte, el número de pacientes no es muy elevado, aunque debemos tener en cuenta que el número de estudios transesofágicos realizados en pacientes con las características de los enfermos de este estudio no es muy elevado en ningún centro.

CONCLUSIÓN

La ETE es un método diagnóstico de gran utilidad en pacientes que se encuentran en la fase aguda de un infarto de miocardio, en los que la ETT no revela resultados concluyentes. Sin embargo, hasta que no dispongamos de estudios definitivos debemos indicar con

cautela este tipo de exploración a pacientes con sospecha de complicaciones mecánicas.

BIBLIOGRAFÍA

- García Fernández MA, Barambio Ruíz M, Pérez de Prado A, Moreno Yangüela M, González Torrecilla E, San Román Sánchez D, et al. Implicaciones clínicas y terapéuticas del ecocardiograma transesofágico en el paciente crítico. En: Iñiguez Romo A, editor. Tratado de terapéutica cardiológica. Madrid: Editorial Libro del Año, 1995; p. 505-12.
- Hwang JJ, Shyu KG, Chen JJ, Tseng YZ, Kuan P, Lien WP. Usefulness of transesophageal echocardiography in the treatment of critically ill patients. *Chest* 1993;104:861-6.
- Brandt RR, Oh JK, Abel MD, Click RL, Orszulak TA, Seward JB. Role of emergency intraoperative transesophageal echocardiography. *J Am Soc Echocardiogr* 1998;11:972-7.
- Lesbre JP. The main indications for transesophageal echocardiography. *Ann Cardiol Angeiol (Paris)* 1995;44:547-51.
- Cicek S, Demirlic U, Kuralay E, Tatar H, Ozturk O. Transesophageal echocardiography in cardiac surgical emergencies. *J Card Surg* 1995;10:236-44.
- Gendreau MA, Triner WR, Bartfield J. Complications of transesophageal echocardiography in the emergency department. *Am J Emerg Med* 1999;17:248-51.
- López-Sendón J, González A, López de Sá E, Coma-Canella I, Roldán I, Domínguez F, et al. Diagnosis of subacute ventricular wall rupture after acute myocardial infarction: sensitivity and specificity of clinical, hemodynamic and echocardiographic criteria. *J Am Coll Cardiol* 1992;19:1145-53.
- Daniel WG, Erbel R, Kasper W, Visser CA, Engberding R, Sutherland GR, et al. Safety of transesophageal echocardiography: a multicenter survey of 10,419 examinations. *Circulation* 1991;83:817-21.
- Oh JK, Seward JB, Khandheria BK, Gersh BJ, McGregor CG, Freeman WK, et al. Transesophageal echocardiography in critically ill patients. *Am J Cardiol* 1990;66:1492-5.
- Oh JK, Seward JB, Tajik AJ. Transesophageal echocardiography. En: Oh JK, Seward JB, Tajik AJ, editors. *The echo manual*. 2nd ed. Philadelphia: New York Lippincott-Raven, 1999.
- Erbel R, Engberding R, Daniel W, Roelandt J, Visser C, Rennolet H, et al. Echocardiography in diagnosis of aortic dissection. *Lancet* 1989;1:457-61.
- Ballal RS, Nanda NC, Gatewood R, D'Arey B, Samdarshi TE, Holman WL, et al. Usefulness of transesophageal echocardiography in assessment of aortic dissection. *Circulation* 1991;84:1903-14.
- Hoffmann R, Flachskampf FA, Hanrath P. Planimetry of orifice area in aortic stenosis using multiplane transesophageal echocardiography. *J Am Coll Cardiol* 1988;12:606-15.
- Ryan TJ, Antman EM, Brooks NH, Califf RM, Hillis LD, Hiratzka LF, et al. ACC/AHA guidelines for the management of patients with acute myocardial infarction: 1999 update: a report of the American College of Cardiology/American Heart Association Task Force on Practice Guidelines (Committee on Management of Acute Myocardial Infarction). [Consultado en diciembre de 2001]. Disponible en: <http://www.acc.org/clinical/guidelines> y <http://www.americanheart.org>.
- Zamorano J, Moreno R, Almería C, Serra V, Rodrigo J, Sánchez-Harguindey L. Rotura de la pared libre del ventrículo izquierdo durante prueba de estrés con dobutamina. *Rev Esp Cardiol* 2002;55:312-4.
- Rodríguez García MA, Iglesias-Garriz I, Corral Fernández F, Garrrote Coloma C, Alonso-Orcajo N, Branco L, et al. Evaluación de la seguridad de la ecocardiografía de estrés en España y Portugal. *Rev Esp Cardiol* 2001;54:941-8.