

IMÁGENES EN CARDIOLOGÍA

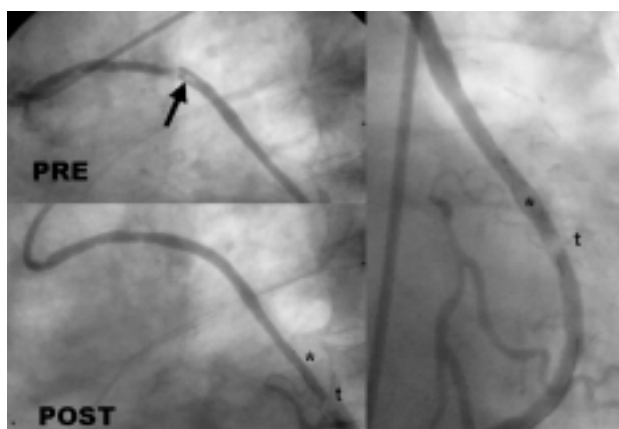


Fig. 1.

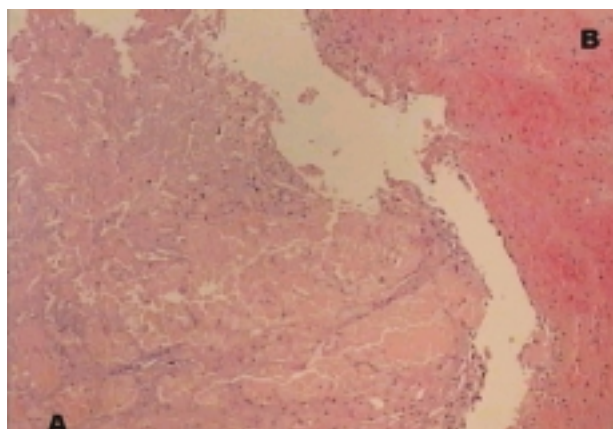


Fig. 2A y B.

Atrapemos el trombo en el injerto de safena

Un varón de 78 años, operado en el año 1993 con injertos de vena safena a la coronaria derecha y a la obtusa marginal y con mamaria interna izquierda a la descendente anterior, presentaba episodios de angina de pecho en reposo. La angiografía coronaria mostró oclusión total de los 3 vasos nativos, estenosis crítica en el cuerpo de la safena a marginal con una imagen intraluminal adherida a la estenosis (fig. 1, flecha) y normofunción de los otros 2 injertos. Se planeó un tratamiento percutáneo de la estenosis.

Con frecuencia, el catéter balón y el *stent* provocan desprendimientos del material tromboateromatoso de las venas safenas degeneradas, con embolización distal, ascenso de marcadores de necrosis miocárdica y aumento de la mortalidad. Para evitar estas complicaciones usamos en este caso un dispositivo con filtro distal (Filter-Wire EX™, Boston Scientific) que se introduce como un alambre-guía más allá de la estenosis

y se abre en forma de cesta, permitiendo el paso de flujo coronario distal a través de microporos de 80 micrones. Al colocar un *stent* de 4 × 15 mm el fragmento embolizó (2 × 2 × 8 mm) y quedó atrapado en el filtro (fig. 1; asterisco: lazo del filtro, t: trombo) que se pudo cerrar y retirar con una manipulación sencilla. El resultado angiográfico fue bueno y no hubo elevación de troponina T ni CK posprocedimiento. El fragmento extraído presentaba una porción amarillenta, que al microscopio mostraba un alto contenido de colesterol (fig. 2A), y una porción adyacente rojiza de contenido fibrinohemático (fig. 2B).

Vicente Mainar, Pascual Bordes
y Alberto Berenguer Jofresa

Servicio de Cardiología. Hospital General Universitario de
Alicante.