

Complicaciones del acceso femoral en el cateterismo cardíaco: impacto de la angiografía femoral sistemática previa y la hemostasia con tapón de colágeno VasoSeal-ES®

Manuel Alonso, Juan Tascón, Felipe Hernández, Javier Andreu, Agustín Albarrán y María T. Velázquez

Servicio de Cardiología. Hospital Universitario 12 de Octubre. Madrid. España.

Introducción y objetivos. Dado el uso generalizado del acceso femoral y del material hemostático, se plantea realizar la angiografía femoral sistemática y la hemostasia con VasoSeal-ES® para determinar los predictores de complicaciones locales y de fracaso en el uso del tapón hemostático.

Pacientes y método. Estudio prospectivo de 540 pacientes consecutivos con angiografía sistemática femoral con introductor, 427 con hemostasia con VasoSeal-ES®, en el que se realizó un análisis de las variables paciente y anatomía en relación con las complicaciones locales y los fallos en la dispensación del tapón.

Resultados. Se evidencian punciones fuera de la femoral común en el 35,9% de los casos (el 16% en la femoral profunda y su *ostium*), espasmo vascular en el 18% (máximo en la femoral profunda, del 58,1%), nacimientos de ramas contiguas a la punción en el 11,3% y ateroma angiográfico en el 17,8%. La cabeza del fémur es referencia de la femoral común en el 63,9% de los pacientes. Los factores de riesgo de las complicaciones vasculares son: las punciones fuera de la femoral común, el sexo femenino y el fallo en la dispensación del VasoSeal-ES® (el 15,8% en los primeros 2 meses de uso y el 5,2% en los últimos meses del estudio). Las complicaciones en la femoral superficial y profunda fueron del 6,7 y del 1,2%, respectivamente, frente al 0,6% en la femoral común. Las variables asociadas al fallo del tapón fueron: un peso < 55 kg, el médico dispensador y la curva de aprendizaje.

Conclusiones. Se propone la angiografía femoral sistemática para elegir el procedimiento idóneo de hemostasia y reducir las complicaciones vasculares locales. Las punciones fuera de la femoral común son más frecuentes de lo esperado, asociándose a un mayor número de complicaciones. La hemostasia con VasoSeal-ES® es segura y sus fallos están relacionados con un elevado porcentaje de complicaciones, que se reducen drásticamente con la experiencia.

Palabras clave: *Cateterismo cardíaco. Complicaciones. Colágeno.*

Este trabajo no ha recibido ningún tipo de financiación.

Correspondencia. Dr. M. Alonso.
Servicio de Cardiología. Hospital Universitario 12 de Octubre.
Avda. de Córdoba, s/n. 28041 Madrid. España.
Correo electrónico: hosocembre@retemail.es

Recibido el 13 de agosto de 2002.

Aceptado para su publicación el 4 de marzo de 2003.

Complications with Femoral Access in Cardiac Catheterization. Impact of Previous Systematic Femoral Angiography and Hemostasis with VasoSeal-ES® Collagen Plug

Introduction and objectives. Most cardiac catheterizations are performed via femoral artery access, and hemostatic devices are commonly used. We evaluate the relationship between the strategy used for femoral arteriography and the use of VasoSeal-ES®, and local vascular complications.

Patients and method. Prospective study of 540 consecutive catheterizations with systematic femoral artery and sheath angiography. VasoSeal-ES® was used in 427 patients. Predictors of local vascular complications such as patient-related factors, anatomy and hemostasis were analyzed. Variables related to failure of the collagen plug were also studied.

Results. Punctures of the common femoral artery occurred in 35.9% of all patients (16% in the deep femoral artery and its ostium). Spasm was evident in 18% (ranging from 58.1% in the deep femoral artery to 5.2% in the common femoral artery). Puncture at the site of ramification was seen in 11.3%. Angiographically significant atheroma was seen in 17.8%. The femoral head was a valid landmark for the common femoral artery in only 63.9% of the patients. Risk factors for local vascular complications were punctures of the common femoral artery, female sex and failure of VasoSeal-ES® to achieve hemostasis (15.8% in the first two months of use, 5.2% in the last months of the study). Complications involving superficial and deep femoral arteries occurred in 6.7% and 1.2% of the patients, respectively, in contrast to 0.6% involving the common femoral artery. Variables related to collagen plug failure were patient-related factors, weight less than 55 kg, operator-related factors and the learning curve.

Conclusions. Systematic femoral angiography provides data that aids the choice of the best hemostasis procedure to reduce local vascular complications. Punctures of the common femoral artery were more frequent than expected, and were associated with a higher complication rate. VasoSeal-ES® is a safe and useful method of hemostasis, and its infrequent failures were associated with high complication rates that were substantially reduced with experience.

Key words: *Catheterization. Complications. Collagen.*

ABREVIATURAS

HTA: hipertensión arterial.

Full English text available at: www.revvespcardiol.org

INTRODUCCIÓN

La punción femoral sigue siendo el acceso más frecuente para el cateterismo^{1,2}. La elección de la arteria femoral como acceso no puede obviar la necesidad actual de deambulación temprana del paciente³⁻⁵ para reducir las molestias de la inmovilización, disminuir las estancias hospitalarias y, por tanto, los costes de la exploración.

La anatomía de la zona ha sido estudiada con técnicas de disección y angiográficas⁶⁻⁹, aunque no de forma sistemática con visión y análisis de la colocación de la vaina introductora de catéteres en relación con las complicaciones vasculares. Las complicaciones de la punción, aunque se mantienen en cifras bajas (0,3-1% para estudios diagnósticos y 1-5% para intervenciones terapéuticas), siguen siendo las complicaciones globales más frecuentes del cateterismo¹⁰⁻¹⁵. Estas complicaciones pueden estar en relación con la anatomía y la enfermedad propia del vaso, con las manipulaciones en la instalación del introductor o con el método elegido de hemostasia final¹⁶⁻¹⁹. Asimismo, también pueden estar relacionadas con la interferencia cada vez mayor en el circuito de la coagulación²⁰⁻²².

La punción femoral es una técnica ciega, al igual que la hemostasia con compresión manual y la dispensación de tapones de colágeno o las suturas vasculares percutáneas^{23,24}. Entre los procedimientos de hemostasia de uso generalizado, la compresión manual y el tapón VasoSeal-ES[®] (Datascope Corp. Montvale, NJ) son externas, respetando íntegramente la pared y la luz del vaso²⁵⁻²⁸. La disponibilidad actual de la última generación del producto VasoSeal-ES[®] con medición exacta de la distancia piel-arteria y la seguridad de aposición correcta del tapón de forma externa al orificio de la arteria han llevado al uso frecuente del producto²⁷.

El planteamiento del estudio consistió en introducir la angiografía femoral sistemática y la hemostasia con VasoSeal-ES[®], tratando de obtener una visión directa de la arteria a tratar para mejorar la comprensión de las complicaciones y conseguir su reducción, manteniendo un programa de deambulación temprana poscateterismo.

Los objetivos del estudio fueron: *a*) estudiar y evaluar sistemáticamente la relación entre la anatomía de la zona femoral puncionada, la vaina introductora de

catéteres (localización de las punciones en la femoral común o fuera de ella), y el estado patológico vascular; *b*) estudiar las variables predictoras de complicaciones locales incluidas las del paciente, la anatomía femoral y el uso del tapón de colágeno no invasivo de la luz (VasoSeal-ES[®]); *c*) estudiar las variables predictoras del éxito o fracaso en el uso del tapón; *d*) analizar la relación entre la anatomía femoral y el VasoSeal-ES[®] para conocer las limitaciones de su uso.

PACIENTES Y MÉTODO

Se ha estudiado de forma prospectiva, sin criterios de preselección, una muestra de 540 pacientes consecutivos sometidos a cateterismo cardíaco diagnóstico, realizándose angiografía digital sistemática de la zona femoral ipsolateral, con inyección manual de contraste a través de la vaina introductora de 6 Fr (Medtronic). Se filmó en proyección OAD-50°, al ser la proyección que mejor separa la bifurcación de la femoral común y muestra el orificio de entrada del introductor en el vaso. Se encuadró la cabeza del fémur en el centro de la altura de la proyección. La punción femoral se realizó con técnica clásica de Seldinger. La edad media de los pacientes fue de $63,7 \pm 10,6$ años. El 33,9% eran mujeres. El peso medio fue de $74,3 \pm 13,0$ kg. Eran diabéticos el 19,1%, hipertensos el 41,3%, fumadores el 22,4% y dislipémicos el 31,6%.

Un total de 427 pacientes de este grupo recibieron un tapón de colágeno (VasoSeal-ES[®]) con la técnica previamente descrita^{25,26}, como método de hemostasia local, según una decisión basada siempre en su condición de pacientes ambulatorios según el protocolo existente en el centro. En los 113 pacientes restantes se realizó hemostasia con compresión manual tradicional por su condición de ingresados. En ningún caso se cambió el procedimiento de hemostasia previsto por el conocimiento de las imágenes anatómicas obtenidas. No se utilizó medicación anticoagulante ni antiagregante, aunque se mantuvo sin modificación la perfusión de heparina en los casos en que estuviera pautada en el tratamiento previo.

Se ha definido la altura de la bifurcación femoral respecto a la cabeza del fémur clasificándola en tres niveles: alto y medio, cuando la bifurcación coincidía en altura con la mitad superior e inferior de la cabeza del fémur, respectivamente, y bajo cuando la altura de la bifurcación femoral se encontraba por debajo de la cabeza del fémur. Se ha registrado la presencia de ramas de la femoral (distintas de la femoral profunda y superficial) cuando su origen estaba en contacto con el orificio de la punción.

El espasmo de la arteria en el segmento de la punción se definió como una imagen de reducción transitoria de la luz de forma anular, el acodamiento como una angulación entre 70 y 120° entre la vaina introductora y el vaso, y la ateromatosis significativa de la ar-

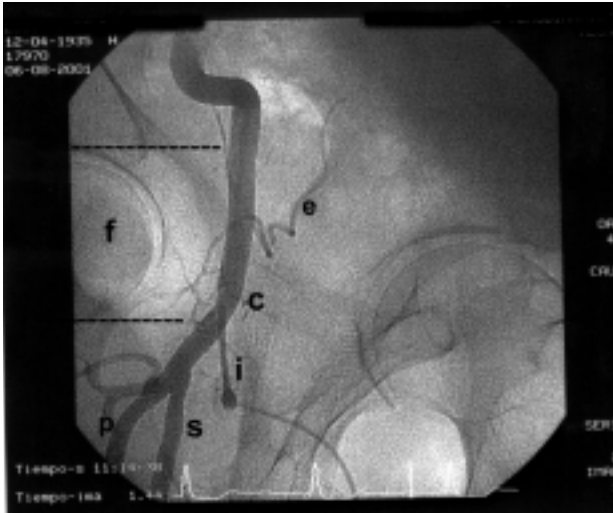

Fig. 1. Angiografía de la arteria femoral derecha con introductor de catéteres (proyección OAD 50°). Las líneas paralelas discontinuas señalan la altura superior e inferior de la cabeza del fémur y su proyección en la arteria femoral. La bifurcación femoral principal es más baja que la cabeza femoral, y el hueso sirve como referencia de altura de la femoral común. La vaina introductora accede a la femoral común media coaxial con ella, en relación ideal. Ausencia de ateroma visible. C: femoral común; e: arteria epigástrica inferior, frontera entre la femoral común e iliaca; f: cabeza del hueso fémur derecho; i: vaina introductora de catéteres; p: femoral profunda; s: femoral superficial

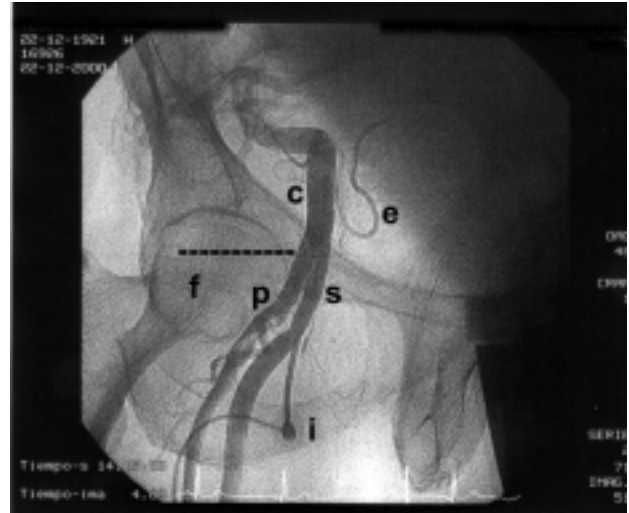


Fig. 2. Angiografía de la arteria femoral derecha con introductor de catéteres (proyección OAD 50°). La línea discontinua señala la altura de la bifurcación femoral principal, en la parte alta de la cabeza del fémur. La femoral común es de longitud reducida (desde la epigástrica inferior a la bifurcación femoral principal resulta alta, y ello conduce a la punción de la femoral superficial. Obsérvese el espasmo en la zona de punción y el ateroma agudo invasivo de la luz en la femoral profunda. C: femoral común; e: arteria epigástrica inferior, frontera entre la femoral común e iliaca; f: cabeza del hueso fémur derecho; i: vaina introductora de catéteres; p: femoral profunda; s: femoral superficial.

teria utilizada como la evidencia en la zona femoral de estenosis mayores del 25% o irregularidades múltiples de la luz.

Se registraron únicamente las complicaciones vasculares mayores de la zona, que se definieron mediante estudio clínico y ultrasonográfico. Estas complicaciones, que no son mutuamente excluyentes, son las siguientes:

- Hematoma, definido como una masa palpable o una colección líquida de diámetro ecográfico máximo ≥ 5 cm, contigua y externa a la luz del vaso puncionado, o pérdidas hemáticas que alteraran el hematocrito o precisaran transfusión.
- Seudoaneurisma mayor de 5 mm en el vaso y el segmento puncionado.
- Fístula arteriovenosa femoral en el vaso y el segmento puncionado.
- Cirugía. Pacientes con alguna de las complicaciones citadas que, por su gravedad o evolución, precisaron cirugía vascular.

Análisis estadístico

El análisis univariante se realizó mediante el test de la χ o test exacto de Fisher para datos cualitativos. El análisis multivariante se llevó a cabo mediante un análisis de regresión logística, comenzando con las variables significativas o cercanas a la significación en la relación previa univariante retirando del modelo, en

estrategia hacia atrás, las que no alcanzaron el nivel de significación 0,05. Todos los cálculos fueron realizados con el paquete estadístico SPSS v8.

RESULTADOS

Descripción anatómica del área vascular femoral y su relación con la vaina introductora de catéteres

En la figura 1 se observa el área femoral normal con una vaina introductora de catéteres coaxial con la arteria femoral común puncionada. La bifurcación principal femoral se sitúa a una altura inferior a la cabeza del fémur. La arteria femoral común tiene una longitud amplia similar a la dimensión superoinferior de la cabeza del fémur. No existe ningún ramo importante de nacimiento próximo a la punción. No se apreciaron espasmos ni ateroma relevantes en la zona.

Las variables anatómicas observadas se exponen en la tabla 1. El orificio de entrada del introductor se encuentra en vasos distintos de la arteria femoral común en el 35,9% de los casos (figs. 2 a 4), concretamente se comprueba la entrada en la femoral profunda en el 8,0% (figs. 3 y 4). La bifurcación principal en la femoral profunda y superficial es la receptora del introductor en el 16,8% de los casos, repartiéndose de forma similar las punciones en los *ostia* de la femoral superficial y profunda (fig. 4). Se registraron nacimientos

TABLA 1. Anatomía angiográfica del área vascular femoral (n = 540)

Localización de la punción	Femoral común	64,1% (346/540)
	Femoral superficial	11,1% (60/540)
	Femoral profunda	8,0% (43/540)
	<i>Ostium</i> de femoral profunda	8,0% (43/540)
	<i>Ostium</i> de femoral superficial	8,1% (44/540)
	Bifurcación zona central	0,7% (4/540)
Presencia de ramas con origen contiguo a la punción		11,3% (61/540)
Acodamiento introductor		2,2% (12/540)
Altura bifurcación femoral respecto a la cabeza	Bifurcación femoral nivel alto	3,5% (19/540)
Enfermedad vascular femoral	Bifurcación femoral nivel medio	32,4% (175/540)
	Bifurcación femoral nivel bajo	63,9% (345/540)
	Ateroma angiográfico	17,8% (96/540)
	Ausencia de superficial	2,0% (11/540)
	Ausencia de profunda	0%
	Calcificación	0,6% (3/540)
Espasmos	Total	18,0% (97/540)
	En femoral común	5,2% (18/346)
	En femoral superficial	33,3% (20/60)
	En femoral profunda	58,1% (25/43)
	En <i>ostium</i> de femoral superficial	22,7% (10/44)
	En <i>ostium</i> de femoral profunda	53,5% (23/43)
	En bifurcación femoral-carina	25,0% (1/4)

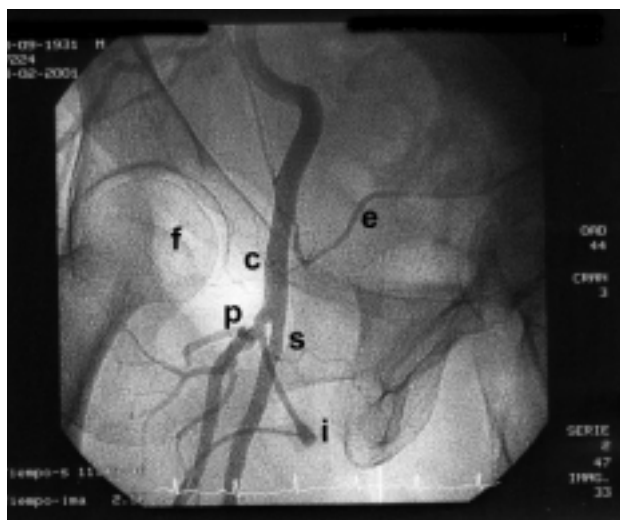


Fig. 3. Angiografía de la arteria femoral derecha con introductor de catéteres (proyección OAD 50°). Punción en la femoral profunda proximal, en la zona de ateroma agudo y en contigüidad con ramas para el muslo. Angulación importante del introductor con la arteria puncionada. c: femoral común; e: arteria epigástrica inferior, frontera entre la femoral común e iliaca; f: cabeza del hueso fémur derecho; i: vaina introductora de catéteres; p: femoral profunda; s: femoral superficial.

de subdivisiones en la zona contigua a la punción en el 11,3% (figs. 3 y 5).

La cabeza del fémur sirvió de referencia para la femoral común en el 63,9% de los pacientes al localizarse la bifurcación en el nivel bajo (fig. 1). En el 36,1% restante, la cabeza del fémur fue referencia, no de la femoral común, sino de su bifurcación principal o de sus ramas superficial o profunda (fig. 2).

Se observó espasmo de la arteria puncionada en el

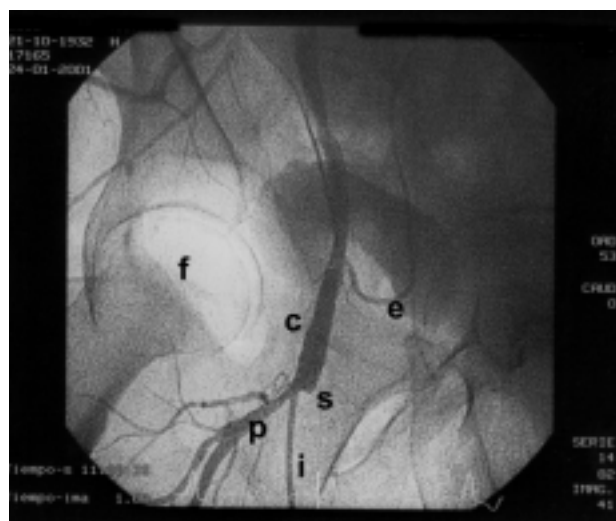


Fig. 4. Angiografía de la arteria femoral derecha con introductor de catéteres (proyección OAD 50°). Punción en el *ostium* de la femoral profunda en ausencia, por oclusión, de la femoral superficial (s). Ateroma agudo de la zona con estrechamiento del inicio de la femoral profunda. Ejemplo de una situación en la que la contigüidad entre el *ostium* de la femoral profunda y el orificio de punción puede conducir a mediciones erróneas piel-arteria y a posibles mal posicionamientos de los materiales hemostáticos intraluminales o distorsiones vasculares por suturas. c: femoral común; e: arteria epigástrica inferior, frontera entre la femoral común e iliaca; f: cabeza del hueso fémur derecho; i: vaina introductora de catéteres; p: femoral profunda; s: femoral superficial.

18,0% de los pacientes, con la siguiente distribución: 58,1% cuando se trataba de la femoral profunda y 33,3% en la superficial (figs. 2 y 5). En la femoral común, la frecuencia de espasmo fue significativamente menor (5,2%; $p < 0,001$).

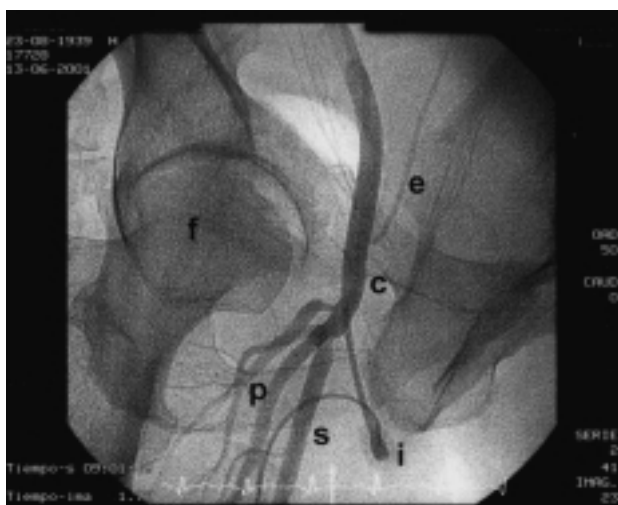

Fig. 5. Angiografía de la arteria femoral derecha con introductor de catéteres (proyección OAD 50°). Punción en la femoral común baja. Obsérvese la presencia de una rama importante para el muslo en el nacimiento contiguo a la punción. Existe un ligero espasmo de esta rama y del inicio de la femoral superficial. C: femoral común; e: arteria epigástrica inferior, frontera entre la femoral común e iliaca; f: cabeza del hueso fémur derecho; i: vaina introductora de catéteres; p: femoral profunda; s: femoral superficial.

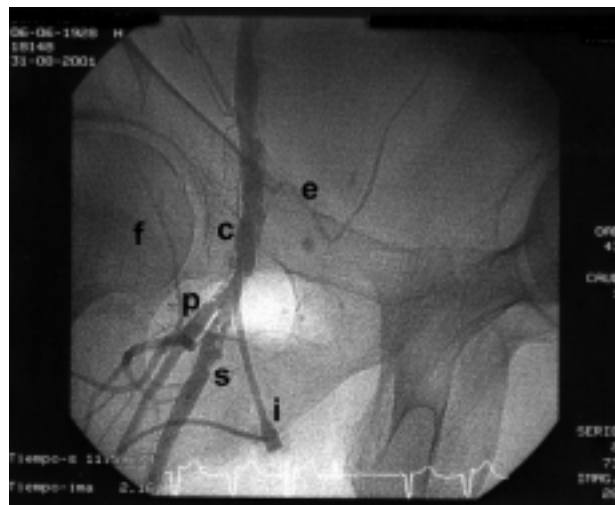

Fig. 6. Angiografía de la arteria femoral derecha con introductor de catéteres (proyección OAD 50°). Ateroma agudo y difuso del territorio femoral. Punción inmediatamente superior a la bifurcación femoral principal en el segmento de ateroma agudo. Importante irregularidad de las paredes que podría dificultar la correcta colocación de materiales. C: femoral común; e: arteria epigástrica inferior, frontera entre la femoral común e iliaca; f: cabeza del hueso fémur derecho; i: vaina introductora de catéteres; p: femoral profunda; s: femoral superficial.

Se observó un ateroma significativo en el 17,8% de los pacientes (figs. 3, 4 y 6), incluidos los casos con irregularidades agudas de la luz (fig. 6), y la oclusión no conocida previamente de la femoral superficial en el 2,0% (fig. 4).

Análisis de las variables relacionadas con complicaciones vasculares

No hemos encontrado, en análisis univariante, una relación significativa entre la presencia de alguna complicación vascular femoral y las siguientes variables: médico realizador, edad del paciente, diabetes, hipertensión arterial (HTA), tabaquismo, dislipemias, ateroma o espasmo en la arteria puncionada. Las variables que han presentado una asociación estadísticamente significativa con la aparición de complicaciones se exponen en la tabla 2. Se apreció una relación estadísticamente significativa con el sexo (el 4,9% de las complicaciones se produjeron en mujeres frente al 0,6% en varones; $p = 0,001$) y el peso corporal de los pacientes: los menores de 55 kg presentaron un porcentaje de complicaciones superior a los de mayor peso corporal (9,4 frente a 1,4%; $p = 0,018$).

En la tabla 3 se estudian las complicaciones vasculares en relación con la localización de la punción. Las complicaciones son significativamente mayores en la arteria femoral superficial y profunda (vasos y sus ostia) frente a las generadas en la punción en la femoral común.

En la tabla 4 se relacionan las complicaciones con el procedimiento y el éxito en la hemostasia. No se observaron diferencias significativas entre la compresión manual y uso del VasoSeal-ES®. Sin embargo, hubo un mayor porcentaje de complicaciones en los pacientes donde falló la dispensación del VasoSeal-ES®. Esta mayor incidencia de complicaciones es estadísticamente significativa respecto a las registradas cuando

TABLA 2. Variables significativas relacionadas con complicaciones vasculares locales en análisis univariante

	Complicaciones	p
Sexo		
Varón	0,6% (2/357)	0,001
Mujer	4,9% (9/183)	
Peso corporal		
< 55 kg	9,4% (3/32)	0,018
> 55 kg	1,4% (7/494)	
Sitio de la punción		
Femoral común	0,6% (2/346)	0,002
Distinto de la femoral común	4,6% (9/194)	
Hemostasia		
Manual	1,8% (2/113)	NS
VasoSeal-ES® (global)	2,1% (9/427)	
VasoSeal-ES® (éxito)	1,0% (4/399)	
VasoSeal-ES® (fracaso)	17,9% (5/28)	
Total	2,0% (11/540)	0,001

La columna "Complicaciones" define el porcentaje de complicaciones en la variable a estudio y entre paréntesis los casos con complicaciones/total de casos de la variable. NS: no significativo.

TABLA 3. Complicaciones vasculares según la localización de la punción (n = 540)

	Punción en la femoral común (n = 346)	Punción en la femoral superficial (vaso y ostium) (n = 104)	Punción en la femoral profunda (vaso y ostium) (n = 86)	p
Hematomas	0 %	6,7%	0%	< 0,001
Seudoaneurismas	0,6%	2,9%	1,2%	0,104
Cirugía	0,3%	1,9%	1,2%	0,058
Total pacientes con complicaciones	0,6%	6,7%	1,2%	0,002

Un mismo paciente puede presentar una o más complicaciones. La variable cirugía femoral indica las complicaciones citadas que, además, precisaron cirugía. El valor p expresa la significación de la comparación entre punciones en la femoral común y cualquier otro acceso femoral distinto.

TABLA 4. Complicaciones vasculares según el método de hemostasia y el resultado de la hemostasia con VasoSeal-ES®

	Compresión manual (113 casos)	VasoSeal-ES® global (427 casos)	VasoSeal-ES® éxito en la dispensación (399 casos)	VasoSeal-ES® fallo en la dispensación (28 casos)	p
Hematomas	1,8%	1,4%	0,8%	10,7%	0,006
Seudoaneurismas	0,9%	1,4%	0,8%	10,7%	0,004
Cirugía	0,9%	0,9%	0,5%	7,1%	0,024
Total pacientes con complicaciones	1,8%	2,1%	1,0%	17,9%	< 0,001

Un mismo paciente puede presentar una o más complicaciones. La variable cirugía femoral se refiere a las complicaciones citadas que, además, precisaron cirugía. El valor p resulta de la comparación del porcentaje de complicaciones surgidas entre los tapones de VasoSeal-ES® fallidos frente al resto.

TABLA 5. Porcentaje de fallos en la dispensación de VasoSeal-ES® según la variable indicada

		Fallos en la dispensación de VasoSeal-ES® (%)	
Total fallos		6,6% (28/427)	
Médicos dispensadores	1	5,6% (6/107)	
	2	7,7% (3/39)	
	3	3,8% (2/53)	
	4	6,0% (6/100)	
	5	2,7% (2/72)	
	6	16,1% (9/56)	0,006
Sexo	Varón	4,2% (12/283)	
	Mujer	11,1% (16/144)	0,007
Peso corporal (kg)	< 55	38,1% (8/21)	0,001
	56-95	4,4% (16/360)	
	> 95	7,7% (2/26)	
Introducción del VasoSeal-ES®	Primeros 2 meses	15,8% (6/38)	0,029
	4 meses siguientes	6,0% (13/217)	
	5 meses posteriores	5,2% (9/172)	
Sitio de la punción	Femoral común	5,0% (14/280)	
	Distinto de la femoral común	9,5% (14/147)	0,073
	Femoral superficial	10,5% (4/38)	
	Femoral profunda	9,1% (3/33)	
	Bifurcación ostium profunda	8,1% (3/37)	NS
Enfermedad femoral	Bifurcación ostium superficial	11,1% (4/36)	
	Ateroma	7,5% (6/80)	
	Ausencia de ateroma	6,3% (22/347)	NS

NS: no significativo.

se dispensa el tapón con éxito o se realiza una compresión manual.

En el modelo final de regresión logística múltiple

emergen como variables independientes significativamente relacionadas con la presencia de alguna complicación vascular femoral: la punción fuera de la femo-

ral común (*odds ratio* [OR] = 5,3; intervalo de confianza [IC] del 95%, 1,1-26,2; $p = 0,042$) y el fallo en la dispensación del tapón de colágeno VasoSeal-ES® (OR = 11,4; IC del 95%, 3,0-43,8; $p = 0,0004$). El sexo femenino quedó en el borde de la significación estadística (OR = 5,0; IC del 95%, 0,99-25,0; $p = 0,051$).

Análisis del fallo en la dispensación del VasoSeal-ES®

El tapón VasoSeal-ES® fue el procedimiento de hemostasia en 427 pacientes. La hemostasia se llevó a cabo con éxito en 399 pacientes (93,4%), con fallo en la dispensación en 28 casos (6,6%). Los resultados del análisis univariante se exponen en la tabla 5.

La relación entre los fallos en la dispensación de VasoSeal-ES® y el médico dispensador fue estadísticamente significativa ($p = 0,006$), debido al elevado porcentaje de fallos de un único médico, sin que se observaran diferencias significativas entre los fallos de los 5 médicos restantes. También tuvo relación significativa con el peso corporal ($p = 0,02$). Categorizando la variable, se observan mayores porcentajes de fracasos en el grupo con menos de 55 kg (38,1% de fallos) y en el grupo con más de 95 kg (7,7% de fallos), frente al comportamiento de los pesos más comunes, entre 55 y 95 kg (4,4% de fallos).

La proporción de fallos en los primeros 2 meses de uso del VasoSeal-ES® es significativamente mayor que en los meses sucesivos, no se aprecian diferencias significativas a partir de ese momento.

En los casos con punción en la femoral común, hubo menos fallos de dispensación (5%), que fuera de ella (9,5%), pero la diferencia no alcanzó significación estadística ($p = 0,073$).

No se observó una relación entre la presencia de ateroma arterial femoral u oclusión de ramas femoral superficial o profunda por ateroma avanzado y el fallo en la dispensación del tapón.

En el modelo final de regresión logística, en el que la variable dependiente es la dispensación fallida de VasoSeal-ES®, persisten con una elevada significación estadística el médico número 6 (OR = 4,0; IC del 95%, 1,5-10,5; $p = 0,0057$), el peso inferior a 55 kg (OR = 12,1; IC del 95%, 4,1-35,7; $p < 0,0001$), y el uso del VasoSeal-ES® durante los primeros 2 meses de su introducción (OR = 4,9; IC del 95%, 1,6-14,7; $p = 0,0052$).

No hubo casos de alergia al tapón ni de infección local.

DISCUSIÓN

La angiografía femoral hace consciente al médico de la localización de su punción, así como de la pre-

sencia de espasmo en la zona, de la existencia de ramas contiguas a la zona traumatizada y, desde luego, del alcance de la enfermedad vascular femoral. Con ello puede estimar mejor el riesgo de complicaciones vasculares locales y determinar, desde el comienzo del estudio, el procedimiento de hemostasia que considere más adecuado entre las posibilidades distintas de la tradicional compresión manual: aparatos mecánicos de compresión, tapones (con o sin introducción de elementos dentro de la luz del vaso) y suturas²⁸⁻³³. Además de la elección de hemostasia más ajustada a la anatomía visualizada, puede definir el posible riesgo de complicación vascular y establecer el seguimiento más adecuado.

Las punciones fuera de la femoral común, asociadas a una mayor tasa de complicaciones vasculares poscateterismo en estudios previos^{1,4,6,13,17}, son más frecuentes de lo esperado, sorprendiendo especialmente el 8% de punciones en la femoral profunda (el 16% si sumamos las punciones en su *ostium*). Tampoco se tiene en cuenta la frecuencia de las punciones en la bifurcación femoral (17%), donde existe contigüidad entre el *ostium* femoral implicado y el orificio de la punción, relación potencialmente peligrosa con métodos de hemostasia invasivos del vaso. Las punciones fuera de la femoral común se asocian en este estudio con un mayor porcentaje de espasmos de la zona traumatizada. No hemos encontrado una relación directa entre la presencia de espasmos y la aparición de complicaciones vasculares; ignoramos si esta capacidad espástica influiría en el resultado de los procedimientos de hemostasia con invasión de la luz del vaso o de su pared. También resulta preocupante hallar un 12% de orígenes de ramas para el muslo en contigüidad con la punción, con peligro de oclusión durante el procedimiento de hemostasia. Estas situaciones anatómicas se han observado en más de un 35% de los accesos. Se desconocen actualmente las repercusiones clínicas y angiográficas de los distintos tipos de hemostasias invasivas en las áreas vulnerables de la anatomía femoral. Con los procedimientos de hemostasia empleados en este trabajo no hemos encontrado una relación entre la evidencia de ateroma y la aparición de complicaciones vasculares.

El uso de la cabeza del fémur como referencia de la femoral común tiene una validez limitada, dado que en un 30% de nuestros pacientes coincide con la bifurcación femoral o sus ramas, lo que puede inducir punciones en segmentos vulnerables inferiores a la femoral común (fig. 2)^{7,16,17}. Estos hallazgos son opuestos a los publicados por algunos autores^{8,19}, que asocian la cabeza del fémur con la punción idónea en la femoral común en más de un 90%.

El uso de tapones hemostáticos o suturas percutáneas en el acceso femoral es de uso general, su dispensación es ciega y unos son invasivos del vaso, mientras que otros son externos a él^{10,26-28}. La elección de tapón de

colágeno en nuestro grupo fue debida al deseo de resperar el vaso y a la posibilidad de repetir sin problemas la punción en las horas o días posteriores al primer uso. Todas las comparaciones de la bibliografía entre tapones de colágeno u otros procedimientos hemostáticos percutáneos contienen el sesgo de ser VasoSeal el primero en estar disponible, sirviendo de aprendizaje para los posteriores^{10,27,30}. Existen numerosos estudios comparativos entre procedimientos de hemostasia, aunque ninguno con el modelo actual de VasoSeal-ES[®] (distinto del modelo primitivo, en el que mide la distancia real piel-arteria y es un producto único para todas las mediciones). Los resultados de estos trabajos no pueden considerarse concluyentes, y ningún producto destaca claramente sobre el resto^{21,24,25,28,33}.

En las instrucciones del procedimiento más común de sutura (Perclose) se limita su utilización a la femoral común y, sorprendentemente, no consta en las referencias bibliográficas la angiografía femoral sistemática previa. Para el procedimiento hemostático con introducción permanente de material intravascular más común (AngioSeal), se sugiere no utilizarlo fuera de la femoral común sin que la angiografía femoral previa figure entre las rutinas reconocidas de sus usuarios. No hubo limitación anatómica alguna en este trabajo para el uso del VasoSeal-ES[®], incluidas las punciones femorales distintas de la femoral común.

Nuestras complicaciones con VasoSeal-ES[®] se encuentran en los límites bajos de las descritas en la bibliografía finalizados los primeros 2 meses de su introducción^{23,26,28,33}, sin incremento respecto a la compresión manual. Este hallazgo es opuesto al descrito por varios grupos, en los que el paso a algún material hemostático supuso un incremento en el volumen de complicaciones^{3,21,22,30}. En los fallos en la dispensación del VasoSeal-ES[®] (5,1% finalizada la curva de aprendizaje), hubo un mayor porcentaje relativo de complicaciones locales. Esto obliga a considerar a estos pacientes como un especial grupo de riesgo que precisa un seguimiento diferenciado en el tiempo posterior al cateterismo cardíaco. Existe la posibilidad de que este fenómeno sea común a otros tipos de procedimientos de hemostasia instrumentales, hecho que no hemos encontrado citado en la bibliografía.

CONCLUSIONES

El conocimiento de la anatomía angiográfica femoral y la localización de la vaina introductora de catéteres puede resultar de gran utilidad para elegir el procedimiento de hemostasia, colaborando en la reducción de las complicaciones vasculares locales.

En el estudio angiográfico se identifican las áreas vulnerables de punción femoral por relacionarse con un mayor número de complicaciones: punciones en los vasos femorales superficial y profundo y sus *ostia* (en total, un 35% de todas las punciones), con un porcen-

taje inesperado, por elevado, de punciones en la femoral profunda y su *ostium* (15,5%).

La introducción del VasoSeal-ES[®] permitió mantener un programa de cateterización ambulatorio con acceso femoral sin incremento del volumen de complicaciones. La curva de aprendizaje en la dispensación del VasoSeal-ES[®], que no es idéntica en todos los médicos, así como el bajo peso corporal de los pacientes, son factores de riesgo de complicaciones vasculares femorales por relacionarse con los fallos en la dispensación del tapón de colágeno.

AGRADECIMIENTO

A la Dra. Isabel Corella Monzón por su ayuda en el tratamiento estadístico de los datos y la revisión del manuscrito.

Este trabajo no ha recibido ningún tipo de financiación.

BIBLIOGRAFÍA

- Louvard I, Lefevre T, Allain A, Morice MC. Coronary angiography through the radial or the femoral approach. The CARAFE study. *Cathet Cardiovasc Interv* 2001;52:181-7.
- Morice MC, Dumas P, Lefevre T, Lougeyre C, Louvard Y, Piechaud J. Systematic use of transradial approach or suture of the femoral artery after angioplasty. Attempt at achieving zero access site complications. *Catheter Cardiovasc Interv* 2000;51:417-21.
- Ward SR, Casale P, Raymond R, Kusmaul WG, Simpfendorfer C. Efficacy and safety of a hemostatic puncture closure device with early ambulation after coronary angiography. *Am J Cardiol* 1998;81:569-72.
- Lilly MP, Reischman A, Sarazen AA, Carney WI. Anatomic and clinical factors associated with complications of transfemoral arteriography. *Ann Vasc Surg* 1990;4:264-8.
- Turi ZG. It's time to seal every artery but... comparing apples and oranges in the vascular sealing literature. *Cathet Cardiovasc Interv* 2001;53:443-4.
- Grier D, Hartnell G. Percutaneous femoral artery puncture: practice and anatomy. *British J Cardiol* 1990;63:602-4.
- Spijkerboer AM, Scholten FG, Mali WP, Schaik JP. Antegrade puncture of the femoral artery: morphologic study. *Radiology* 1990;176:57-60.
- Schnyder G, Sawhney N, Whisenant B, Tsimikas S, Turi ZG. Common femoral artery anatomy is influenced by demographics and comorbidity: implications for cardiac and peripheral invasive studies. *Cathet Cardiovasc Intervent* 2001;53:289-95.
- Spector KS, Lawson WE. Optimizing safe femoral access during cardiac catheterization. *Cathet Cardiovasc Intervent* 2001;53:209-12.
- Silver S. Hemostasis success rates and local complications with collagen after femoral access for cardiac catheterization: analysis of 6007 published patients. *Am Heart J* 1998;135:152-6.
- Chandrasekar B, Doucet S, Bilodeau L, Crepeau J, Deguise P, Gregoire J, et al. Complications of cardiac catheterisation in the current era: a single center experience. *Catheter Cardiovasc Interv* 2001;52:289-96.
- Bogart DB, Bogart MA, Miller JT, Farrar MW, Barr K, Montgomery MA. Femoral artery catheterization complications: a study of 503 consecutive patients. *Catheter Cardiovasc Diagn* 1995;34: 8-13.

13. Kim D, Orron DE, Skillman JJ, Kent C, Porter DH, Schlam BW, et al. Role of superficial femoral artery puncture in the development of pseudoaneurysm and arteriovenous fistula complicating percutaneous transfemoral cardiac catheterisation. *Catheter Cardiovasc Diagn* 1992;25:91-7.
14. Manuel-Rimbau E, Lozano P, Gómez A, Bethencourt A, Gómez FT. Lesiones vasculares yatrogénicas tras cateterismo cardíaco. *Rev Esp Cardiol* 1998;51:750-5.
15. Navarro F, Íñiguez A, Córdoba M, García S, Gómez A, Serrano C, et al. Factores relacionados con la aparición de complicaciones vasculares periféricas tras procedimientos intervencionistas cardiovascularmente percutáneos. *Rev Esp Cardiol* 1997;50:480-90.
16. Latin RS, Flicker S, Naidech HJ. Pseudoaneurysm and arteriovenous fistula after femoral artery catheterization: association with low femoral punctures. *AJR* 1989;152:629-31.
17. Rapaport S, Seiderman KW, Morse SS, Proto MH, Ross GR. Pseudoaneurysm: a complication of faulty technique in femoral artery puncture. *Radiology* 1985;154:529-30.
18. Sprouse LR, Botta DM, Hamilton YN. The management of peripheral vascular complications associated with the use of percutaneous suture-mediated closure devices. *J Vasc Surg* 2001;33:688-93.
19. Khoury M, Batra S, Berg R, Rama K, Kozul V. Influence of arterial access sites and interventional procedures on vascular complications after cardiac catheterisations. *Am J Surg* 1992;164:205-9.
20. Steinsapir ES, Coley BD, Fellmeth BD, Roberts AC, Hye RJ. Selective management of iatrogenic femoral artery injuries. *J Surg Research* 1993;55:109-13.
21. Carey D, Martín JR, Moore CA, Valentine MC, Nygaard TW. Complications of femoral artery closure devices. *Catheter Cardiovasc Interv* 2001;52:3-7.
22. Eidt JF, Habibipour S, Saucedo JS, McKee J, Southern F, Barone GW, et al. Surgical complications from hemostatic puncture closure devices. *Am J Surg* 1999;178:511-5.
23. Carere RG, Webb JG, Miyagishima R, Ognjenka D, Ahmed T, Dodek A. Groin complications associated with collagen plug closure of femoral arterial puncture sites in anticoagulated patients. *Catheter Cardiovasc Diagn* 1998;43:124-9.
24. Silver S, Dorr R, Muhling H, König U. Sheath pulling immediately after PTCA: comparison of two different deployment techniques for the hemostatic puncture closure device: a prospective, randomized study. *Catheter Cardiovasc Diagn* 1997;41:378-83.
25. Von Hoch F, Neumann FJ, Thies W, Kastrati A, Schomig A. Efficacy and safety of collagen implants for hemostasis of the vascular access site after coronary balloon angioplasty and coronary stent implantation. *Eur Heart J* 1995;16:640-6.
26. Sanborn AT, Gibbs HH, Brinker JA, Kosinski EJ, Knopf WD, Roubin GS. A multicenter randomised trial comparing a percutaneous collagen hemostasis device with conventional manual compression after diagnostic angiography and angioplasty. *J Am Coll Cardiol* 1993;22:1273-9.
27. Foran JPM, Patel D, Brookes J, Wainwright RJ. Early mobilization after percutaneous cardiac catheterization using collagen plug (Vaso Seal) hemostasis. *Br Heart J* 1993;69:424-9.
28. Shammas NW, Rajendran VR, Alldredge SG, Witcik WJ, Robken JA, Lewis JR, et al. Randomized comparison of VasoSeal and AngioSeal closure devices in patients undergoing coronary angiography and angioplasty. *Catheter Cardiovasc Diagn* 2002;55:421-5.
29. André ML, Goicolea J, Argibay V, Vázquez A, Guillén P, Gómez M, et al. Seguridad y eficacia de un protocolo de deambulación precoz con dispositivo de hemostasia Angio-seal, tras angioplastia coronaria. *Rev Esp Cardiol* 2001;54:1264-70.
30. Baim D, Pinkerton R, Schatz R. Acute results of STAND, percutaneous vascular surgical device trial. *Circulation* 1997;96:1443.
31. Kahn JK. Femoral closure devices. Seal of approval. *Catheter Cardiovasc Interv* 2001;52:8.
32. Kiewereij F, Laarman G, Oederkerten D, Slagboom T, Van der Wieken R. A randomized comparison of percutaneous transluminal coronary angioplasty by radial, brachial, and femoral approaches: the access study. *J Am Coll Cardiol* 1997;29:1269-75.
33. Schickel S, Adkisson P, Miracle V, Cronin SN. Achieving femoral artery hemostasis after cardiac catheterisation: a comparison of methods. *Am J Critical Care* 1999;8:406-9.