

IMÁGENES EN CARDIOLOGÍA

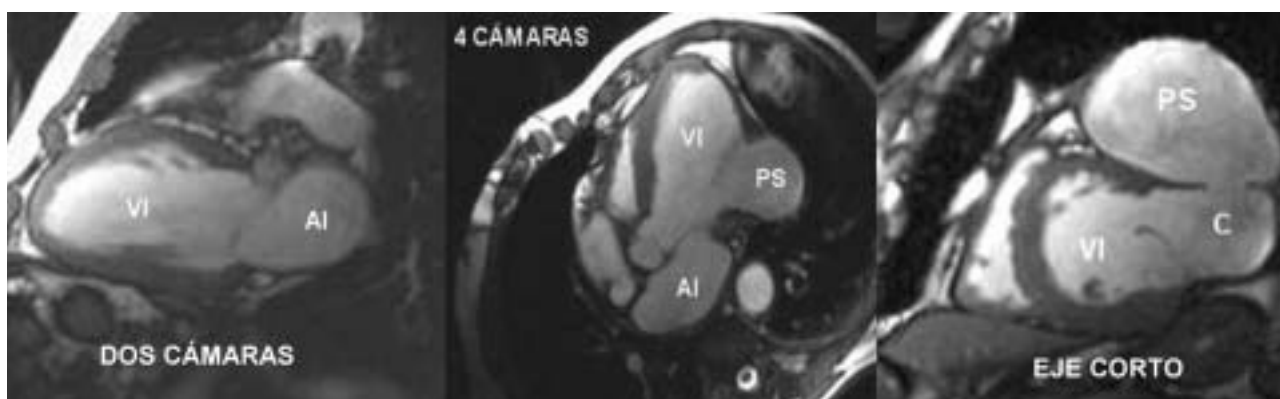


Fig. 1.

Fig. 2.

Fig. 3.

Imagen de pseudoaneurisma ventricular izquierdo por resonancia magnética cardíaca

Un paciente de 58 años, diagnosticado de infarto agudo de miocardio posterolateral, fue remitido al laboratorio de resonancia magnética cardíaca (RMC) durante su ingreso en planta para determinar la morfología precisa del ventrículo izquierdo (VI), así como su función global y segmentaria. La indicación de la prueba se hizo sobre la base de una pésima ventana ultrasónica que no permitía la caracterización cardíaca por ecocardiografía transtorácica.

En el estudio de RMC se realizaron secuencias de cine *gradient-echo* T1 siguiendo los ejes cardíacos. La imagen de 2 cámaras (fig. 1) fue normal en estructura y función, pero los planos de 4 cámaras y el eje corto basal (plano sagital oblicuo del corazón) mostraron una rotura miocárdica en el segmento basal de la pared lateral del VI (figs. 2 y 3). Esto daba lugar a la formación de un pseudoaneurisma (PS) con un cuello (C) de 2,6 cm abierto a la cavidad pericárdica. No se observó

ningún trombo y la función ventricular fue del 46% por el método de Simpson.

Así pues, la RMC objetivó con gran precisión la anatomía y función de todas las cavidades cardíacas y estructuras adyacentes, alcanzando el diagnóstico correcto de una forma incruenta e inocua y justificando la utilización racional de los métodos de imagen disponibles actualmente en cardiología.

La ausencia total de pared muscular fue verificada por el cirujano. El paciente fue intervenido con éxito y dado de alta sin complicaciones 8 semanas después.

Fernando Dicenta, Jorge Estornell
y José L. Diago

Resonancia Magnética Cardíaca. Eresa. Hospital General.
Castellón. España.

Full English text available at: www.revespcardiol.org