

IMÁGENES EN CARDIOLOGÍA

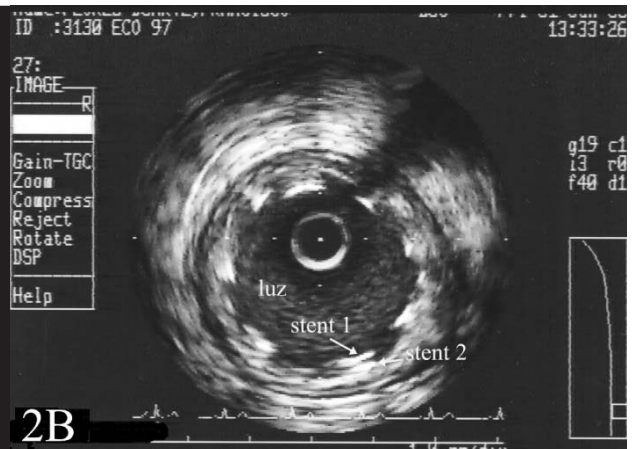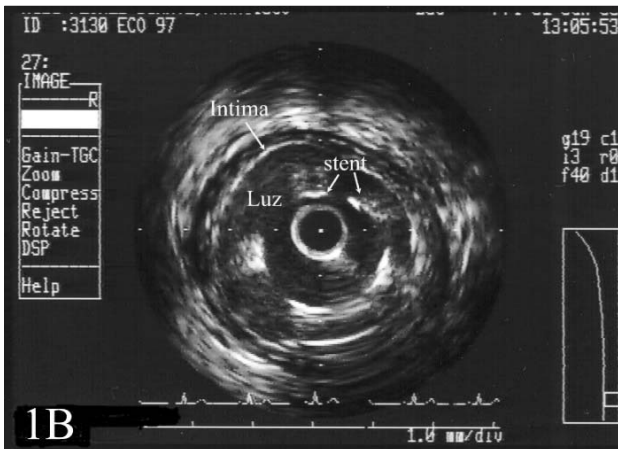
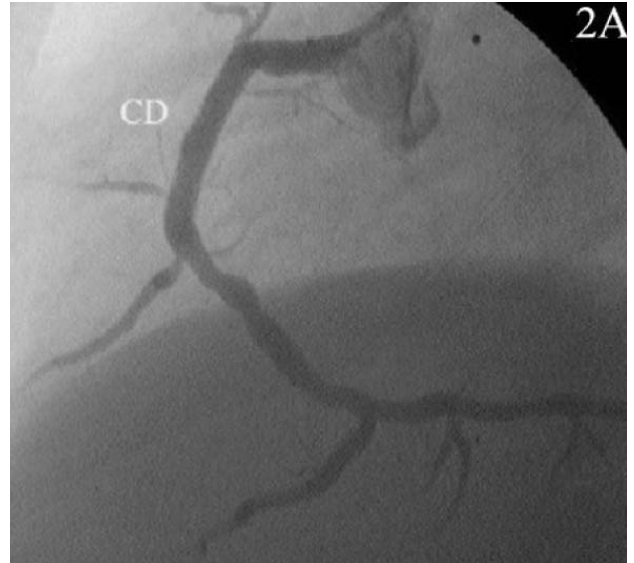

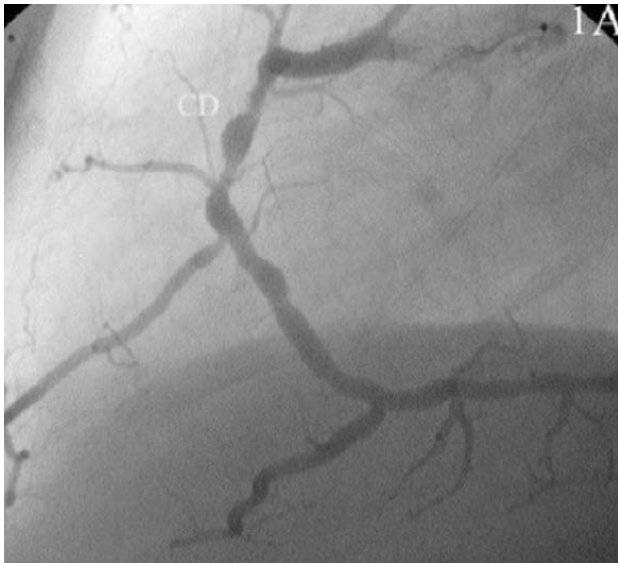
Fig. 1.

Fig. 2.

Pseudo-reestenosis en el *stent*. Diagnóstico mediante ecografía intracoronaria

Varón de 56 años, ex fumador, dislipémico, que 3 meses antes había presentado un infarto agudo de miocardio (IAM). El cateterismo cardíaco (realizado en otro centro) mostraba entonces una enfermedad en coronaria derecha (CD) proximal y descendente anterior (DA) distal. Se realizó angioplastia e implantación de

stent de 2,5 × 18 mm en la CD. Ingresó por un nuevo IAM inferior tratado con fibrinólisis, que cursó con reinfarcto inferior a las 72 h, recibiendo nuevamente trombólisis. Fue remitido a nuestro hospital, donde el cateterismo cardíaco mostró una enfermedad coronaria en la DA distal, similar a la previa, con lesión en CD

García García C, et al. Pseudo-reestenosis en el *stent*. Diagnóstico mediante ecografía intracoronaria

en el *stent* (fig. 1A) y dudosa imagen de paso de contraste por fuera de los límites del *stent*. El estudio con ecografía intracoronaria (EIC) evidenció *stent* de 2,5 mm permeable, sin proliferación intimal, pero con falta de aposición de los *struts* sobre la pared arterial, con vaso que medía 4 mm de diámetro (fig. 1B). Se dilató con un balón de 4 × 20 mm a alta presión, presentando una pequeña disección proximal, por lo que se implantó *stent* de 4 × 28 mm con buen resultado angiográfico (fig. 2A). El estudio final con EIC objetivó adecuada

expansión y aposición de ambos *stents* con una doble capa de *struts* sobre la íntima del vaso (fig. 2B). La EIC es una técnica útil en la implantación de los *stents* coronarios y en la valoración de los mecanismos de trombosis en el *stent*.

Cosme García García,
Eduard Fernández Nofrerías
y Josepa Mauri Ferré

Servicio de Cardiología. Hospital Universitari Germans
Trias i Pujol. Badalona. Barcelona. España.