

IMÁGENES EN CARDIOLOGÍA

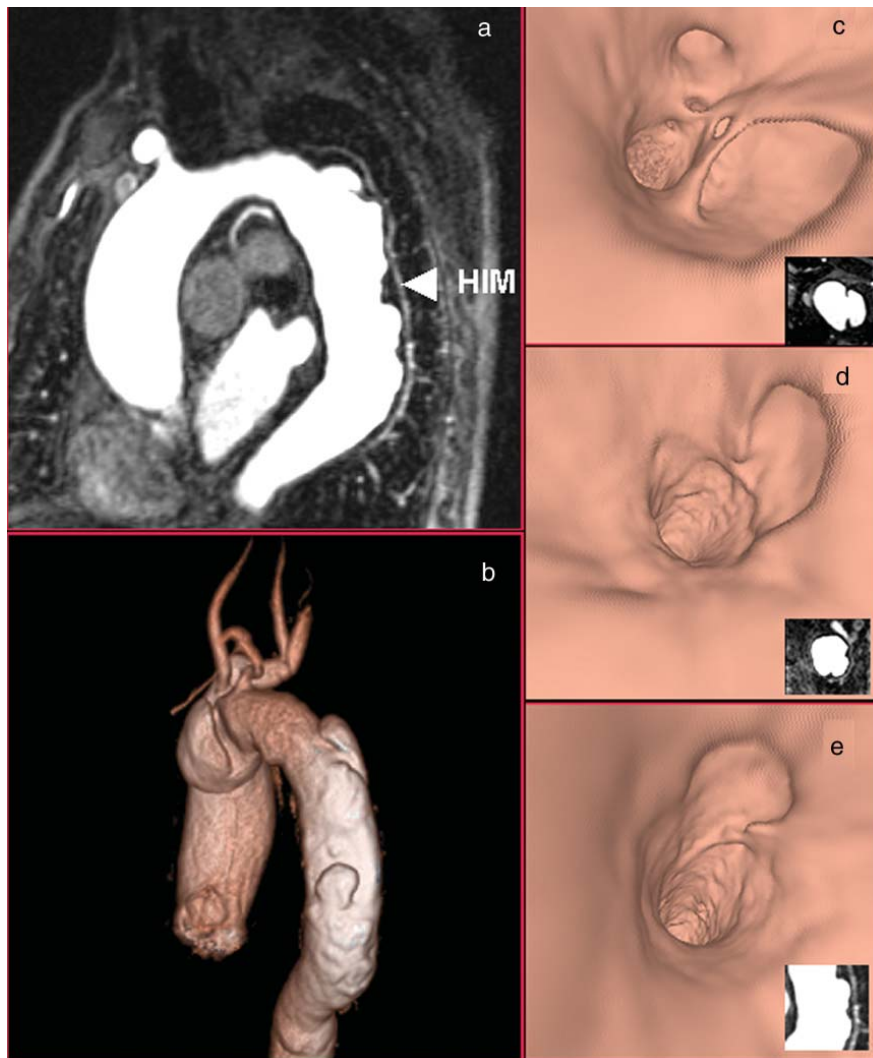


Fig. 1.

Múltiples úlceras penetrantes aórticas con resonancia magnética

Paciente de 74 años, con antecedentes de hipertensión arterial e insuficiencia renal crónica, que acudió al servicio de urgencias por dolor torácico de inicio súbito, intenso, con irradiación a la región interescapular. El electrocardiograma mostró signos de crecimiento ventricular izquierdo con trastornos de la repolarización, y la radiografía simple de tórax mostró la dilatación de la aorta torácica. Las enzimas cardíacas fueron

normales y la ecocardiografía mostró hipertrofia ventricular izquierda sin alteraciones de la contractilidad segmentaria.

Con la sospecha de un síndrome aórtico agudo, se realizó el estudio con resonancia magnética. En las secuencias anatómicas en sangre negra y sangre blanca, sin contraste, se objetivaron múltiples úlceras penetrantes aórticas que producían aneurismas saculares asociados a un hematoma intramural (HIM) en la aorta torácica descendente. La angiografía con gadolinio,

Full English text available at: www.revespcardiol.org

Estornell J, et al. Múltiples úlceras penetrantes aórticas con resonancia magnética

con la que se realizaron las reconstrucciones MIP (*maximum intensity projection*) (fig. 1a) y VR (*volume rendering*) (fig. 1b) con visión endoscópica virtual (figs. 1c, d y e) confirmaron estos hallazgos.

El paciente quedó asintomático tras el tratamiento con fármacos hipotensores, sin nuevos episodios de dolor torácico, objetivándose una disminución del tamaño del hematoma en la resonancia de control a los 2 meses del alta.

La resonancia magnética es una herramienta que ofrece una información diagnóstica similar a la tomografía computarizada multicorte en pacientes con síndrome aórtico agudo en los que existe contraindicación para el empleo de contraste yodado.

Jordi Estornell, Alberto Sonllewa
y Vicente Cervera

ERESA. Unidad de TAC y RM. Servicio de Radiodiagnóstico.
Hospital General Universitario de Valencia. Valencia. España.