

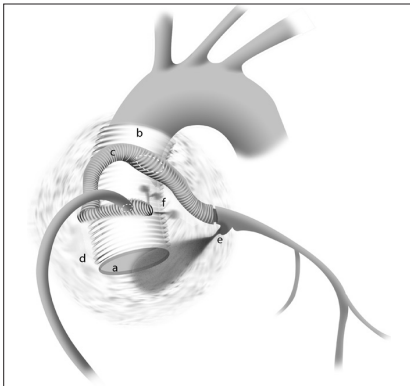Fig. 1.

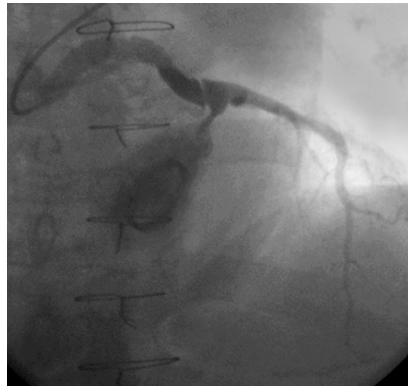

Fig. 2.

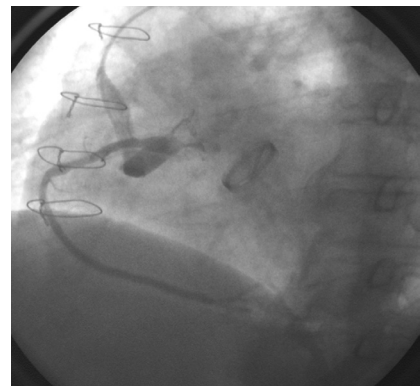


Fig. 3.

Fugas anastomóticas coronarias crónicas en el pseudoaneurisma aórtico posquirúrgico

Un paciente de 67 años, hipertenso, fue intervenido quirúrgicamente de urgencia en octubre de 1993 por presentar disección aórtica de tipo A con taponamiento cardíaco. La disección se extendía a ambas coronarias y se asentaba en una anulectasia con insuficiencia aórtica severa.

La intervención consistió en el recambio de la válvula aórtica por una prótesis metálica Carbomedics de 25 mm (fig. 1a) y la sustitución completa de la aorta ascendente por un tubo de dacrón de 30 mm (fig. 1b) con reimplantación de las arterias coronarias mediante técnica de Cabrol. Los 2 ostios coronarios fueron anastomosados de forma terminoterminal mediante una sutura continua al extremo de un segundo tubo de dacrón de 8 mm de diámetro (fig. 1c), anastomosado a su vez a la pared anterior de la prótesis aórtica y dirigiéndose circunferencialmente alrededor de ella a los 2 ostios.

El paciente permaneció asintomático durante 9 años. Recientemente, el paciente presentó disnea de esfuerzo. En la tomografía computarizada realizada se observó un pseudoaneurisma de 7 cm de diámetro (fig. 1d) que afectaba a ambos tubos protésicos (aórtico y coronario). En la coronariografía se apreció un aplastamiento por compresión de la rama derecha del tubo coronario y la desinserción parcial de las suturas con ambos ostios, así como importantes fugas hemáticas, en forma de grueso *jet* en el ostio izquierdo (figs. 1e y 2) y de 2 finos *jets* en el ostio derecho (figs. 1f y 3), que drenaban la cavidad del pseudoaneurisma, que presentaba un flujo de alta velocidad y una trombosis mural parcial.

El paciente fue reintervenido en enero de 2003. Se efectuó un cierre mediante una sutura directa en dichas fugas anastomóticas y se comprobó que la fístula estaba trombosada con la aurícula derecha.

Juan L. Delcán Domínguez,
Ángel González Pinto
y Cristina de los Nietos Miguel

Servicio de Hemodinámica. Hospital de Madrid-Montepíncipe.
Madrid. España.