

Lesión coronaria compleja demostrada con TC multidetector

Fig. 1.

Un varón de 45 años, fumador, sin otros factores de riesgo cardiovascular, fue hospitalizado por un infarto de miocardio que afectaba a la cara inferior. Fue tratado con fibrinólisis, tras lo cual desaparecieron la sintomatología clínica y los signos electrocardiográficos. Tres días después se realizó una tomografía computarizada (TC)-coronariografía con una TC multidetector (16 filas de detectores). En esta exploración se apreció una placa de ateroma con densidad inferior a 50 UH (unidades Hounsfield) y localizada en la zona proximal de la arteria coronaria derecha (fig. 1A). También llamaba la atención un pequeño defecto de perfusión en la pared inferior del ventrículo izquierdo (fig. 1B). La placa fue clasificada como compleja con un alto contenido lipídico y estenosaba la luz del vaso en torno a un 60%. Varios días más tarde, el paciente presentó varios episodios de angina de esfuerzo, por lo que se le practicó una tomografía computarizada por emisión de fotones simples (SPECT) que puso de manifiesto un defecto de perfusión en la cara inferior con signos de viabilidad miocárdica. Se realizó un estudio angiográfico convencional en el que se demostró la estenosis y se procedió a la implantación de un *stent* en la arteria coronaria derecha. Dos meses más tarde, el paciente tuvo un cuadro de dolor precordial pero con características atípicas; se le realizó una nueva TC-coronariografía que demostró una posición correcta del *stent*

Full English text available at: www.revespcardiol.org

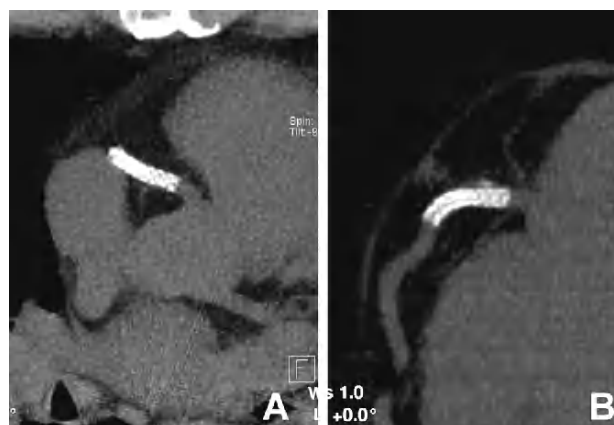


Fig. 2.

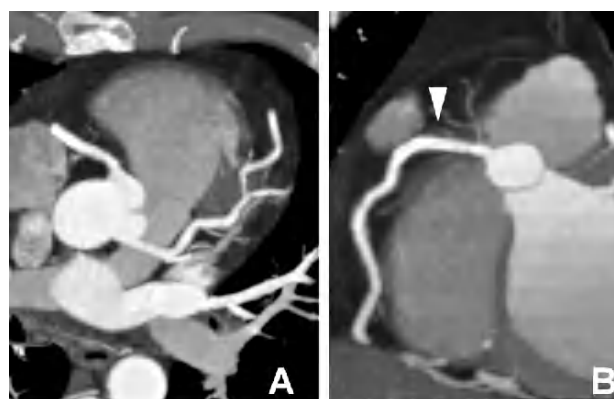

Fig. 3.

(fig. 2 A y B), que además era permeable ya que mostraba buen paso de contraste (fig. 3 A y B).

Las nuevas TC multidetectores permiten detectar placas con alto contenido lipídico, ya que éstas tienen densidades < 50 UH. Además, en muchas ocasiones, como en este caso, permiten evaluar la situación y la permeabilidad de un *stent* coronario.

Gabriel C. Fernández^a, Manuel Vilar^b
y Ramón Mantilla^c

^aServicio de Radiodiagnóstico. Centro Médico POVISA. Vigo. Pontevedra. España.

^bServicio de Cardiología. Centro Médico POVISA. Vigo. Pontevedra. España.

^cServicio de Cardiología y Hemodinámica. Hospital Meixoeiro. Vigo. Pontevedra. España.