

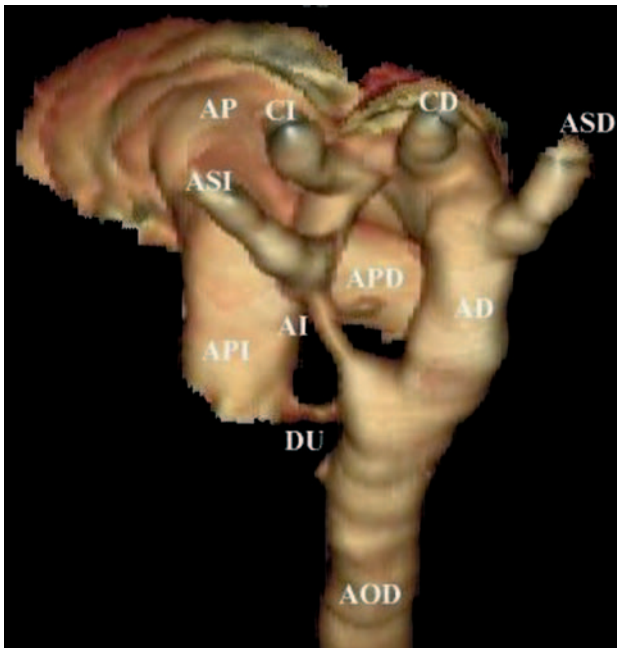Fig. 1.

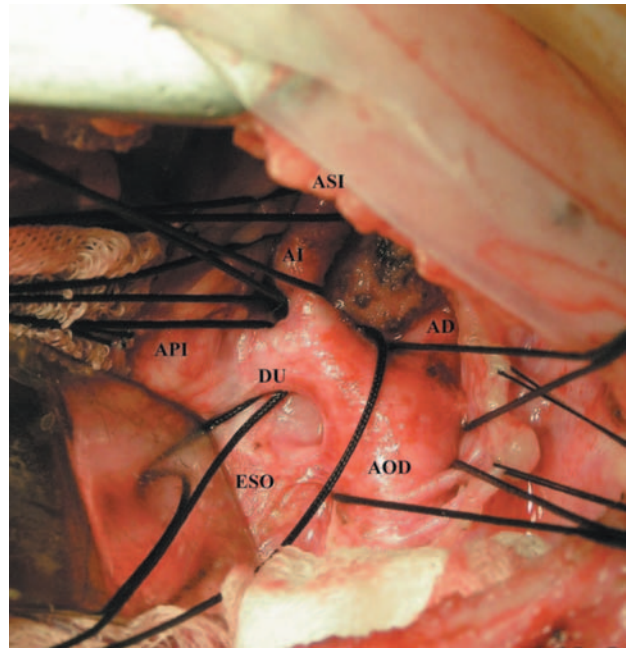


Fig. 2.

Angiotomografía con reconstrucción 3D de anillo vascular

Paciente de 10 meses de edad que es derivado al servicio de cardiología pediátrica por presentar estridor laríngeo inspiratorio desde el nacimiento y dificultad para deglutir alimentos semisólidos y sólidos desde los 6 meses de edad.

En el examen físico, el niño presentaba un adecuado desarrollo ponderoestatural y estridor laríngeo inspiratorio; no había disnea ni cianosis. El examen cardiovascular fue normal, así como el electrocardiograma y el ecocardiograma Doppler color efectuados.

Con la sospecha de compresión extrínseca de la vía aérea y digestiva por un anillo vascular, se solicitó una radiografía contrastada de esófago, donde se observó una compresión del tercio superior del esófago (ESO).

Se realizó una angiotomografía helicoidal de corazón y grandes vasos (fig. 1), que permitió visualizar un doble arco aórtico: uno posterior y derecho (AD) de considerable calibre, de donde emergía en forma separada la arteria subclavia (ASD) y la carótida derecha (CD), y otro arco izquierdo y anterior hipoplásico (AI)

en su trayecto, aunque con una amplia ampolla en su extremo aórtico, de donde se originaban la arteria carótida (CI) y la subclavia izquierda (ASI).

Además, un prominente ligamento arterioso (DU) desembocaba en la porción más distal del arco anterior, previo a la llegada de éste a la aorta descendente (AOD), lo que completaba el anillo vascular.

El paciente fue intervenido quirúrgicamente (fig. 2), con la sección de toda la porción del arco anterior desde la arteria subclavia izquierda hasta la aorta descendente, incluido el ligamento arterioso, con lo que se liberaron el esófago y la tráquea.

Ana M. Schroh^a, Carlos E. Padín^b
y Gabriel Santiago^c

^aServicio de Cardiología Infantil. Hospital Pediátrico Dr. Humberto Notti. Mendoza. Argentina.

^bServicio de Tomografía Axial Computada. Fundación Escuela de Medicina Nuclear. Mendoza. Argentina.

^cServicio de Cirugía Cardiovascular. Hospital Pediátrico Dr. Humberto Notti. Mendoza. Argentina.