

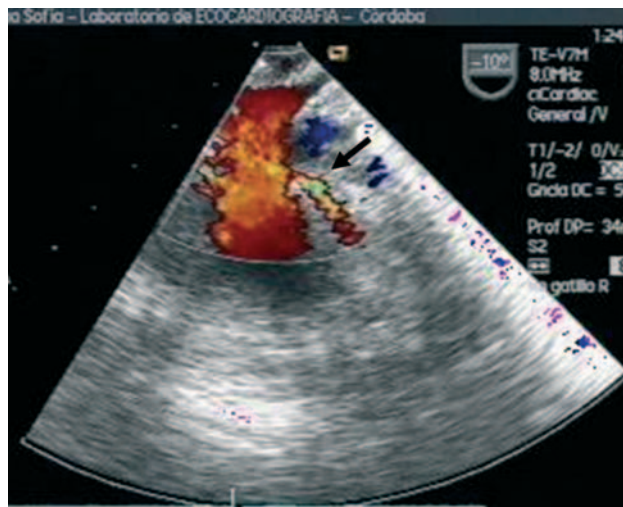Fig. 1.

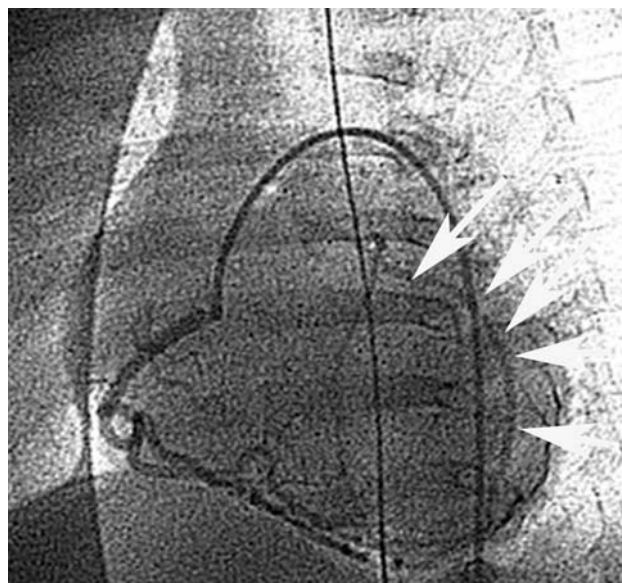


Fig. 2.

## Origen anómalo de la arteria coronaria izquierda desde la arteria pulmonar: diagnóstico mediante ecocardiografía transesofágica en un lactante

El ecocardiograma ha mostrado su utilidad en el diagnóstico no invasivo del origen anómalo de la arteria coronaria izquierda en la arteria pulmonar, y existen casos publicados en adultos en los que el estudio transesofágico ha sido de gran valor para la detección de esta anomalía. Las imágenes que presentamos a continuación demuestran que el estudio transesofágico puede ser también útil para el diagnóstico de esta afección en lactantes gracias a la introducción de la sonda pediátrica multiplano.

Se trata de un lactante de 4 meses con varios episodios de dificultad respiratoria en las últimas semanas. En la radiografía de tórax se objetivaba cardiomegalia a expensas de la aurícula y el ventrículo izquierdos. El electrocardiograma mostraba hipertrofia ventricular izquierda aislada, sin ondas Q, y el ecocardiograma transtorácico objetivó una regurgitación mitral severa

e hipocinesia anterior. Ante la posibilidad del diagnóstico de origen anómalo de la arteria coronaria izquierda, se realizó un estudio transesofágico con sonda pediátrica multiplano que demostró el origen de la arteria coronaria izquierda en el tronco de la arteria pulmonar (fig. 1). El diagnóstico fue posteriormente confirmado mediante cateterismo cardiaco, y se observó cómo tras la angiografía selectiva de la coronaria derecha se rellenaba, a través de colaterales, la arteria coronaria izquierda con un origen en arteria pulmonar (fig. 2). La paciente fue intervenida mediante técnica de transferencia de la arteria coronaria izquierda a la aorta, con mejoría evidente de la función ventricular izquierda y espectacular reducción del grado de regurgitación mitral, que al alta era leve en el control ecográfico transtorácico.

Javier Ariza, Dolores Mesa  
y Manuel Pan

Servicio de Cardiología. Hospital Reina Sofía. Córdoba.  
España.