

Actitud ante un paciente deportista con espondilólisis: caso clínico

FEDERICO A. YÁÑEZ SILLER^a Y RICARD PRUNA^b

^aMáster de Traumatología del Deporte. Universidad Autónoma de Barcelona. Universidad de Barcelona. Barcelona.

^bServicios Médicos F.C. Barcelona. Barcelona.

RESUMEN: La espondilólisis lumbar es una causa común de dolor lumbar bajo en pacientes adolescentes deportistas. Existen distintas entidades clínicas en función de los resultados de los exámenes complementarios que condicionan distintas opciones terapéuticas. Presentamos un caso de un jugador de fútbol de 13 años que consulta por dolor lumbar bajo. El estudio radiográfico inicial presenta una espondilólisis L5 unilateral derecha. El estudio isotópico demuestra fenómenos de remodelación ósea a nivel de ambas "pars" de L5. Por tanto, se concluye el diagnóstico de espondilólisis activa L5 derecha y espondilólisis izquierda en formación. Se plantea tratamiento conservador y el control evolutivo permite observar la historia natural de dos procesos de espondilólisis distintos. El hecho de orientar la lesión como de larga evolución ha permitido tratar al paciente con los plazos de reposo pertinentes. No ha sido necesaria la colocación de un corsé delordosante debido al diagnóstico temprano realizado y al rápido cese de la sintomatología.

PALABRAS CLAVE: Espondiliosis. Lumbalgia.

ABSTRACT: Lumbar spondylolysis is a common cause of low back pain in adolescent athletes. The results of complementary examinations can be used to distinguish among several clinical entities, whose therapeutic management will differ. We present the case of a 13-year-old football player who consulted for low back pain. Initial radiographic study showed unilateral right L5 spondylolysis. Isotopic study showed bone remodeling in both L5 pars. Therefore, a diagnosis of active right L5 spondylolysis and incipient left spondylolysis was made. Conservative treatment was provided and follow-up allowed the natural history of the two distinct processes to be observed. Viewing the lesion as a long-term process, allowed us to treat the patient with appropriate periods of rest. Due to the early diagnosis and the rapid disappearance of symptoms, the use of a brace to correct lordosis was not required.

KEY WORDS: Spondylolysis. Low back pain.

INTRODUCCIÓN

La espondilólisis lumbar es una causa común de dolor lumbar bajo en pacientes adolescentes deportistas¹⁻⁵. La prevalencia de dolor lumbar bajo en pacientes deportistas entre 11-17 años varía del 8,02 al 30,9% según la bibliografía consultada⁶⁻¹⁰.

Se ha observado una mayor incidencia de espondilólisis en algunos deportes como gimnasia, levantamiento de pesas, lucha, patinaje, voleibol, tenis y fútbol^{2,11}. Se trata de un defecto óseo en la *pars interarticularis* del arco posterior vertebral y actualmente se acepta esta lesión como una fractura por estrés debido a un microtrauma repetido por carga y descarga de la zona, habitualmente en flexoextensión con o sin rotación lumbar. Suele ser bilateral, y en la mayoría de los casos (85-95%) afecta a L5^{12,13}.

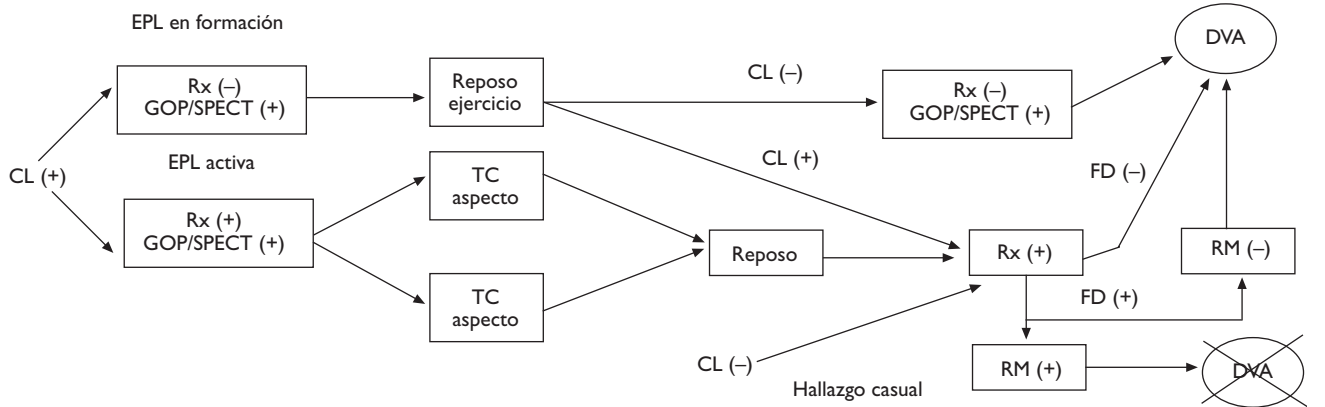
Basándonos en las recomendaciones realizadas por Standaert⁵ y en el documento de consenso de la Societat Catalana de Medicina de l'Esport (SCME)¹³ (fig. 1) hemos realizado el tratamiento y seguimiento del siguiente caso.

CASO CLÍNICO

Paciente varón, de 13 años de edad, jugador de fútbol, que acudió a consulta en septiembre de 2005 refiriendo dolor lumbar bajo de 4 meses de evolución, sin irradiación a extremidades inferiores. El dolor referido es de tipo punzante a nivel de L4-L5-S1 y se acentúa con la práctica deportiva (correr, saltar, chutar, etc.). Igualmente, disminuye con reposo. A la exploración, destacaba un dolor bilateral paralumbar bajo que aumentaba con la hiperextensión. Existía una disminución de la flexibilidad de los isquiosurales. Se orientó el diagnóstico como espondilólisis lumbar y se solicitó un estudio radiográfico (frente, perfil y

Figura 1

Conducta a seguir ante un EPL en un niño adolescente. CL: clínica; DVL: deportes vertebralmente agresivos; EPL: espondilólisis; FD: factores displásicos; COP: gammagrafía ósea planar; RM: resonancia magnética.



oblicuas a 45°). Se pautó reposo deportivo y electroterapia antiinflamatoria. Igualmente, se acuerda una visita al podólogo.

Curso clínico

En la visita siguiente el paciente se presenta con radiografías que confirman el diagnóstico de espondilólisis L5 unilateral derecha (figs. 2 y 3). De acuerdo con el Documento de Consenso de la Societat Catalana de Medicina de l'Esport, se solicita una gammagrafía ósea planar (GOP) con tomografía computarizada por emisión de fotón simple (SPECT). Se decide continuar con el mismo tratamiento y se informa al paciente que será un tratamiento a largo plazo.

A los 15 días el paciente se presenta con sintomatología atenuada. La GOP/SPECT (figs. 4 y 5) demuestra fenómenos de remodelación ósea a nivel de ambas *pars* de L5. Por tanto, se concluye el diagnóstico de espondilólisis activa L5 derecha y espondilólisis izquierda en formación. Se continúa el mismo tratamiento agregándose una pauta específica de ejercicios delordosantes y ortesis plantares de corrección.

Figura 2

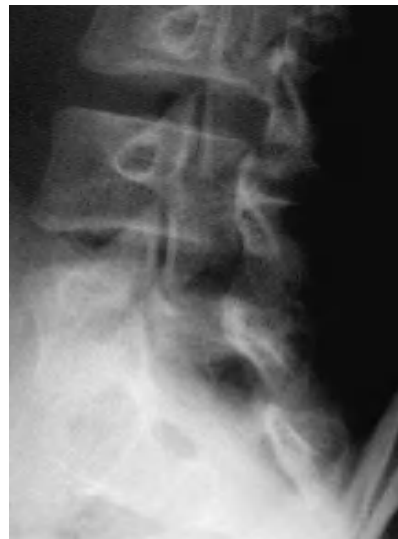
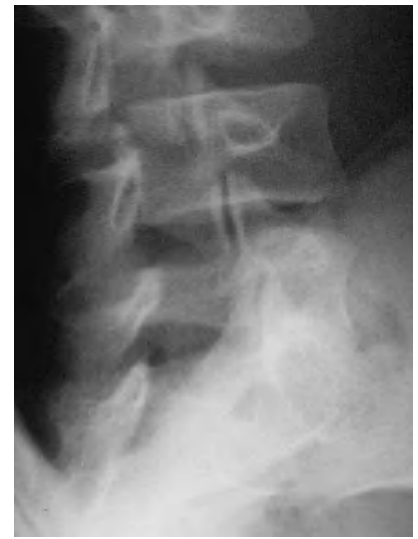
Figura 3



A los 2 meses, el paciente relata una mejoría clínica significativa, por lo que se indica practicar natación para reforzar la zona lumbar, además del tratamiento anterior. Se solicita un nuevo estudio radiográfico en 15 días.

El nuevo estudio radiográfico demuestra espondilólisis L5 derecha y persistencia de integridad del hemiarco izquierdo (figs. 6 y 7). Igualmente, el

estudio radiográfico dinámico demuestra estabilidad completa de la charnela lumbosacra (fig. 8). Por todo ello se planea el alta deportiva, aunque se le recomienda continuar un mes más el tratamiento, demorando el regreso a la práctica deportiva.

En una visita posterior, coincidiendo con el retorno a la plena actividad, se realiza un control mediante GOP/SPECT,

Figura 4

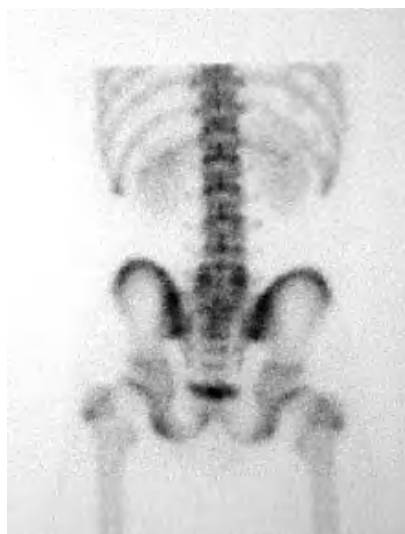


Figura 6

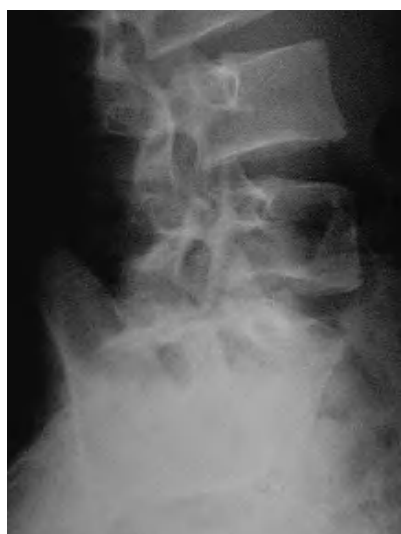

Figura 8

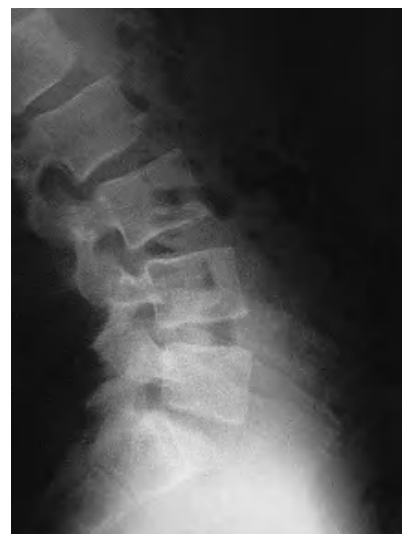

Figura 5

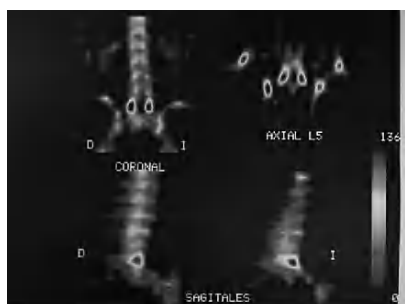

Figura 7

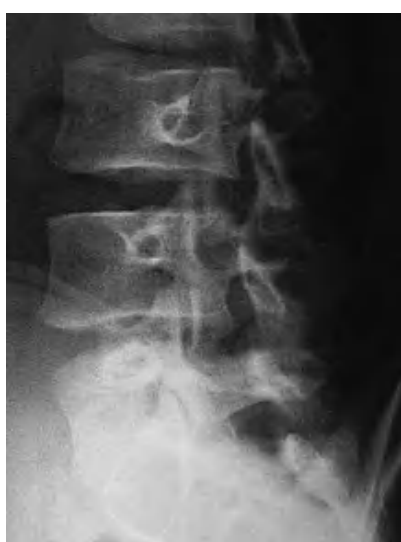
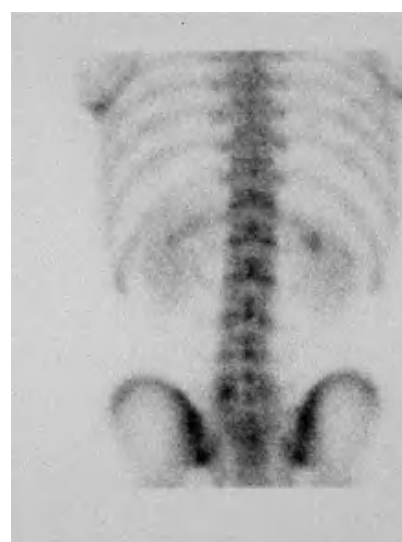
Figura 9



en donde se observa una leve persistencia de actividad osteogénica en lado izquierdo y nulo en el derecho (fig. 9). En este momento se pauta un mes más de tratamiento y se cita para valorar el alta. En la última visita el paciente se presenta completamente asintomático.

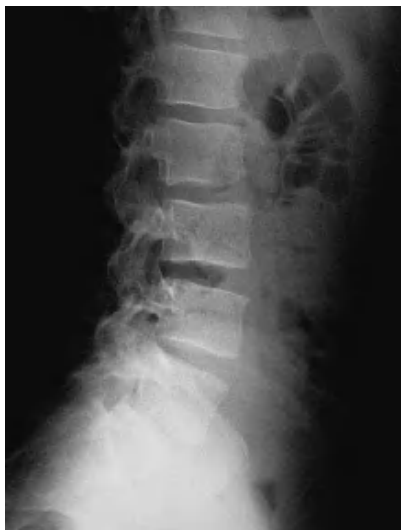DISCUSIÓN

Siguiendo las recomendaciones del documento de consenso de la SCME para la sospecha clínica de espondilólisis,

hemos podido observar la historia natural de dos procesos de espondilólisis distintos. Por una parte, el lado derecho, representa la evolución de una lisis activa a una inactiva. Por otra parte, el lado izquierdo muestra la evolución de una espondilólisis

inactiva, detectada precozmente y correctamente planteada, que se autolimita en el tiempo sin secuelas radiográficas. En nuestro caso nos ha sido de gran utilidad el hecho de orientar la lesión como de larga evolución, ya que nos ha permitido

Figura 10



Bibliografía

1. Bellah RD, Summerville DA, Treves ST, Micheli LJ. Low-back pain in adolescent athletes: detection of stress injury to the pars interarticularis with SPECT. *Radiology*. 1991;180:509-12.
2. Comstock CP, Carrangee EJ, O'Sullivan GS. Spondylolisthesis in the young athlete. *Physician and Sportsmedicine*. 1994;22:39-46.
3. Libson E, Bloom RA, Dinari G. Symptomatic and asymptomatic spondylolysis and spondylolisthesis in young adults. *Int Orthop*. 1982;6:259-61.
4. Danielson BI, Frennered AK, Irstram LK. Radiologic Progression of isthmic lumbar spondylolisthesis in young patients. *Spine*. 1991;16:422-55.
5. Standaert CJ. Spondylolysis in the adolescent athlete. *Clin J Sport Med*. 2002; 12:119-22.
6. Hoshina H. Spondylolysis in athletes. *Phys Sports Med*. 1980;8:75-9.
7. Ichikawa N, Ohara Y, Morishita T, Tahiguichi Y, Koshikawa A, Matsumura N. Aetiological study on spondylolysis from biomechanical aspect. *Brit J Sports Med*. 1982;16:135-41.
8. Jackson DW, Wiltse LL, Dingeman RD, Hayes M. Stress reactions involving the pars interarticularis in young athletes. *Am J Sports Med*. 1981;9:304-12.
9. Rossi F. Spondylolysis, spondylolisthesis and sports. *J Sports Med Phys Fitness*. 1978;18:317-40.
10. Soler T, Calderón C. The prevalence of spondylolysis in the Spanish elite athlete. *Am J Sports Med*. 2000;28:57-62.
11. Garry JP, McShane J. Lumbar spondylolysis in adolescent athletes. *J Fam Pract*. 1998;47:145.
12. Amato M, Totty WG, Gilula LA. Spondylolysis of the lumbar spine: demonstration of defects and laminal fragmentation. *Radiology*. 1984;153: 627-9.
13. Societat Catalana Medicina de l'Esport. Conducta a seguir ante una espondilólisis y/o espondilolistesis en deportistas. Documento de Consenso (octubre 2002). En: Conducta a seguir ante una espondilólisis y/o espondilolistesis en deportistas, 2002:2-7.

tratar el paciente con los plazos de reposo pertinentes. Igualmente es muy útil el estricto control periódico de este tipo de pacientes, ya que de esta manera se pueden introducir estrategias terapéuticas de forma progresiva.

Coincidiendo con la opinión de Standaert⁵, no ha sido necesaria la colocación de un corsé delordosante, debido al diagnóstico temprano realizado y a que la sintomatología cedió a los 15 días de reposo; este caso demuestra que su colocación no es estrictamente necesaria.

Finalmente, cuando hay coincidencia de clínica, radiología simple y gammagrafía ósea, no es estrictamente necesario realizar una tomografía computarizada ya que en nuestra experiencia, siguiendo los estudios radiográficos periódicos, es posible el control evolutivo de la lesión.