

## Síndrome coronario agudo en la endocarditis infecciosa

María Carmen Manzano<sup>a</sup>, Isidre Vilacosta<sup>a</sup>, José A. San Román<sup>b</sup>, Paloma Aragoncillo<sup>c</sup>, Cristina Sarriá<sup>d</sup>, Daniel López<sup>e</sup>, Javier López<sup>b</sup>, Ana Revilla<sup>b</sup>, Rocío Manchado<sup>f</sup>, Rosana Hernández<sup>a</sup> y Enrique Rodríguez<sup>a</sup>

<sup>a</sup>Instituto Cardiovascular. Hospital Universitario San Carlos. Madrid. España.

<sup>b</sup>Instituto de Ciencias del Corazón (ICICOR). Hospital Universitario de Valladolid. Valladolid. España.

<sup>c</sup>Servicio de Anatomía Patológica. Hospital Universitario San Carlos. Madrid. España.

<sup>d</sup>Servicio de Medicina Interna. Hospital Universitario de La Princesa. Madrid. España.

<sup>e</sup>Servicio de Medicina Interna. Hospital Universitario San Carlos. Madrid. España.

<sup>f</sup>Servicio de Medicina Preventiva y Estadística. Hospital Universitario San Carlos. Madrid. España.

**Introducción y objetivos.** Describir las características epidemiológicas, clínicas, microbiológicas, ecocardiográficas y evolutivas de los pacientes con un síndrome coronario agudo en el seno de una endocarditis.

**Métodos.** Hemos analizado 586 episodios de endocarditis (481 izquierdos) diagnosticados de forma consecutiva en 5 hospitales desde 1995 hasta 2005.

**Resultados.** Hubo 14 pacientes (2,9%) con un síndrome coronario agudo, con una edad media de  $50 \pm 17$  años. El 50% tenían una prótesis valvular. Los cultivos fueron positivos en 11 episodios y el germen aislado con más frecuencia fue *Staphylococcus aureus*. La ecocardiografía transesofágica detectó vegetaciones en 12 casos. La localización de la infección fue aórtica en 12 casos. Se documentaron con más frecuencia complicaciones perivalvulares ( $n = 11$  [78,6%] frente a  $n = 172$  [36,8%];  $p = 0,03$ ) y su tamaño fue mayor que el de los otros pacientes de la serie. Trece pacientes tuvieron insuficiencia valvular de moderada a severa. El síndrome coronario agudo se manifestó precozmente en la mayoría de los pacientes. El mecanismo de la isquemia fue embólico en 3 casos y por compresión coronaria en 8. Durante la evolución, los pacientes con síndrome coronario agudo tuvieron una mayor incidencia de insuficiencia cardíaca ( $n = 6$  [42,85%] frente a  $n = 77$  [16,48%];  $p = 0,021$ ), shock cardiogénico ( $n = 5$  [35,7%] frente a  $n = 71$  [15,2%];  $p = 0,038$ ) y bloqueo auriculoventricular ( $n = 4$  [28,57%] frente a 43 [9,2%];  $p = 0,039$ ). La mortalidad fue también superior en estos pacientes ( $n = 9$  [64,29%] frente a  $n = 151$  [32,33%];  $p = 0,019$ ).

**Conclusiones.** El síndrome coronario agudo es una complicación precoz de la endocarditis. Se asocia más a microorganismos virulentos, infección valvular aórtica, insuficiencia valvular severa, complicaciones perianulares de gran tamaño y elevada mortalidad. El mecanismo más frecuente fue la compresión coronaria secundaria a complicaciones perianulares.

**Palabras clave:** Endocarditis. Síndrome coronario agudo. Complicaciones perianulares.

VÉASE EDITORIAL EN PÁGS. 5-6

Correspondencia: Dr. I. Vilacosta.  
Instituto Cardiovascular. Hospital Universitario San Carlos.  
Martín Lagos, s/n. 28040 Madrid. España.  
Correo electrónico: mcmanzano@lycos.es

Recibido el 24 de marzo de 2006.

Aceptado para su publicación el 14 de septiembre de 2006.

## Acute Coronary Syndrome in Infective Endocarditis

**Introduction and objectives.** To describe the clinical, microbiologic, echocardiographic characteristics, and disease progression in patients who experience an acute coronary syndrome during an episode of endocarditis.

**Methods.** The study included 586 consecutive patients who were diagnosed of infective endocarditis (481 left-sided) at one of five hospitals between 1995 and 2005.

**Results.** Overall, 14 patients (2.9%) had an acute coronary syndrome. Their mean age was 50 (17) years, and 50% had a prosthetic valve. For 11 episodes of endocarditis, laboratory cultures tested positive, with *Staphylococcus aureus* being the most frequently isolated microorganism. Vegetations were detected by transesophageal echography in 12 cases. The infection was located in the aortic valve in 12 cases. In the 14 patients, periannular complications were found more frequently (11 [78.6%] vs 172 [36.8%];  $P = .03$ ), and their size was greater than in other patients. Thirteen had moderate-to-severe valvular regurgitation. In most patients, acute coronary syndrome was an early complication of endocarditis. Myocardial ischemia was due to an embolism in three cases and to coronary artery compression in eight. During follow-up, patients with acute coronary syndrome had higher incidences of heart failure (6 [42.85%] vs 77 [16.48%];  $P = .021$ ), cardiogenic shock (5 [35.7%] vs 71 [15.2%];  $P = .038$ ), complete atrioventricular block (4 [28.57%] vs 43 [9.2%];  $P = .039$ ), and mortality (9 [64.29%] vs 151 [32.33%];  $P = .019$ ).

**Conclusions.** Acute coronary syndrome is usually an early complication of infective endocarditis. It is associated with virulent microorganisms, aortic valve infection, severe valvular regurgitation, extensive periannular complications, and increased mortality. The most frequent cause of myocardial ischemia was coronary artery compression secondary to periannular complications.

**Key words:** Endocarditis. Acute coronary syndrome. Periannular complications.

Full English text available from: [www.revespcardiol.org](http://www.revespcardiol.org)

## ABREVIATURAS

BAV: bloqueo auriculoventricular.  
 ECG: electrocardiografía.  
 ETE: ecocardiografía transesofágica.  
 SCA: síndrome coronario agudo.

## INTRODUCCIÓN

Los síndromes coronarios agudos (SCA) son una complicación infrecuente<sup>1</sup> en los pacientes con endocarditis, tanto en el momento agudo como en períodos posteriores. Por esta razón, el tratamiento más adecuado es desconocido.

El objetivo de este estudio es describir las características epidemiológicas, clínicas, microbiológicas, ecocardiográficas y evolutivas de los pacientes que tuvieron un SCA en el seno de una endocarditis y proponer un esquema terapéutico para estos pacientes.

## MÉTODOS

### Grupo de pacientes

Se han incluido, de forma prospectiva y consecutiva, los episodios de pacientes ingresados en 5 hospitales con el diagnóstico de endocarditis definitiva según los criterios de la Universidad de Duke, desde junio de 1995 hasta diciembre de 2005. Todos los hospitales disponían de servicio de cirugía cardíaca. Los episodios se recogieron en una hoja de recogida de datos común y se incorporaron a una base de datos general. Para el presente estudio se han analizado 586 episodios de endocarditis, de los cuales 481 eran episodios de endocarditis izquierdas pertenecientes a 460 pacientes. En esta serie, 14 pacientes presentaron un SCA y son el objeto de nuestro estudio.

En todos los casos se ha recogido información acerca de las características demográficas (edad, sexo, procedencia), la presencia de cardiopatía previa predisponente, las enfermedades subyacentes, el factor desencadenante, las manifestaciones clínicas de presentación y las alteraciones analíticas. También se han registrado los datos microbiológicos, el número de hemocultivos, el tipo de microorganismo, los estudios de sensibilidad, la sinergia y la serología. Los hallazgos de la ecocardiografía, tanto transtorácica como transesofágica, se han consignado junto con la lesión valvular. Asimismo, se recogió el tipo de tratamiento antibiótico aplicado, su duración y los datos referidos a la evolución clínica. En los casos en los que se realizó cirugía cardíaca se registraron la indicación y el tipo de intervención. Finalmente, se consignó la fecha de alta o de muerte y su causa.

## Definiciones

Hemos considerado como SCA a la presencia de dolor torácico típico acompañado de al menos uno de los siguientes signos: alteraciones del electrocardiograma (ECG) y/o alteración de los marcadores enzimáticos, siguiendo una curva típica<sup>2,3</sup>.

Las definiciones ecocardiográficas de vegetación, absceso, pseudoaneurisma y fístula ya han sido expuestas en trabajos previos<sup>4</sup>.

## Análisis estadístico

Los datos se expresan como frecuencias absolutas o porcentajes en el caso de las variables cualitativas. Las variables cuantitativas se describen con la media  $\pm$  desviación estándar (DE) o la mediana y el rango intercuartílico (RIQ) según sigan una distribución normal o no. En todos los casos se comprobó la distribución de la variable frente a los modelos teóricos y se contrastó la hipótesis de homogeneidad de varianzas.

Se evaluó la asociación de variables cualitativas con el test de la  $\chi^2$  o la prueba exacta de Fisher, según esté indicado. La asociación entre variables cuantitativas se evaluó mediante el test no paramétrico de la U de Mann-Whitney.

En todos los contrastes de hipótesis se rechazó la hipótesis nula con un error de tipo 1 o un error  $\alpha < 5\%$  ( $p < 0,05$ ).

El paquete informático utilizado para el análisis fue el SPSS versión 12.0

## RESULTADOS

### Características clínicas

De los 586 episodios de endocarditis infecciosa diagnosticados en nuestros hospitales, 481 correspondían a endocarditis sobre válvulas izquierdas. De ellos, 14 (2,9%) se complicaron con un SCA. La edad media de estos pacientes fue de  $50 \pm 17$  años, había 10 pacientes  $< 70$  años (71%) y 12 varones (85%). Se conocía la existencia de cardiopatía previa en 10 casos (71%): 7 válvulas protésicas, un prolapso mitral y 2 válvulas degenerativas. Además, 3 de los pacientes habían tenido una endocarditis previa. La distribución de cardiopatías previas en el grupo sin SCA fue la siguiente: 51 válvulas reumáticas (11%), 182 válvulas protésicas (39,3%), 47 enfermedades degenerativas (10,2%), 24 cardiopatías congénitas (5,2%) y 17 prolapso mitrales (3,7%), sin diferencias significativas. De los 14 episodios con SCA, 9 eran de origen comunitario (64%), 4 pacientes eran usuarios de drogas por vía parenteral (UDVP) y 3 de ellos estaban infectados por el virus de la inmunodeficiencia humana (VIH). En la serie general había

**TABLA 1. Manifestaciones clínicas en el momento del ingreso de los pacientes con endocarditis infecciosa con y sin síndrome coronario agudo**

Síntomas y signos	Sin SCA (n = 467)	SCA (n = 14)	p
Insuficiencia cardíaca	186 (39,8%)	1 (7,14%)	0,012
Aparición de nuevo soplo	247 (52,9%)	8 (57,14%)	0,794
Tiritona	168 (36%)	7 (50%)	1
Fiebre	357 (76,4%)	14 (100%)	0,047
Disnea	211 (45,2%)	7 (50%)	0,79
Embolia pulmonar	6 (1,3%)	0 (0%)	0,742
Infiltrado pulmonar	56 (12%)	1 (7,14%)	1
Insuficiencia renal	69 (14,8%)	3 (21,42%)	0,45
Shock séptico	24 (5,1%)	1 (7,14%)	0,532
Dolor torácico	78 (16,7%)	5 (35,71%)	0,76
Dolor abdominal	58 (12,4%)	1 (7,14%)	1
Cefalea	41 (8,8%)	1 (7,14%)	1
Hemoptisis	14 (3%)	1 (7,14%)	0,363
Lumbalgia	49 (10,5%)	1 (7,14%)	1
Hematuria	39 (8,4%)	0 (0%)	0,115
Mialgias-artralgias	91 (19,5%)	5 (35,71%)	0,492
Lesiones cutáneas	63 (13,5%)	1 (7,14%)	0,705
Tos	97 (20,8%)	3 (21,42%)	1
Confusión	53 (11,3%)	1 (7,14%)	1
Náuseas-vómitos	56 (10,7%)	1 (7,14%)	1
Esplenomegalia	52 (11,1%)	0 (0%)	0,378
Pericarditis	4 (0,9%)	1 (7,14%)	0,138
ACV	56 (12%)	2 (14,28%)	0,728

ACV: accidente cerebrovascular; SCA: síndrome coronario agudo.

21 pacientes UDVP (4,5%) y 14 (3%) eran portadores del VIH. La mayoría de los pacientes con SCA no tenía factores desencadenantes (71%), en 2 había antecedentes de manipulación dental, en uno de cirugía previa y otro era portador de un catéter intravascular. Presentaban distintas comorbilidades: 4 estaban inmunodeprimidos (28%), uno tenía antecedentes de alcoholismo (7%), uno era diabético (7%), uno tenía criterios de enfermedad pulmonar obstructiva crónica (7%), 2 tenían anemia crónica (14%) y 2 insuficiencia renal (14%); uno de estos últimos estaba en un programa de diálisis.

La manifestación clínica más frecuente en el momento del ingreso fue la fiebre, que ocurrió en todos los pacientes, acompañada de tiritona en la mitad de los casos. El dolor torácico fue el motivo de consulta en 5 pacientes. Otros síntomas frecuentes fueron la aparición de un nuevo soplo en 8 pacientes y la presencia de disnea en 7. Sólo un paciente se presentó con insuficiencia cardíaca y estaba en clase funcional II, y otro lo hizo con shock séptico. Las características clínicas de ambos grupos están reflejadas en la tabla 1.

La endocarditis se presentó de forma aguda en la mayor parte de los pacientes: en los primeros 15 días en 10 (71%), entre el primer y el segundo mes en 2 (14%), y en 2 pacientes la presentación fue más tardía, alrededor de los 3 meses.

**TABLA 2. Distribución de los microorganismos causales de la endocarditis infecciosa en el grupo con síndrome coronario agudo y sin él**

Microorganismo	Sin SCA (n = 467)	SCA (n = 14)	p
<i>Streptococcus bovis</i>	19 (4,1%)	0 (0%)	1
<i>Streptococcus viridans</i>	74 (15,8%)	1 (7,1%)	0,707
<i>Enterococcus</i>	40 (8,6%)	0 (0%)	0,619
Otros <i>Streptococcus</i>	28 (6%)	1 (7,1%)	0,588
<i>Staphylococcus aureus</i>	82 (17,6%)	5 (35,7%)	0,148
<i>Staphylococcus</i>			
coagulasa-negativo	76 (16,3%)	1 (7,1%)	0,709
Bacilos gramnegativos	26 (5,6%)	0 (0%)	1
Hongos	6 (1,3%)	1 (7,1%)	0,072
HACEK	2 (0,4%)	0 (0%)	1
Anaerobios	6 (1,3%)	1 (7,1%)	0,072
Polimicrobiana	29 (6,2%)	1 (7,1%)	0,6
Otros	12 (2,6%)	0 (0%)	1
Cultivos negativos	65 (13,9%)	3 (21,4%)	0,432

HACEK: *Hemophilus* spp., *Actinobacillus actinomycetemcomitans*, *Cardiobacterium hominis*, *Eikenella corrodens* y *Kingella kingii*; SCA: síndrome coronario agudo.

## Microbiología

Se pudo aislar el germen causal en 11 de los episodios (78,6%). La identificación del microorganismo causal se consiguió mediante hemocultivo en todos los pacientes excepto en uno, en el cual se aisló el germen en el cultivo de la válvula. La distribución de los gérmenes causales fue la siguiente: *Staphylococcus aureus* en 5 casos, *Staphylococcus epidermidis* en 1, *Streptococcus viridans* en 2, *Propionibacterium acnes* en uno, *Candida* spp. en uno y polimicrobiana (*S. aureus* y *Candida* spp.) en uno. La distribución etiológica de ambos grupos se expone en la tabla 2.

## Lesión valvular y hallazgos ecocardiográficos

Las vegetaciones se objetivaron mediante ecocardiografía transesofágica (ETE) en todos los pacientes excepto en 2, uno cuyas vegetaciones se documentaron en la necropsia y otro que no presentó vegetaciones sino tan sólo complicaciones perianulares. En 7 pacientes las vegetaciones se habían detectado previamente por ecocardiografía transtorácica. En nuestra serie, la localización más frecuente de la infección fue la válvula aórtica en 12 casos (85,7%), según muestra la siguiente distribución: 4 válvulas aórticas nativas, 6 válvulas aórticas protésicas (2 mecánicas y 4 biológicas), una válvula mitral nativa y 3 afecciones multivalvulares (prótesis mitral y válvula tricúspide nativa; válvula aórtica y tricúspide nativas, y válvula aórtica y mitral nativas). Hubo 5 episodios de endocarditis protésica precoz y 2 de endocarditis protésica tardía. De nuestra serie, 10 pacientes presentaron complicaciones perianulares (4 abscesos, 6 pseudoaneurismas y una fístula).

tula desde la aorta al tracto de salida del ventrículo izquierdo). El paciente que presentó la fístula había tenido previamente un absceso de gran tamaño. Respecto a la disfunción valvular, 13 casos tuvieron insuficiencia valvular al menos moderada (9 severa y 4 moderada) y se objetivó estenosis de grado moderado en un paciente portador de una prótesis biológica.

Se halló la mediana de los tamaños máximos de las complicaciones perianulares en los pacientes con SCA, que fue de 32,5 mm (30,0-45,75 mm), mientras que en los pacientes que no presentaron SCA la mediana fue de 12,0 mm (10,0-20,0 mm) ( $p = 0,001$ ). También se halló la mediana de los tamaños máximos por separado de abscesos y pseudoaneurismas. La mediana de los abscesos en los pacientes que presentaron SCA fue de 30 mm (23,25-33,75 mm), mientras que en los pacientes sin SCA fue de 11,5 mm (10,0-19,25 mm) ( $p = 0,005$ ). La mediana de los pseudoaneurismas en los pacientes con SCA fue de 39 mm (30,0-48,0 mm), y en los pacientes sin SCA de 10,5 mm (10,0-20,0 mm) ( $p = 0,001$ ). Respecto al tamaño de las vegetaciones, en los pacientes con SCA la mediana fue 11,5 mm (7,75-18,25 mm), mientras que en los pacientes sin SCA la mediana fue de 14,5 mm (9,0-20,0 mm) ( $p = 0,486$ ).

Mediante ETE se pudo documentar que la localización de la complicación perianular, bien absceso o pseudoaneurisma, se disponía entre las 12 y las 3 del anillo aórtico en 6 de los casos, mientras que en otro la localización del absceso fue circunferencial. En 4 de los casos se pudo observar que dichas complicaciones perianulares, además de comprimir el tronco de la arteria coronaria izquierda, también producían un aumento de la velocidad del flujo diastólico coronario mediante la técnica Doppler.

### Curso clínico

En la evolución clínica, 6 pacientes (42,85%) presentaron insuficiencia cardíaca y 5 tuvieron embolias sépticas (35%), 4 antes del tratamiento y uno, después. La localización de las embolias fue la siguiente: 3 en el sistema nervioso central (SNC), una en el bazo, una en los miembros inferiores y tres en las arterias coronarias. Los 3 pacientes con embolia coronaria habían tenido una embolia previa, uno en el SNC, otro en el bazo y el último en los miembros inferiores. Además, 2 pacientes desarrollaron bloqueo auriculoventricular (BAV) completo, 5 pacientes presentaron shock cardiogénico en algún momento de la evolución y 4 tuvieron signos de infección persistente. Un paciente que ya había presentado derrame pericárdico en el momento del ingreso evolucionó a taponamiento cardíaco y requirió una pericardiocentesis. El curso clínico de ambos grupos se muestra en la tabla 3.

Nueve pacientes precisaron cirugía cardíaca (64%), 7 de forma urgente y 2 electiva. La indicación de ciru-

**TABLA 3. Curso clínico de los pacientes con endocarditis infecciosa con y sin síndrome coronario agudo**

	Sin SCA (n = 467)	SCA (n = 14)	p
Complicaciones			
perianulares	172 (36,8%)	11 (78,6%)	0,003
Abscesos	119 (25,5%)	4 (28,57%)	0,794
Seudoaneurismas	84 (18%)	6 (42,85%)	0,03
Fístulas	26 (5,6%)	1 (7,14%)	0,565
Insuficiencia valvular			
al menos moderada	328 (70,23%)	13 (92,85%)	0,077
Presencia de BAV	43 (9,2%)	4 (28,57%)	0,039
Shock	71 (15,2%)	5 (35,7%)	0,038
Infección persistente	169 (36,2%)	4 (28,57%)	0,558
ICC	77 (16,48%)	6 (42,85%)	0,021
Embolias sistémicas	130 (27,83%)	5 (35,7%)	0,32
Insuficiencia renal	120 (25,69%)	3 (21,4%)	1
Cirugía	256 (54,8%)	9 (64,28%)	0,483
Muerte	151 (32,33%)	9 (64,28%)	0,019

BAV: bloqueo auriculoventricular; ICC: insuficiencia cardíaca congestiva; SCA: síndrome coronario agudo.

gía cardíaca fue multifactorial en la mayoría de los casos y las causas fundamentales fueron la disfunción valvular severa en 6 pacientes (42%) y la presencia de complicaciones perivalvulares en 8 (57%). Otras razones para remitir el paciente a cirugía fueron la presencia de insuficiencia cardíaca en 2 pacientes, embolias múltiples en 2 y a causa del propio germen en otros 2 pacientes. Los pacientes que no fueron intervenidos no lo fueron por distintas razones: un paciente falleció antes de la cirugía, un paciente portador de VIH se negó a ser intervenido y otro paciente tenía retraso mental y la familia desestimó la cirugía, falleciendo ambos. Otros dos pacientes no tenían indicación de cirugía y no murieron durante el seguimiento realizado.

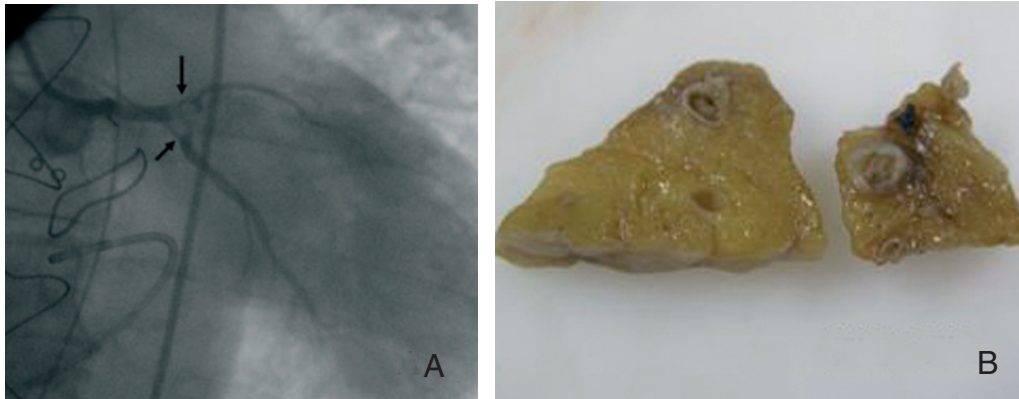
Nueve pacientes fallecieron (64%), de los cuales disponemos de necropsia en 4 (fig. 1). Cinco de los pacientes que murieron habían precisado cirugía urgente. La causa de la muerte fue en 8 de ellos el propio SCA (por shock cardiogénico o insuficiencia cardíaca) y en uno de ellos, fracaso multiorgánico.

Como se expone en la tabla 3, en los pacientes con SCA fue más frecuente la presencia de complicaciones perianulares y de BAV. Durante la evolución clínica estos pacientes tuvieron insuficiencia cardíaca y shock cardiogénico con más frecuencia que los que no tenían SCA. La mortalidad fue también mayor en los pacientes con SCA.

### Síndrome coronario agudo

Respecto al momento de aparición del SCA, en la mayoría de ellos ocurrió en la primera semana del diagnóstico. De hecho, el SCA fue el motivo de ingreso en 5 pacientes y apareció en la primera semana en otros 5. En 2 pacientes se produjo en la segunda sema-





**Fig. 1.** A: Imagen de la oclusión distal del tronco coronario izquierdo por la vegetación aórtica. B: cortes anatómicos de la arteria descendente anterior del mismo paciente, donde se objetiva la vegetación en su interior.

na y otros 2 tuvieron una presentación más tardía, uno a las 3 semanas del ingreso y el último paciente a los 3 meses de finalizado el tratamiento antibiótico, mientras esperaba la cirugía de forma electiva por disfunción valvular y complicaciones perivalvulares.

Las causas del SCA fueron embolias coronarias sépticas en 3 de los casos, mientras que en la mayoría de las ocasiones la causa fue la compresión externa de las coronarias secundaria a complicaciones perianulares (abscesos y pseudoaneurismas en 8 pacientes), un paciente presentaba enfermedad severa multivaso previa a la endocarditis y ya había tenido más episodios de SCA, y en los 2 restantes no se pudo especificar la causa, que quizá fuera multifactorial: insuficiencia aórtica severa, fiebre, anemia y/o sepsis. Uno de los pacientes que tuvo un SCA de origen embólico también presentaba un absceso periaórtico de gran tamaño.

Respecto a los factores de riesgo cardiovascular, disponemos de datos de los últimos 10 pacientes, de los cuales sólo uno era diabético, 4 tenían hipertensión, 4 dislipidemia y 3 eran fumadores o exfumadores.

Los hallazgos electrocardiográficos están representados en la tabla 4. Se objetivó infradesnivelación del segmento ST en 4 pacientes (2 de localización anterolateral, uno inferolateral y uno anterior), supradesnivelación del segmento ST en 4 de los episodios (2 de localización anterolateral y 2 inferolateral). En un paciente sólo se documentó inversión de las ondas T. Un paciente presentó un bloqueo de rama izquierda del haz de His no conocido y BAV de primer grado que evolucionó rápidamente a BAV completo. Además, 2 pacientes presentaron taquicardia ventricular en el contexto del SCA. Al menos 7 de ellos tuvieron marcadores enzimáticos de necrosis miocárdica elevados, con gran variabilidad en sus valores. La troponina osciló desde 0,23 hasta 10 ng/ml, y la creatinina de 295 a 2.895 U/l. En los primeros pacientes de esta serie no disponemos de los valores de la troponina.

En 8 pacientes se documentó la presencia de coronarias sin lesiones arterioescleróticas significativas,

**TABLA 4. Manifestaciones electrocardiográficas en cualquier momento de la evolución en pacientes con endocarditis y síndrome coronario agudo**

Alteraciones electrocardiográficas	n (%)
BAV primer grado	2 (14,28)
BAV completo	2 (14,28)
BRDIH	1 (7,14)
BRHH	1 (7,14)
Infradesnivelación ST	4 (28,57)
Inferolateral	1 (7,14)
Anterolateral	2 (14,28)
Anterior	1 (7,14)
Supradesnivelación ST	4 (28,57)
Inferolateral	2 (14,28)
Anterolateral	2 (14,28)
Inversión ondas T	1 (7,14)
Anterior	1 (7,14)
Taquicardia ventricular	2 (14,28)

BAV: bloqueo auriculoventricular; BRDHH: bloqueo de la rama derecha del haz de His; BRHH: bloqueo de rama izquierda del haz de His.

bien mediante cateterismo en el momento del SCA (3 pacientes) o en una coronariografía previa (menos de un año, un paciente) o bien en la necropsia (4 pacientes). En un paciente se llevó a cabo una angioplastia para intentar dilatar la arteria ocluida por el émbolo séptico; no se realizó fibrinólisis en ningún caso. Un paciente con enfermedad severa multivaso fue revascularizado mediante cirugía a la vez que se llevó a cabo la sustitución valvular.

## DISCUSIÓN

Distintos autores han descrito una elevada incidencia (hasta un 90%) de infartos miliares y microembolias en los pacientes con endocarditis<sup>5-8</sup>. Por otro lado,

la obstrucción de las arterias coronarias epicárdicas o de sus ramas principales con repercusión clínica (SCA) es una complicación muy poco frecuente de la endocarditis izquierda que ha sido reseñada ocasionalmente en la bibliografía<sup>1,9-13</sup>.

### Infartos miliares

En 1950, Saphir et al<sup>14</sup> revisaron los datos histológicos y electrocardiográficos de 76 pacientes con endocarditis y encontraron alteraciones intramiocárdicas en todos ellos, áreas de infiltrado inflamatorio, degeneración miocítica, fibrosis perivascular, pequeñas cicatrices en varios estadios de reparación, infartos miliares, abscesos y microembolias sépticas y asépticas. La correlación electrocardiográfica fue más bien escasa y se hizo evidente que estas lesiones ocurren con mucha más frecuencia de la que se detecta clínicamente. Este dato ha sido ratificado por otros autores<sup>5-8</sup>. En uno de estos estudios<sup>5</sup>, los autores encontraron focos de necrosis en los músculos papilares en el 58% de los 38 casos en que se efectuaron secciones histológicas múltiples. Doce pacientes tuvieron una embolia coronaria y en 9 de ellos solamente las pequeñas ramas coronarias intramurales estaban afectadas. En algunos enfermos con infartos miliares y microembolias, las células endoteliales de los capilares y las arteriolas coronarias están edematosas, hay infiltrados celulares perivasculares, arteriolitis e incluso necrosis de la media o la adventicia arteriolar. Otro estudio más reciente<sup>15</sup> demuestra de nuevo que los infartos miliares son un hallazgo de la necropsia con poca o ninguna traducción clínica. Debido a la discrepancia entre la baja incidencia de embolia coronaria y la alta frecuencia de estas lesiones miocárdicas, se han involucrado otros factores en la etiología de estas lesiones, como las toxinas bacterianas o la invasión tisular directa por microorganismos o depósitos de inmunocomplejos circulantes.

### Síndrome coronario agudo

La incidencia de SCA en la endocarditis infecciosa es difícil de estimar. En una serie rusa con 104 pacientes, 11 (10,6%) tuvieron un infarto como resultado de una embolia séptica<sup>16</sup>. En nuestra serie de 586 episodios de endocarditis, la incidencia de SCA fue de un 2,9%. Se trata de una complicación grave de la endocarditis; en nuestra serie falleció el 64% de los pacientes. Algún caso incluso ha requerido trasplante cardíaco por disfunción ventricular e insuficiencia cardíaca<sup>17</sup>. En un estudio muy reciente, el incremento de los valores de troponina T en el seno de una endocarditis fue predictor de un aumento de mortalidad y de accidente cerebrovascular<sup>18</sup>. Habitualmente, el SCA ocurre de manera precoz en el curso de la enfermedad; de hecho, el paciente puede presentar un SCA como manifestación inicial o éste puede aparecer du-

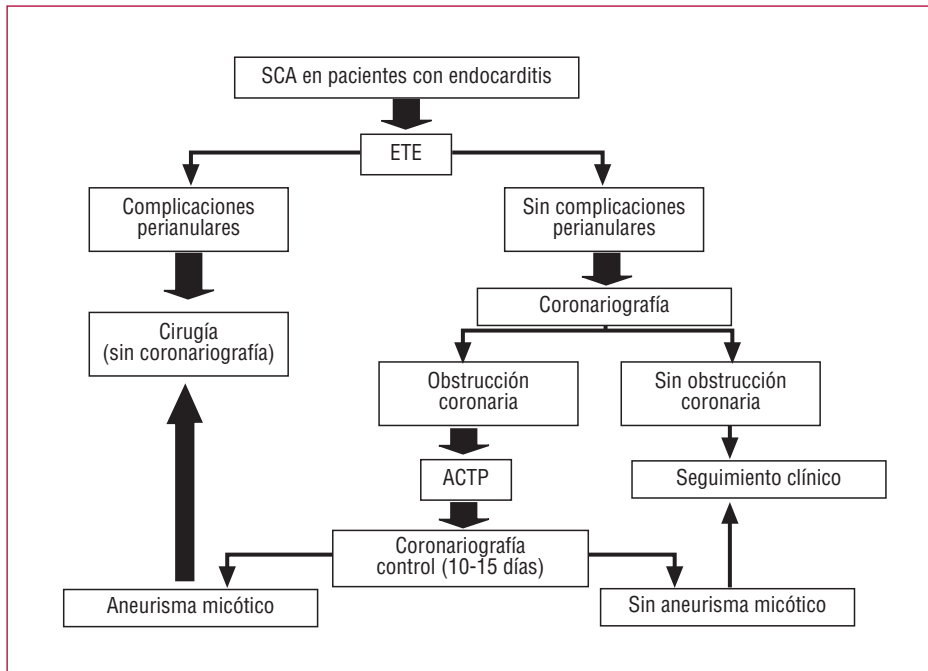
**TABLA 5. Mecanismos de isquemia miocárdica en los pacientes con endocarditis infecciosa**

Compresión coronaria secundaria a la presencia de grandes complicaciones perianulares aórticas
Embolia coronaria
Obstrucción del ostium coronario por una gran vegetación
Presencia de lesiones arterioescleróticas coronarias
Regurgitación aórtica aguda grave

rante los primeros días del ingreso. No obstante, también puede ocurrir después de haber finalizado el tratamiento, tal y como sucedió en uno de nuestros pacientes. Es más frecuente en los enfermos con infección valvular aórtica y no es específico de ningún microorganismo en particular<sup>1,10,11,19</sup> aunque en nuestra serie se asoció más con microorganismos virulentos.

La presentación y la evolución clínica del SCA de los pacientes con endocarditis son similares a las observadas en los individuos con arteriopatía coronaria arterioesclerótica<sup>1</sup>. En la mayoría de los casos el infarto es anterior o anterolateral, y tan sólo hemos encontrado un caso en la bibliografía con un infarto inferior puro<sup>20</sup>. Muchos de estos pacientes tienen embolias en otras localizaciones (riñón, bazo, etc.)<sup>21,22</sup>. En esta serie, el mecanismo más frecuente de isquemia miocárdica fue la compresión coronaria por complicaciones perianulares aórticas (abscesos y pseudoaneurismas) de gran tamaño, sobre todo cuando están situadas entre las 12 y las 3 del anillo aórtico. Otros autores también han documentado este tipo de complicación<sup>23-26</sup>. Algunos grupos han encontrado que el mecanismo patogénico más común del SCA en la endocarditis es la embolia coronaria<sup>16,27</sup>. Otros mecanismos menos frecuentes de isquemia miocárdica en el seno de una endocarditis son: obstrucción del ostium coronario por una gran vegetación<sup>16</sup>, como en casos de endocarditis fúngica con grandes vegetaciones; coexistencia de lesiones arterioescleróticas coronarias que se ponen de manifiesto durante la infección activa de la enfermedad y en la que intervienen la anemia, la fiebre y la activación del sistema de la coagulación en un paciente séptico, y la existencia de una regurgitación aórtica aguda grave que por sí misma puede causar isquemia miocárdica por disminución de la presión de perfusión coronaria y reducción de la reserva coronaria<sup>28</sup> (tabla 5).

El tratamiento del SCA en estos casos se complica por el mayor riesgo que conlleva la terapia con anticoagulantes y trombolíticos en los pacientes con endocarditis. En algún caso, estos fármacos han tenido éxito<sup>29</sup>, pero en la mayoría de los pacientes se han acompañado de hemorragias cerebrales con un desenlace fatal<sup>1,9-12</sup>. Por esta razón, para algunos autores<sup>12</sup> y también para nosotros mismos la endocarditis es una contraindicación para el uso de trombolíticos.



**Fig. 2.** Tratamiento del síndrome coronario agudo en los pacientes con endocarditis infecciosa. ACTP: angioplastia coronaria transluminal percutánea; ETE: ecocardiografía transesofágica; SCA: síndrome coronario agudo.

Aunque según la experiencia de algunos investigadores<sup>30</sup> la realización de una coronariografía en la endocarditis es un procedimiento seguro, nosotros creemos que en el seno de una endocarditis aórtica activa existe riesgo de que se puedan desprender fragmentos de la vegetación si el catéter contacta con la superficie valvular o al efectuar la inyección de contraste. Por esta razón, y tras los resultados de estos estudios, ante un paciente con un SCA y endocarditis nuestro procedimiento diagnóstico inicial de elección es la ETE; si hay complicaciones perianulares, sobre todo sin elevación del segmento ST en el ECG, el paciente es remitido a cirugía sin coronariografía previa, pues lo más probable es que la isquemia sea secundaria a la compresión extrínseca del tronco coronario izquierdo o del segmento proximal de la arteria descendente anterior. Si, por el contrario, no se detectan abscesos ni pseudoaneurismas aórticos o en el ECG se observa un ascenso del segmento ST, se practica una coronariografía diagnóstica. En caso de que se demuestre una oclusión coronaria, nosotros optamos por la reperfusión mecánica por medio de angioplastia con balón y colocación de un *stent* si es necesario (fig. 2). Diferentes autores han descrito la aparición posterior de un aneurisma micótico en el lugar de la angioplastia<sup>1,31,32</sup>. Por tanto, aconsejamos que se realice un seguimiento angiográfico tras la realización de la angioplastia. En caso de que se documentara un aneurisma micótico coronario, sería una indicación de cirugía por su tendencia a la rotura<sup>31,33</sup>.

## CONCLUSIONES

En la actualidad, el SCA es una complicación poco frecuente de los pacientes con endocarditis. Habitualmente,

tiene lugar en la fase aguda de la enfermedad (primeros 15 días) y se asocia más con microorganismos virulentos, infección valvular aórtica, insuficiencia valvular grave y complicaciones perianulares de gran tamaño. El mecanismo de isquemia miocárdica es variable, pero la compresión coronaria extrínseca por dichas complicaciones perianulares es frecuente. Este síndrome, en el seno de la endocarditis, conlleva una elevada mortalidad.

## BIBLIOGRAFÍA

1. Herzog CA, Henry TD, Zimmer SD. Bacterial endocarditis presenting as acute myocardial infarction: A cautionary note for the era of reperfusion. *Am J Med.* 1991;90:392-7.
2. López-Sendón J, López de Sá E. Nuevos criterios de diagnóstico de infarto de miocardio: orden en el caos. *Rev Esp Cardiol.* 2001;54:669-74.
3. Bardají A, Bueno H, Fernández-Ortiz A, Heras M. Aplicabilidad de la nueva definición de infarto de miocardio y opinión de cardiólogos españoles. *Rev Esp Cardiol.* 2003;56:23-8.
4. Vilacosta I, Graupner C, San Román JA, Ronderos R, Sarriá C, Fernández C, et al. Risk of embolization after institution of antibiotic therapy for infective endocarditis. *J Am Coll Cardiol.* 2002;39:1489-95.
5. Buchbinder NA, Roberts WC. Left-sided valvular active infective endocarditis: A study of forty-five necropsy patients. *Am J Med.* 1972;53:20-35.
6. Brunson JG. Coronary embolism in bacterial endocarditis. *Am J Pathol.* 1953;29:689-701.
7. Perry EL, Fleming RG, Edwards JE. Myocardial lesions in subacute bacterial endocarditis. *Ann Intern Med.* 1952;36:126-37.
8. Valtonen V, Kuikka A, Syrjänen J. Thrombo-embolic complications in bacteraemic infections. *Eur Heart J.* 1993;14 Suppl K:20-3.

9. DiSalvo TG, Tattler SB, O'Gara PT, Nilsen G, DeSanctis RW. Fatal intracerebral hemorrhage following thrombolytic therapy of embolic myocardial infarction in unsuspected infective endocarditis. *Clin Cardiol*. 1994;17:340-4.
10. Connolly DL, Dardas PS, Crowley JJ, Kenny A, Petch MC. Acute coronary embolism complicating aortic valve endocarditis treated with streptokinase and aspirin. A case report. *J Heart Valve Dis*. 1994;3:245-6.
11. Perera R, Noack S. Acute myocardial infarction due to septic coronary embolism. *N Engl J Med*. 2000;342:977-8.
12. Hunter AJ, Girard DE. Thrombolytics in infectious endocarditis associated myocardial infarction. *J Emerg Med*. 2001;21:401-6.
13. Ortega-Carnicer J, Ruiz-Lorenzo F, Benedicto A. Thrombolytic therapy for acute myocardial infarction in unsuspected infective endocarditis. *Int J Cardiol*. 2005;103:108-10.
14. Saphir O, Katz LN, Gore I. The myocardium in subacute bacterial endocarditis. *Circulation*. 1950;1:1155-67.
15. Dressler FA, Roberts WC. Infective endocarditis in opiate addicts: analysis of 80 cases studied at necropsy. *Am J Cardiol*. 1989;63:1240-57.
16. Tiurin VP, Korneev NV. The mechanisms of the development and diagnosis of myocardial infarct in septic endocarditis. *Ter Arkh*. 1992;64:55-8.
17. Bayon J, Sabugo R, Berrot AD, Rodríguez MA, Fidalgo ML, Santos I et al. Endocarditis por *Brucella melitensis* sobre válvula aórtica, que se inicia como infarto agudo de miocardio. *Rev Esp Cardiol*. 1994;47:571-3.
18. Rittoo D. Elevation of cardiac troponin T in infective endocarditis predicts an adverse outcome. *J Am Coll Cardiol*. 2006;47 Suppl A:280.
19. Glazier JJ, McGinnity JG, Spears JR. Coronary embolism complicating aortic valve endocarditis: treatment with placement of an intracoronary stent. *Clin Cardiol*. 1997;20:885-8.
20. Khan F, Khakoo R, Failing C. Managing embolic myocardial infarction in infective endocarditis: current options. *J Infect*. 2005;51:101-5.
21. Sanz Ruiz R, San Román JA, Robles Alonso J, Fernández-Avilés F. Acute myocardial infarction secondary to left atrial mural endocarditis. *Echocardiography*. 2005;22:621-2.
22. Caraballo V. Fatal myocardial infarction resulting from coronary artery septal embolism after abortion: unusual cause and complication of endocarditis. *Ann Emerg Med*. 1997;29:175-7.
23. Koike S, Takayama S, Furihata A, Furihata Y, Sasaki Y, Furuta S, et al. Infective endocarditis causing acute myocardial infarction by compression of the proximal left coronary artery due to a mycotic aneurysm of the sinus of Valsalva. *Jpn Circ J*. 1991;55:1228-32.
24. Dean JW, Kuo J, Wood AJ. Myocardial infarction due to coronary artery compression by aortic root abscess. *Int J Cardiol*. 1993;41:165-7.
25. Jeremias A, Casserly I, Murray Estess J, Smedira NG, Topol EJ. Acute myocardial infarction after aortic valve endocarditis. *Am J Med*. 2001;110:417-8.
26. Bartorelli A, Sala A. Subaortic aneurysm of the left ventricle obstructing a coronary artery. *Eur Heart J*. 1987;8:553-7.
27. Domingo P, Mancebo J, Blanch L, Sancho F. Infarto agudo de miocardio de causa embólica en el curso de una endocarditis bacteriana. *Med Clin (Barc)*. 1986;87:520.
28. Otto CM. Aortic regurgitation. En: Otto CM, editor. *Valvular Heart Disease*. 2.<sup>a</sup> ed. Philadelphia: WB Saunders; 2004. p. 302-35.
29. Blum A, Sclarovsky S, Rechavia E. «Infective» myocardial infarction. *Chest*. 1993;103:1084-6.
30. Welton DE, Young JE, Raizner AE. Value and safety of cardiac catheterization during active infective endocarditis. *Am J Cardiol*. 1979;44:1306-10.
31. Matsumoto M, Konishi Y, Miwa S, Minakata K. Mycotic aneurysm of the left coronary artery. *Ann Thorac Surg*. 1998;65:841-2.
32. Dhawan S, Schreiber D, McCauley CS Jr, Maki HS, Tak T. Surgical management of mycotic aneurysm of the left anterior descending artery. *Can J Cardiol*. 2005;21:701-3.
33. McGee MB, Khan MY. Ruptured mycotic aneurysm of a coronary artery. A fatal complication of *Salmonella* infection. *Arch Intern Med*. 1980;140:1097-8.