

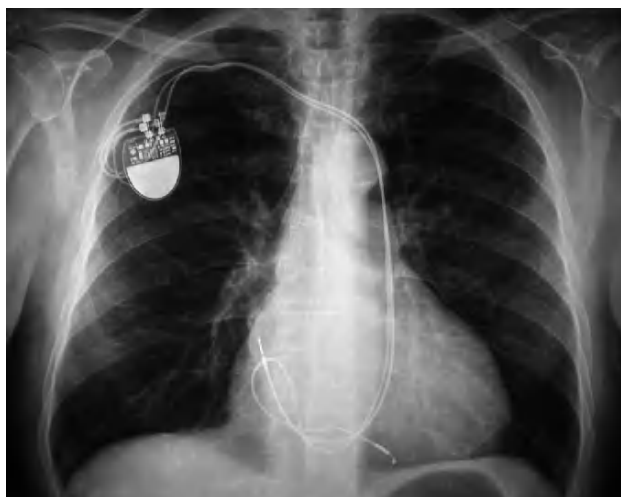Fig. 1.

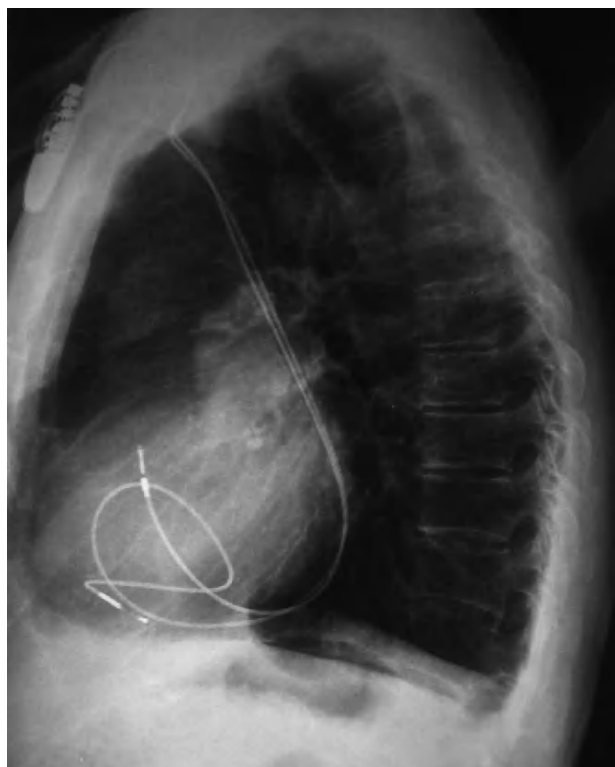


Fig. 2.

## Implante de marcapasos vía cava superior izquierda persistente

Varón de 72 años de edad, con el diagnóstico de disfunción sinusal y sin otras anomalías cardíacas conocidas, remitido para colocación de marcapasos bicameral.

El implante se realizó vía subclavia derecha. Durante el procedimiento se observó que, al introducir las guías, éstas cruzaron en el lado contralateral (fig. 1) y ambas discurrían por el trayecto del seno coronario, por lo que fue diagnosticado de vena cava superior izquierda persistente con atresia de la vena cava derecha. Por este motivo, los electrodos se colocaron en cavidades derechas retrógradamente a través de seno coronario (fig. 2). El electrodo ventricular se dejó en ventrículo derecho preformándose la guía con un bucle, sin fijación de ningún tipo, mientras que para el electrodo auricular se utilizó uno de fijación activa.

Con posterioridad se comprobaron los umbrales y el funcionamiento del sistema, y se observó que ambos eran correctos.

La persistencia de la vena cava superior izquierda es una anomalía congénita que se encuentra en un 0,1-0,3% de individuos con un corazón normal y en aproximadamente un 3% de pacientes con cardiopatía congénita. Esta anomalía no tiene relevancia clínica, si bien, cuando se asocia con atresia de la vena cava superior derecha puede complicar la colocación de electrodos.

Marta Matamala-Adell, Jose M. Vallejo-Gil  
y Carlos Ballester-Cuenca

Servicio de Cirugía Cardiovascular.  
Hospital Clínico Universitario Miguel Servet. Zaragoza. España.

Full English text available from: [www.revespcardiol.org](http://www.revespcardiol.org)