

Preservación de la válvula aórtica en aneurismas de la raíz aórtica de pacientes con síndrome de Marfan

Tirone E. David

Profesor de Cirugía. Universidad de Toronto. Ontario. Canadá.

Forteza et al¹, del Hospital Universitario 12 de Octubre, describen en este número de REVISTA ESPAÑOLA DE CARDIOLOGÍA su experiencia inicial en intervenciones quirúrgicas con preservación de la válvula aórtica en 18 pacientes con síndrome de Marfan y aneurisma de la raíz aórtica. Los autores señalan que han realizado 40 operaciones de este tipo. Los resultados iniciales que presentan son excelentes y la introducción de este tipo de intervención valvular conservadora en su unidad cardiaca es digna de elogio. No nos cabe duda de que, en pacientes seleccionados, la reparación valvular proporciona mejores resultados clínicos que el reemplazo de la válvula.

Las operaciones con preservación de la válvula aórtica son procedimientos complejos que requieren, además de un conocimiento excepcional de la anatomía funcional de la válvula aórtica, gran pericia técnica. Por tanto, no son fácilmente reproducibles.

Básicamente, hay 2 tipos de intervenciones con preservación valvular para el tratamiento de aneurismas de la raíz aórtica: el reimplante valvular y la remodelación de la raíz aórtica². Las figuras 1 a 3 muestran estas operaciones de forma esquemática. La remodelación de la raíz aórtica es, desde el punto de vista fisiológico, un procedimiento más sólido que el reimplante valvular³, pero nosotros hemos demostrado que, en los pacientes con síndrome de Marfan, la unión aortoventricular sigue dilatándose tras la remodelación aórtica y, con el tiempo, se produce insuficiencia aórtica⁴. Por este motivo, creemos que el reimplante valvular es más adecuado a la hora de tratar a pacientes jóvenes con aneurisma de la raíz aórtica, con independencia de si presentan el síndrome de Marfan⁵.

VÉASE ARTÍCULO EN PÁGS. 471-5

Correspondencia: Tirone E. David, MD.
University of Toronto, 200 Elizabeth St. – 4N457
Toronto, Ontario, M5G 2C4, Canadá.
Correo electrónico: tirone.david@uhn.on.ca

Full English text available from: www.revespcardiol.org

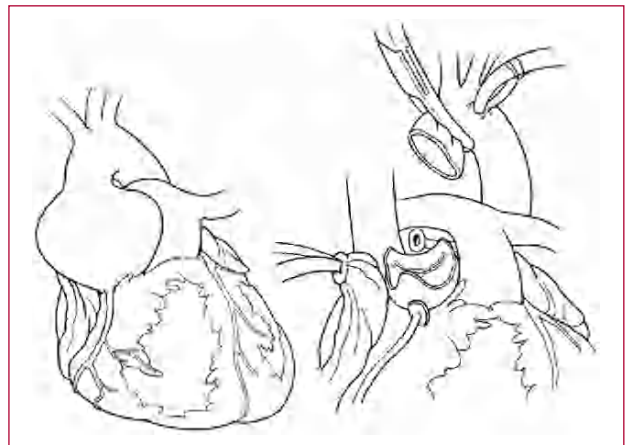

Fig. 1. Aneurisma de la raíz aórtica y disección de los senos aneurismáticos.




Fig. 2. Remodelación de la raíz aórtica.

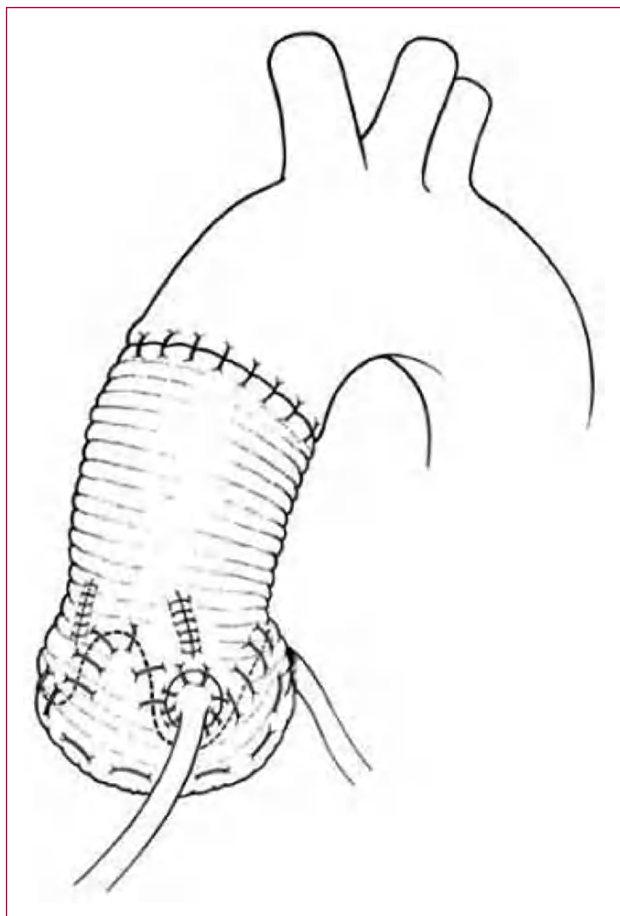


Fig. 3. Reimplante de la válvula aórtica con creación de neosenos aórticos.

Desde la introducción del reimplante valvular para tratar los aneurismas de la raíz aórtica se han propuesto varias modificaciones técnicas⁶⁻⁸. La mayoría de los cambios se ha centrado en la creación de neosenos aórticos para reducir la velocidad de cierre de los velos aórticos con la esperanza de mejorar la durabilidad del procedimiento⁹. Aunque no discutimos que la creación de unos neosenos aórticos reduzca la velocidad de la abertura y el cierre de los velos aórticos, no hay pruebas de que esta estrategia mejore la durabilidad de la válvula⁵. Además, la mayoría de los cirujanos, como el grupo del Hospital Universitario 12 de Octubre¹, utiliza injertos comercialmente disponibles con senos de Valsalva preformados, lo cual altera la anatomía de la unión aortoven-tricular. El anulus aórtico es una estructura tridimensional compuesta por 3 estructuras semi-circulares distintas que se desarrollan a lo largo de un plano único, es decir, cada velo aórtico se inserta en una estructura semicircular en su mismo plano. El injerto de Valsalva transforma dicho plano en una superficie esférica. Además, la altura de cada comisura es variable, y dicho injerto no permite al ciruja-

no adaptarlo correctamente a la comisura. Por tanto, nosotros seguimos utilizando un tubo recto para reimplantar la válvula aórtica y crear unos neosenos aórticos mediante la plicatura de los espacios situados entre comisuras, como se ilustra en la figura 1. Este enfoque restaura la anatomía normal a la unión aortoven-tricular.

Desde el año 1988 hasta diciembre de 2006 hemos realizado 243 operaciones con preservación valvular por aneurismas de la raíz aórtica, y un 40% de los pacientes presentaba estigmas del síndrome de Marfan. El subgrupo de pacientes con dicho síndrome tenía una media de edad de 35 ± 9 años y 10 de pacientes fueron intervenidos en una situación de emergencia por una disección aórtica aguda de tipo A. En 22 pacientes se utilizó la técnica de remodelación de la raíz aórtica y en 77, un reimplante valvular. Se produjo una muerte operatoria debida a una nueva disección aórtica aguda de tipo B. Los pacientes fueron seguidos desde uno hasta 216 meses, con una media de seguimiento de 69 meses. Sólo se produjeron 2 fallecimientos tardíos, uno debido a una rotura de la luz falsa y el otro, a una enfermedad pulmonar obstructiva crónica. La supervivencia a los 10 años fue del $95 \pm 2\%$. Cuatro pacientes precisaron una nueva intervención sobre la válvula aórtica, 3 de ellos por insuficiencia aórtica y uno por endocarditis infecciosa con absceso en la raíz aórtica. Todos los pacientes sobrevivieron a la reoperación. Además, un paciente precisó reparación de la válvula mitral 8 años después de la operación de preservación de la válvula aórtica por una nueva regurgitación mitral, y 3 pacientes precisaron el reemplazo completo de toda la aorta torácica. Ningún paciente murió, pero uno quedó parapléjico. Los estudios ecocardiográficos anuales han demostrado una reparación estable en todos los pacientes con reimplante valvular, y sólo un paciente presenta insuficiencia aórtica moderada, pero con una función y un tamaño ventriculares izquierdos normales. Ocho de los 22 pacientes en los que se realizó una remodelación de la raíz aórtica desarrollaron insuficiencia aórtica moderada o grave, debido a la dilatación del anillo aórtico, que se produjo entre los 5 y los 14 años después de la intervención quirúrgica.

Nuestra experiencia respalda el uso continuado del reimplante valvular para tratar el aneurisma de la raíz aórtica en pacientes con o sin síndrome de Marfan, siempre y cuando los velos aórticos sean normales o presenten una dilatación mínima. Puesto que la dilatación del anillo aórtico y/o de la unión sinotubular aumenta el estrés mecánico de los velos aórticos, creemos que los pacientes jóvenes con aneurisma de la raíz aórtica deben ser intervenidos quirúrgicamente cuando el diámetro de la raíz aórtica alcance los 50 mm.

BIBLIOGRAFÍA

1. Forteza A, Cortina JM, Sánchez V, Centeno J, López MJ, Pérez de la Sota E, et al. Experiencia inicial con la preservación de la válvula aórtica en el síndrome de Marfan. *Rev Esp Cardiol.* 2007; 60:471-5.
2. David TE, Feindel CM, Bos J. Repair of the aortic valve in patients with aortic insufficiency and aortic root aneurysm. *J Thorac Cardiovascular Surg* 1995;109:345-52.
3. Leyh RG, Schmidtke C, Sievers HH, Yacoub MH. Opening and closing characteristics of the aortic valve after different types of valve-preserving surgery. *Circulation.* 1999;100:2153-60.
4. De Oliveira NC, David TE, Ivanov J, Armstrong S, Eriksson MJ, Rakowski H, Webb G. Results of surgery for aortic root aneurysm in patients with Marfan syndrome. *J Thorac Cardiovasc Surg.* 2003;125:789-96.
5. David TE, Feindel CM, Webb GD, Colman JM, Armstrong S, Maganti M. Long-term results of aortic valve-sparing operations for aortic root aneurysm. *J Thorac Cardiovasc Surg.* 2006;132:347-54.
6. David TE, Feindel CM. An aortic valve sparing operation for patients with aortic incompetence and aneurysm of the ascending aorta. *J Thorac Cardiovasc Surg.* 1992;103:617-21.
7. Cochran RP, Kunzelman KS, Eddy AC, Hofer BO, Verrier ED. Modified conduit preparation creates a pseudosinus in an aortic valve-sparing procedure for aneurysm of the ascending aorta. *J Thorac Cardiovasc Surg.* 1995;109:1049-57.
8. Miller DC. Valve-sparing aortic root replacement in patients with the Marfan syndrome. *J Thorac Cardiovasc Surg.* 2003;125:773-8.
9. De Paulis R, De Matteis GM, Nardi P, Scaffa R, Bassano C, Chiariello L. Analysis of valve motion after the reimplantation type of valve-sparing procedure (David I) with a new aortic root conduit. *Ann Thorac Surg.* 2002;74:53-7.