

Cierre transcatéter del conducto arterioso persistente con dispositivo de Amplatzer en niños menores de un año

Rafael Parra-Bravo^a, Arturo Cruz-Ramírez^b, Víctor Rebolledo-Pineda^c, Jorge Robles-Cervantes^b, Alejandro Chávez-Fernández^b, Luisa Beirana-Palencia^a, Laura Jiménez-Montufar^c, María de Jesús Estrada-Loza^a, José Estrada-Flores^a, Nelson Báez-Zamudio^d y Mariano Escobar-Ponce^d

^aServicio de Cardiología Pediátrica. Hospital de Pediatría. Centro Médico Nacional. Siglo XXI. Instituto Mexicano del Seguro Social. México DF. México.

^bMédico Residente de Cardiología Pediátrica. Hospital de Pediatría. Centro Médico Nacional. Siglo XXI. Instituto Mexicano del Seguro Social. México DF. México.

^cMédico Pediatra en Adiestramiento de Servicio de Cardiología Pediátrica. Hospital de Pediatría. Centro Médico Nacional. Siglo XXI. Instituto Mexicano del Seguro Social. México DF. México.

^dMédico Residente de Pediatría Médica. Hospital de Pediatría. Centro Médico Nacional. Siglo XXI. Instituto Mexicano del Seguro Social. México DF. México.

Introducción y objetivos. El cierre percutáneo del conducto arterioso persistente (CAP) es una técnica bien establecida. Evaluamos la utilidad del ocluidor de Amplatzer (ADO), en el cierre percutáneo del CAP en 29 niños menores de 1 año.

Métodos. La edad de los pacientes fue de $8,9 \pm 2,8$ meses y el peso, $6,4 \pm 1,5$ kg. El 24,1% de los pacientes con edad ≤ 6 meses y el 17,2%, con peso ≤ 5 kg. Se realizó seguimiento en todos (0,5-36 meses).

Resultados. El diámetro mínimo del conducto fue $3,16 \pm 1,24$ mm. El dispositivo se implantó con éxito en 26 (89,6%) pacientes. Las causas del fracaso se debieron a migración del dispositivo a la aorta descendente, persistencia de la fuga en forma moderada y dificultad en progresar el dispositivo. La mortalidad fue nula con el procedimiento. Ocurrieron 3 complicaciones mayores en 2 (10,3%) pacientes. Un aortograma mostró oclusión completa inicial en el 65,5% de los pacientes. La oclusión completa del conducto se demostró en el 96,1% de los pacientes al tercer mes de seguimiento. El éxito final del cierre del CAP se logró en 25/29 (86,2%) pacientes. En el seguimiento, 4 pacientes mostraron estenosis leve en la rama pulmonar izquierda, y 1, estenosis leve en la aorta descendente.

Conclusiones. En niños menores de 1 año, el cierre percutáneo del CAP con el ocluidor de Amplatzer es un procedimiento efectivo y seguro. Las mejoras en el diseño del ocluidor posiblemente disminuirán la frecuencia de complicaciones.

Palabras clave: Conducto arterioso persistente. Cierre percutáneo. Amplatzer.

Transcatheter Closure of Patent Ductus Arteriosus Using the Amplatzer Duct Occluder in Infants Under One Year of Age

Introduction and objectives. Percutaneous closure of patent ductus arteriosus (PDA) is a well-established technique. We evaluated the usefulness of the Amplatzer duct occluder for the percutaneous closure of patent ductus arteriosus in 29 children under 1 year of age.

Methods. The patients' mean age was 8.9 ± 2.8 months and their mean weight was 6.4 ± 1.5 kg. In addition, 24.1% of patients were aged 6 months or less and 17.2% weighed 5 kg or less. All completed follow-up (0.5–36 months).

Results. The minimum PDA diameter was 3.16 ± 1.24 mm. The device was implanted successfully in 26 patients (89.6%). Failures were due to either the device migrating to the descending aorta, persistent moderate leakage, or to difficulty in the advancement of the device. No deaths were associated with the procedure. Three major complications occurred in two patients (10.3%). Aortography showed initial total occlusion in 65.5% of patients. At 3-month follow-up, total occlusion was observed in 96.1% of patients. Ultimately, closure was achieved successfully in 25 of the 29 patients (86.2%). During follow-up, four patients exhibited mild left pulmonary artery stenosis and one exhibited mild stenosis of the descending aorta.

Conclusions. In children under 1 year of age, percutaneous closure of patent ductus arteriosus using an Amplatzer occluder was a safe and effective procedure. It is possible that improvements in the design of the occluder could decrease the complication rate.

Key words: Patent ductus arteriosus. Transcatheter closure. Amplatzer duct occluder.

Full English text available from: www.revvespcardiol.org

Correspondencia: Dr. J.R. Parra Bravo.
Servicio de Cardiología Pediátrica. Hospital de Pediatría. Centro Médico Nacional Siglo XXI.
Avda. Cuauhtémoc, 330. Col. Doctores. 06720 México DF. México.
Correo electrónico: rafaelparrabravo@yahoo.com.mx, rafaelparrabravo@gmail.com

Recibido el 13 de diciembre de 2008.

Aceptado para su publicación el 5 de mayo de 2009.

INTRODUCCIÓN

El cierre percutáneo del conducto arterioso persistente (CAP) es un procedimiento bien establecido para la gran mayoría de los pacientes pediátricos.

ABREVIATURAS

ADO: ocluser ductal de Amplatzer.
CAP: conducto arterioso persistente.
ETT: ecocardiograma transtorácico.

A partir del primer cierre percutáneo del CAP por Porstmann^{1,2}, diversos investigadores han descrito varias técnicas y oclusores para su cierre no quirúrgico³⁻⁷. Desde 1996, los *coils* con sistema de liberación controlada se han utilizado ampliamente⁵⁻⁸. Si bien en el cierre del conducto arterioso pequeño (< 2 mm) se han obtenido resultados bastante satisfactorios con el uso de *coils* de liberación controlada⁸, la incidencia de cortocircuito residual, hemólisis y embolización es mayor en los conductos de mayor tamaño⁹. En 1998, Masura et al¹⁰ publicaron la primera serie de casos de cierre percutáneo del conducto arterioso mediante el nuevo dispositivo de Amplatzer, especialmente diseñado para conductos de tamaño moderado a grande. El ocluser de conducto de Amplatzer (ADO, Amplatzer Duct Occluder) se ha utilizado ampliamente en diferentes centros de cardiología pediátrica, con menor incidencia de fuga residual, embolización y estenosis de la arteria pulmonar izquierda^{11,12}. Una importante ventaja es que tiene sistema de liberación de pequeño calibre, lo cual permite que pueda utilizarse en niños pequeños. Hay pocas comunicaciones que describan su utilidad en niños menores de 1 año.

Objetivos

En nuestro servicio, el cierre percutáneo del conducto arterioso persistente se inició en el año 2000. El objetivo del estudio fue comunicar la seguridad y la eficacia del ocluser de conducto de Amplatzer en una cohorte de niños menores de 1 año de edad, con especial atención a los problemas y complicaciones encontrados con su utilización.

MÉTODOS

Pacientes

De agosto de 2005 a agosto de 2008, analizamos la historia clínica de 29 pacientes menores de 1 año sometidos a cierre percutáneo del CAP. De los pacientes, 21 (71,4%) eran niñas y 8 (28,6%), niños. La edad de los pacientes osciló en 4-12 (8,9 ± 2,8) meses, y el peso en 3,8-10 (6,4 ± 1,5) kg; 7 (24,1%) pacientes tenían menos de 6 meses de edad y 5 (17,2%), un peso de 5 kg o menos. En todos, se realizó radiografía de tórax, electrocardiograma y

ecocardiograma transtorácico (ETT) antes del procedimiento, y se obtuvo el consentimiento informado de sus padres o tutores. Los criterios de inclusión fueron: edad ≤ 1 año, peso > 3,5 kg y datos clínicos y ecocardiográficos de un CAP ≥ 2 mm en su diámetro mínimo.

Las indicaciones clínicas para el cierre del CAP fueron: insuficiencia cardiaca en 15 (51,7%) pacientes e insuficiencia cardiaca y retraso en el crecimiento en 11 (37,9%); 3 (10,3%) se encontraban asintomáticos; 17 (58,6%) mostraron dilatación de cavidades izquierdas en el ecocardiograma bidimensional. El retraso en el crecimiento se definió de acuerdo con Ramos-Galván et al¹³.

Se evidenció como lesión aislada conducto arterioso persistente en 19 (65,5%) pacientes. Las lesiones cardiacas no graves asociadas al CAP fueron: 2 casos de comunicación interauricular (CIA), 2 casos de comunicación interventricular (CIV), 1 caso de estenosis pulmonar y 1 de estenosis aórtica y del anillo vascular. Cinco pacientes tenían síndrome de Down. Ningún paciente había sido sometido a intervencionismo previo del conducto arterioso. La forma del conducto arterioso se determinó según la clasificación de Krichenko¹⁴.

Dispositivo

El ocluser de conducto Amplatzer y sistema de liberación (AGA Medical, Golden Valley, MN) ha sido ampliamente descrito^{10,15-17}.

Protocolo de implante y selección del dispositivo

El protocolo de implante del ADO (Amplatzer Duct Occluder) se ha detallado en comunicaciones previas^{10,15-17}. El procedimiento se realizó bajo sedación, en todos los pacientes se canalizaron la arteria y la vena femorales, y se administró 100 U/kg de heparina sódica. Después de registrar las presiones pulmonar y sistémica, se realizó un aortograma en proyecciones lateral y oblicua anterior derecha para definir la morfología y el tamaño del conducto (fig. 1A). El conducto se canalizó por vía anterógrada en todos los casos. Se seleccionó un dispositivo, por lo menos, 1-2 mm mayor que el diámetro mínimo del CAP. El dispositivo se introdujo atornillado a la punta del cable liberador, a través de la vaina, hasta la aorta descendente. Una vez allí, se abrió el disco de retención, que se posicionó en la ampolla aórtica del conducto. Posteriormente, se retiró el resto de la vaina hacia el tronco pulmonar, situando la porción tubular del Amplatzer dentro del conducto. Con el dispositivo aún anclado al cable liberador, se realizó un aortograma (fig. 1B) y una vez comprobada una posición adecuada del ocluser, éste fue liberado; 10

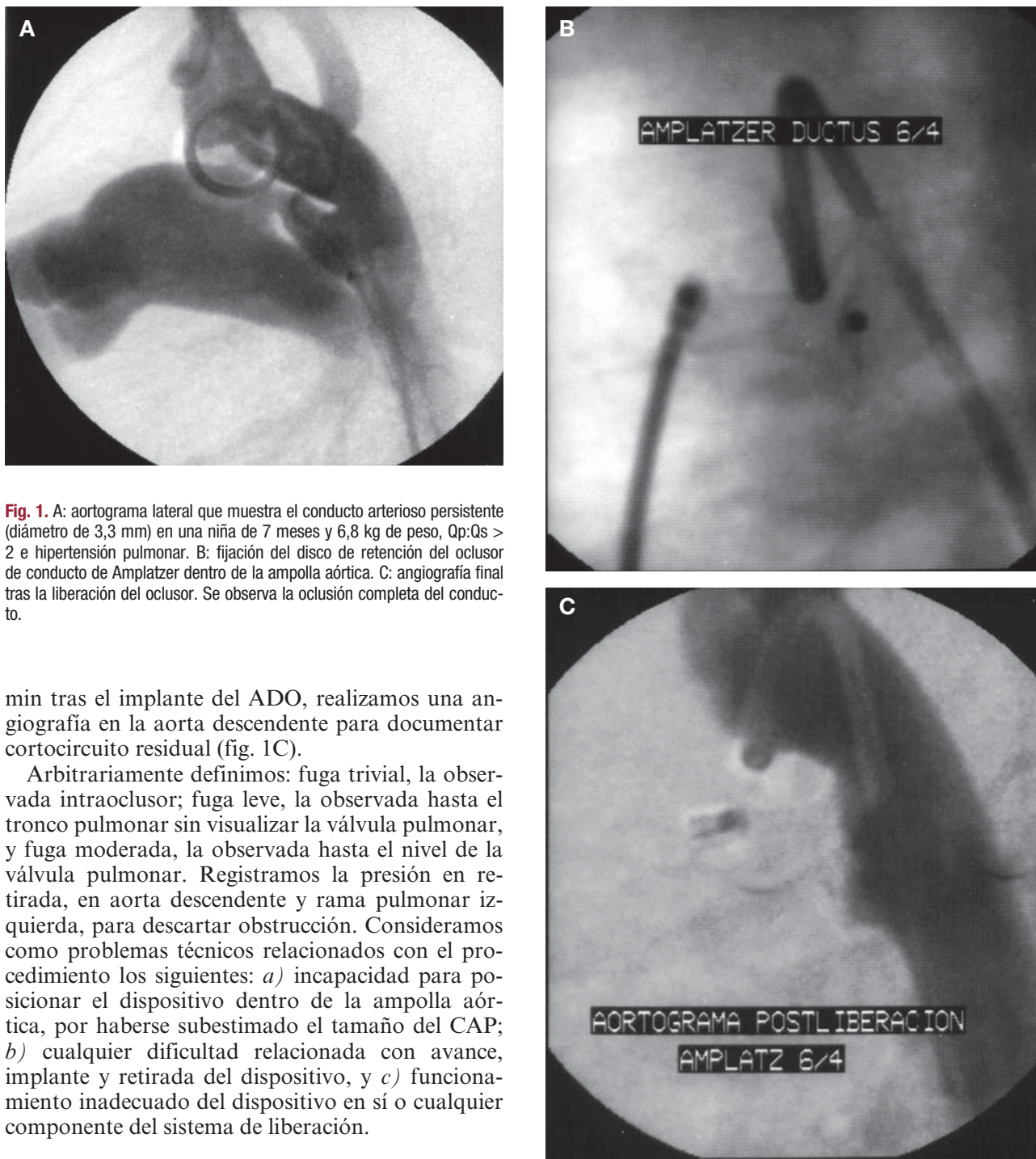


Fig. 1. A: aortograma lateral que muestra el conducto arterioso persistente (diámetro de 3,3 mm) en una niña de 7 meses y 6,8 kg de peso, Qp:Qs > 2 e hipertensión pulmonar. B: fijación del disco de retención del ocluidor de conducto de Amplatzer dentro de la ampolla aórtica. C: angiografía final tras la liberación del ocluidor. Se observa la oclusión completa del conducto.

min tras el implante del ADO, realizamos una angiografía en la aorta descendente para documentar cortocircuito residual (fig. 1C).

Arbitrariamente definimos: fuga trivial, la observada intraocluidor; fuga leve, la observada hasta el tronco pulmonar sin visualizar la válvula pulmonar, y fuga moderada, la observada hasta el nivel de la válvula pulmonar. Registramos la presión en retirada, en aorta descendente y rama pulmonar izquierda, para descartar obstrucción. Consideramos como problemas técnicos relacionados con el procedimiento los siguientes: *a)* incapacidad para posicionar el dispositivo dentro de la ampolla aórtica, por haberse subestimado el tamaño del CAP; *b)* cualquier dificultad relacionada con avance, implante y retirada del dispositivo, y *c)* funcionamiento inadecuado del dispositivo en sí o cualquier componente del sistema de liberación.

Protocolo de seguimiento

A las 24 h siguientes, se efectuaron un ETT y una radiografía de tórax para evaluar la forma y la posición del dispositivo. Se utilizó Doppler color para detectar y cuantificar cualquier cortocircuito residual. Arbitrariamente, definimos: fuga trivial, con un diámetro en color < 1 mm; fuga leve, con un diámetro en color de 1-2 mm, y fuga moderada, con un diámetro en color > 2 mm, en el punto de inicio de la fuga. Con Doppler pulsado y continuo

se establecieron los patrones de flujo y velocidad en aorta descendente y arteria pulmonar para descartar obstrucción. El seguimiento con ETT se realizó 1, 3, 6 y 12 meses después del implante. En cada valoración, se analizaron y describieron las complicaciones mayores o menores relacionadas con el implante del dispositivo. Las complicaciones mayores fueron: mortalidad relacionada con el procedimiento, lesión de la arteria femoral, pérdida

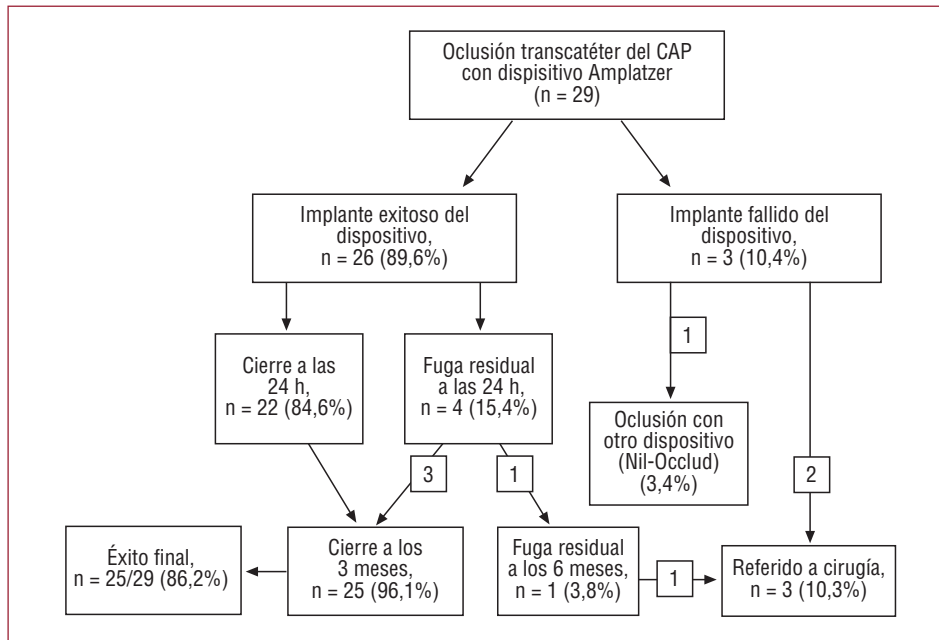


Fig. 2. Resultados de la oclusión transcatóter del conducto arterioso con el dispositivo de Amplatzer. CAP: conducto arterioso permeable.

sanguínea del 5% o más del volumen sanguíneo estimado y migración del dispositivo hacia la luz de una rama pulmonar o la aorta descendente. Las complicaciones menores fueron: protrusión del dispositivo hacia la luz de la rama pulmonar izquierda o la aorta descendente que produjera aceleración de flujo sanguíneo (velocidad máxima Doppler menor de 2-2,5 m/s) y espasmo de la arteria femoral en el sitio de acceso vascular. Se indicó profilaxis contra endocarditis bacteriana y aspirina (5 mg/kg) durante 6 meses tras el procedimiento¹⁶.

Análisis estadístico

Las variables continuas se expresan como media \pm desviación estándar o como mediana e intervalos; las variables categóricas, como valor absoluto y porcentaje. Se empleó la prueba de la t de Student para la comparación de las variables continuas, y la exacta de Fisher, para las variables categóricas. Un valor de $p < 0,05$ se consideró estadísticamente significativo.

RESULTADOS

De agosto de 2005 a agosto de 2008 realizamos el cierre percutáneo del CAP ≥ 2 mm en 29 pacientes menores de 1 año (fig. 2). El diámetro mínimo del conducto arterioso, medido por ecocardiografía, fue de $4,4 \pm 1,3$ (intervalo, 2-7,5) mm. Los datos demográficos, hemodinámicos y angiográficos de los pacientes se muestran en la tabla 1. Los diámetros menor y mayor del conducto arterioso medido angiográficamente fueron $3,2 \pm 1,2$ (intervalo,

TABLA 1. Datos demográficos, hemodinámicos y angiográficos de los pacientes (n = 29) sometidos a cierre percutáneo del conducto arterioso con el ocluidor de Amplatzer

Edad (meses)	$8,9 \pm 2,8$ (4-12)
Niños	8 (28,6%)
Niñas	21 (71,4%)
Peso (kg)	$6,36 \pm 1,53$ (3,85-10)
Talla (cm)	$66,8 \pm 6,64$ (50-77)
Presión sistólica pulmonar (mmHg)	$45,6 \pm 18,3$ (16-81)
Relación PSP/PSS	$0,55 \pm 0,22$ (0,2-1)
QP:QS	$2,4 \pm 1,3$ (0,7-6,7)
Diámetro mínimo del conducto arterial (mm)	$3,16 \pm 1,24$ (2-7,3)
Diámetro máximo del conducto arterial (mm)	$8 \pm 2,1$ (4-13,2)
Tiempo de fluoroscopia (min)	$13,3 \pm 6,6$ (4-32)
Tiempo del procedimiento (n = 21) (min)	$66,2 \pm 24$ (40-134)

2-7,3) mm y $8 \pm 2,1$ (intervalo 4-13,2) mm, respectivamente. El implante del dispositivo fue eficaz en 26 (89,6%) de los 29 pacientes. La morfología del conducto, según la clasificación de Krichenko¹⁴ fue: tipo A en 20 (69%) pacientes, tipo B en 1 (3,4% paciente), tipo C en 6 (20,7%) pacientes y tipo E en 2 (6,9%) pacientes. En 17 (58,6%) pacientes se observó hipertensión arterial pulmonar, con una relación presión pulmonar/sistémica de $0,54 \pm 0,23$ (intervalo, 0,18-1), que mejoró tras el cierre del CAP ($0,33 \pm 0,08$). El tiempo de fluoroscopia fue de $13,3 \pm 6,6$ min (intervalo, 4-32) y del procedimiento, $66,2 \pm 24$ min (intervalo, 40-134). No hubo muertes con el procedimiento. El tamaño de los dispositivos implantados fue: 5/4 en 3 pacientes, 6/4 en

14 pacientes, 8/6 en 9 pacientes, 10/8 en 2 pacientes y 12/10 en 1 paciente. La oclusión inmediata, confirmada por angiografía, se logró en 19 (73,1%) de 26 pacientes; 7 (26,9%) pacientes mostraron fuga residual después del procedimiento, que fue trivial en 4 de ellos. Después del implante del dispositivo, ningún paciente mostró gradiente de presión de la aorta ascendente a la descendente ni de la arteria pulmonar izquierda al tronco arterial pulmonar.

Se observaron problemas técnicos relacionados con el procedimiento en 4 (13,8%) pacientes. Su edad varió de 5 a 11 meses (peso, 3,9-7,4 kg), con un tamaño del conducto de 2,7-4,1 mm e hipertensión pulmonar en 3. En 1 paciente, el procedimiento fracasó por la incapacidad de posicionar adecuadamente el dispositivo en un conducto de origen, forma y orientación anormales. El dispositivo fue retirado en una ocasión, antes de su liberación, para implantar otro de mayor tamaño (8/6 por 6/4) en forma exitosa. El angulamiento (*kinking*) de la camisa del sistema de liberación ocurrió en 1 paciente, con dificultad para progresar el dispositivo en un conducto tipo C complejo. En 1 paciente, el dispositivo se tuvo que retirar por haberse subestimado el diámetro de un conducto tipo B, y no contar con otro ocluidor de mayor tamaño u otro tipo.

En 3 (10,3%) ocasiones se observaron complicaciones mayores. En 1 paciente de 10 meses (peso de 7,4 kg) y con un conducto tipo A de 2,7 mm, el dispositivo migró hacia la luz de aorta descendente que, posteriormente, fue retirado en forma eficaz con un catéter de doble lazo. El conducto fue ocluido finalmente con otro ocluidor (Nit-Occlud 9 × 6 mm). Este mismo paciente desarrolló trombosis de la arteria femoral, que requirió de trombectomía y manejo subsiguiente con heparina (72 h) y anticoagulación oral por 3 meses. Hubo retorno completo del pulso, y sin secuelas. Un paciente presentó hemorragia mayor del 5% del volumen sanguíneo estimado, que precisó de hemotransfusión. La mortalidad fue nula con el procedimiento. Observamos complicaciones menores en 5 (17,2%) pacientes. El estudio Doppler de 24 h detectó aumento en la velocidad máxima de flujo en la aorta descendente (1,8 m/s) en 1 paciente de 9 meses, con 3,95 kg de peso y CAP tipo A. Cuatro pacientes, todos menores de 7 meses y con peso de 3,9-6,7 kg (CAP tipo A y E en 2 pacientes), mostraron estenosis leve en la rama pulmonar izquierda (gradiente Doppler de 16-22 mmHg). No detectamos ningún caso de pérdida temporal del pulso arterial.

El seguimiento varió en $17,3 \pm 10,6$ (intervalo, 0,5-36) meses. Todos los pacientes se encontraban asintomáticos. El ETT ulterior mostró tasas de oclusión total a las 24 h del 84,6% (22/26) y a los 3 meses del 96,1% (25/26). El éxito final de cierre del CAP se logró en 25 (86,2%) de los 29 pacientes.

De los 4 pacientes restantes, a 3 (10,3%) se envió a cirugía y a otro se implantó otro tipo de ocluidor (fig. 2). En el seguimiento a 3 años, no se observaron complicaciones tardías, como recanalización del CAP, hemolisis, endocarditis o migración del dispositivo.

DISCUSIÓN

El presente estudio nos muestra los resultados del cierre transcatóter del CAP, utilizando el dispositivo de Amplatzer en niños menores de 1 año, con una tasa de oclusión del 96% a 3 meses de seguimiento^{10-12,15-18}. Hay pocas comunicaciones sobre su utilización en niños menores de 1 año o con peso ≤ 10 kg^{11,16,19-21}. A pesar de los avances en el cierre percutáneo del CAP en los últimos años, el cierre de conductos de tamaño moderado a grande y en lactantes pequeños y de menor peso continúa siendo un dilema. Los *coils* de liberación controlada han mostrado su efectividad⁸ en conductos ≤ 2 mm y, por el contrario, en conductos de mayor diámetro, se ha observado una mayor incidencia de complicaciones (cortocircuito residual, necesidad de 2 o más ocluidores, embolización, etc.)^{22,23}. Las mejoras en el ocluidor de Amplatzer, tomando en cuenta el menor tamaño de los sistemas de liberación (5-7 Fr) y la forma cónica de la prótesis, facilitan su utilización en niños menores de 1 año, con bajo peso y prematuros, en conductos relativamente grandes^{19-21,24,25}. Estudios previos recomiendan no utilizar el ADO en pacientes con menos de 5 kg de peso, debido a las dificultades técnicas que se han observado^{11,17,20}. Sin embargo, estas dificultades técnicas llegan a observarse aún en lactantes con peso ≥ 5 kg²⁰. En el trabajo actual, 5 (17,2%) pacientes tenían menos de 5 kg de peso (3,8-4,1 kg). Varios autores^{16,19-21} concluyen que, en manos experimentadas, el cierre percutáneo del CAP en lactantes sintomáticos menores de 1 año, o con peso ≤ 10 kg, es un procedimiento muy seguro y efectivo. A pesar de esto, es difícil recomendar este dispositivo como el tratamiento de elección para este grupo de edad.

El fracaso del procedimiento ha sido bien documentado^{10,11}. Fischer et al²⁰ mencionan dificultades técnicas en 9 de 12 pacientes. En nuestra experiencia, observamos problemas técnicos relacionados con el procedimiento en 4 (13,8%) pacientes. En uno de nuestros pacientes, el conducto mostró origen, orientación y forma anormales. Con aortogramas en diferentes proyecciones, no logramos determinar adecuadamente las medidas del CAP y, finalmente, utilizando la mejor imagen, decidimos utilizar un ADO 10/8, tomando en cuenta su diámetro más estrecho (5,4 mm). El implante del ADO fue difícil y el aortograma de control evidenció cortocircuito residual significativo, por lo que se

decidió no implantar el dispositivo y enviarlo a cirugía. Un punto crítico del procedimiento y que se presenta con más frecuencia en los menores de 1 año²⁰ se produce cuando el dispositivo, conectado al cable de liberación, es avanzado de la curva del tracto de salida del ventrículo derecho hacia el tronco arterial pulmonar, debido a un ángulo más o menos recto que forman ambas, y que puede condicionar un angulamamiento de la vaina introductora, lo que impide la progresión adecuada del dispositivo. Esta dificultad se puede sortear utilizando una vaina de mayor tamaño o la técnica de lazo. Esto ocurrió en un paciente con un conducto de forma compleja, y a pesar de cambiar la vaina de liberación por una de mayor tamaño, no logramos progresar el dispositivo, y finalmente el paciente fue enviado a cirugía. Recientemente, el fabricante, en un intento para eliminar estos problemas técnicos, ha mejorado el cable de liberación, que ahora es más delgado y flexible. En un paciente hubo necesidad de retirar el primer ADO para implantar otro de mayor tamaño. En un último paciente, infravaloramos el tamaño del CAP, y el dispositivo fue retirado por no contar con otro de mayor tamaño u otro tipo, y fue derivado a cirugía.

La muerte es una complicación excepcional¹². Las complicaciones del cierre transcatóter del CAP utilizando el ADO son raras, y sólo se han mencionado complicaciones inmediatas^{11,12,21,26,27}. Se han descrito complicaciones relacionadas con el procedimiento en los diferentes grupos etarios, y son relativamente mayores en los pacientes menores de 1 año o con peso < 10 kg¹⁹⁻²¹. Faella et al¹² mencionan una frecuencia de complicaciones en niños de 1 año o menores del 8,2%, comparada con el 3,8% de los niños mayores. Butera et al²¹, en una serie de 18 niños sintomáticos menores de 3 años y cierre exitoso del CAP en todos, observan complicaciones menores en 3 pacientes menores de 1 año. Se puede pensar que las complicaciones observadas en nuestro estudio (27,5%) han sido excesivas, pero la mayoría fueron menores (17,2%). En nuestra experiencia, la mortalidad fue nula y la frecuencia de complicaciones mayores fue relativamente mayor (10,3%) que lo referido en la literatura, aunque debe tomarse en cuenta la edad de los pacientes. Las embolizaciones o mala posición del dispositivo son raras^{11,19,21,28}. Las fugas residuales de alta velocidad también son raras, por lo que la hemólisis mecánica es infrecuente²⁶. No se ha comunicado formación de trombos o desarrollo de endocarditis infecciosa, aunque se recomienda la administración de aspirina (5 mg/kg) y profilaxis antibiótica durante 6 meses¹⁶.

Las complicaciones menores relacionadas con el procedimiento son más frecuentes en los niños menores de 1 año^{11,19-21}. La obstrucción aórtica por protrusión del disco aórtico del dispositivo y

la obstrucción de la arteria pulmonar izquierda se detectan con mayor frecuencia en este grupo de pacientes^{19,20,27}. La obstrucción aórtica, en la mayoría de los pacientes, es clínicamente insignificante, y sólo detectada en estudio ecocardiográfico^{5,11,27-29}. El ecocardiograma Doppler en nuestro grupo, a las 24 h del procedimiento, mostró estenosis leve en la aorta descendente (gradiente Doppler de 13 mmHg) en 1 paciente con menos de 4 kg. Se considera que un peso relativamente bajo del paciente contribuye a la protrusión del disco aórtico del ocluidor, en el ángulo que forma la aorta descendente con el conducto arterioso^{16,19,20,29}. La obstrucción de la rama izquierda pulmonar también es rara^{16,21}. Cuatro pacientes, todos menores de 7 meses (peso, 3,9-6,7 kg) y con CAP \geq 4 mm, desarrollaron estenosis leve de la arteria pulmonar izquierda. A la fecha, se han realizado varias modificaciones al dispositivo Amplatzer^{30,31} para evitar el riesgo de protrusión del dispositivo hacia la aorta descendente o la arteria pulmonar izquierda, que cause alteración hemodinámica significativa. Thanopoulos et al³¹, al comparar las ventajas del nuevo ADO II con otros ocluidores de Amplatzer, refieren que su propiedad más importante son los discos de muy bajo perfil, que pueden adaptarse a los diferentes ángulos de inserción del CAP dentro de la aorta y la arteria pulmonar izquierda, minimizando el riesgo de obstrucción relacionada con el dispositivo. En un grupo de 25 pacientes³¹, refieren 2 casos (ambos de 2 meses y peso de 3,5 y 4 kg) con estenosis leve de la arteria pulmonar izquierda relacionada con el dispositivo. En concordancia con otros autores, consideramos que con el crecimiento gradual del paciente, las velocidades de flujo pueden disminuir en ambos sitios³². La utilización del Amplatzer en niños muy pequeños (con menos de 5 kg) y con conductos grandes (\geq 4 mm) conlleva el riesgo de protrusión, que condiciona obstrucción en la rama pulmonar izquierda o en la aorta descendente.

La efectividad del cierre transcatóter del CAP utilizando el ADO ha sido demostrada, tanto en forma inmediata como en el seguimiento^{11,12,15-21,24}. En el estudio actual, la implantación del ADO fue eficaz en el 89,6% de los pacientes. Las fugas residuales son frecuentes tras el implante del ADO; sin embargo, puede persistir un cortocircuito residual a las 24 h de seguimiento, pero con una alta tasa de cierre, de aproximadamente el 99% en el seguimiento a 1 año^{11,12,15,18,21}. Los resultados de nuestra serie muestran una tasa de oclusión del 84,6% a las 24 h y del 96,1% a los 3 meses de seguimiento. Se logró el éxito final del cierre del CAP con el ADO en el 86,2% de los pacientes. Esto confirma la seguridad del cierre percutáneo del CAP mediante el ADO, tanto en el seguimiento inmediato como a largo plazo en niños menores de 1 año¹⁹⁻²¹. Nuestros

resultados pueden mejorar con una mayor experiencia del hemodinamista. No se ha comunicado la reapertura tras el implante eficaz del ADO.

Coincidimos con lo señalado por otros autores¹⁸⁻²⁰ en que la implantación del Amplatzer puede ser una alternativa al uso de *coils*^{11,12,15-21,24} en CAP de menor tamaño (≤ 2 mm), si la anatomía del CAP es favorable y si el diámetro mínimo de éste permite el paso de la vaina de 5 Fr.

En nuestro trabajo, las complicaciones menores, como la obstrucción de la aorta descendente y la estenosis de la arteria pulmonar izquierda, posiblemente están relacionadas con un menor tamaño del vaso. Debemos poner especial atención durante la implantación del ADO y su seguimiento en este tipo de pacientes. Finalmente, son necesarios estudios con seguimiento a largo plazo para establecer cualquier limitación potencial relacionada con su utilización en niños menores de 1 año^{19-21,31}. Tenemos la impresión de que las dificultades relacionadas con el procedimiento pueden llevar a complicaciones más severas.

CONCLUSIONES

Desde su experiencia clínica inicial, el ADO ha demostrado ser efectivo y seguro en el cierre transcatheter del conducto arterioso persistente. La baja incidencia de complicaciones y cortocircuito residual hace que este dispositivo sea idóneo para el cierre del CAP de tamaño moderado o grande, y de uso electivo en los conductos pequeños. Estudios recientes¹⁹⁻²¹ han demostrado la seguridad de este dispositivo en pacientes menores de 1 año. Las mejoras en el diseño del Amplatzer estándar^{29,30}, posiblemente, disminuirán la frecuencia de complicaciones. Son necesarias series más grandes de pacientes menores de 1 año para documentar su seguridad, su eficacia y sus resultados a largo plazo y poder establecerlo como el tratamiento de primera elección en el cierre percutáneo del CAP en este grupo de edad.

BIBLIOGRAFÍA

1. Porstmann W, Wierny L, Warnke H. Der Verschluss des Ductus Arteriosus in persistens ohne Thorakotomie. *Thoraxchirurgie*. 1967;15:109-203.
2. Porstmann W, Wierny L, Warnke H, Gerstberger G, Romaniuk PA. Catheter closure of patent ductus arteriosus: Sixty-two cases treated without thoracotomy. *Radiol Clin North Am*. 1971;9:203-18.
3. Rashkind WJ, Cuaso CC. Transcatheter closure of a patent ductus arteriosus: successful use in a 3.5 kg infant. *Pediatr Cardiol*. 1979;1:3-7.
4. Lloyd TR, Fedderly R, Mendelshon AM, Sandhu SK, Beekman RH. Transcatheter occlusion of patent ductus arteriosus with Gianturco coils. *Circulation*. 1993;88:1412-20.
5. Podnar T, Masura J. Percutaneous closure of patent ductus arteriosus using special screwing detachable coils. *J Cath Cardiovasc Diagn*. 1997;41:386-91.
6. Grifka RG, Mullins CE, Gianturco C, Nihill MR, O'Laughlin MP, Slack MC, et al. New Gianturco-Grifka vascular occlusion device. Initial studies in a canine model. *Circulation*. 1995;91:1840-6.
7. Tometzki A, Redel DA, Wilson N. Total UK multicentre experience with a novel arterial occlusion device (Duct-Occlud). *Heart*. 1996;76:520-4.
8. Tometzki A, Arnold R, Peart I, Sreeram N, Abdulahmed J, Godman M, et al. Transcatheter occlusion of the patent ductus arteriosus with Cook detachable coils. *Heart*. 1996;76:531-5.
9. Uzun O, Veldtman GR, Dickinson DF, Parson JM, Blackburn ME, Gibbs JL. Haemolysis following implantation of ductus occlusion coils. *Heart*. 1999;81:160-1.
10. Masura J, Gavora P, Podnar T. Catheter closure of moderate to moderate- to large-sized patent ductus arteriosus using the new Amplatzer Duct Occluder: immediate and short term results. *J Am Coll Cardiol*. 1998;31:878-82.
11. Bilkis AA, Alwi M, Hasri S, Haifa AL, Geetha K, Rehman MA, et al. The Amplatzer duct occluder: experience in 209 patients. *J Am Coll Cardiol*. 2001;37:258-61.
12. Faella H, Hijazi ZM. Closure of the patent ductus arteriosus with amplatzer PDA device: immediate results of the international clinical trial. *J Cath Cardiovasc Intern*. 2000;51:50-4.
13. Ramos-Galvan R. The significance and use of somatometric reference values of weight and height in pediatric and epidemiologic practice. *Bol Med Hosp Infant Mex*. 1992;49:321-34.
14. Krichenko A, Benson LN, Burrows P, Mões CAF, Mc Laughlin P, Freedom RM. Angiographic classification of the isolated, persistently patent ductus arteriosus and implications for percutaneous catheter occlusion. *Am J Cardiol*. 1989;63:877-80.
15. Thanopoulos BD, Hakim FA, Hiari A, Goussos Y, Basta E, Zarayelyam A, et al. Further experience with transcatheter closure of de patent ductus arteriosus using the Amplatzer Duct occluder. *J Am Coll Cardiol*. 2000;35:1016-21.
16. Masura J, Tittel P, Gavora P, Podnar T. Long-term outcome of transcatheter patent ductus arteriosus closure using Amplatzer duct occluders. *Am Heart J*. 2006;151:755.e7-e10.
17. Fernández A, Del Cerro MJ, Rubio D, Castro MC, Moreno F. Cierre percutáneo del ductus arterioso persistente con dispositivo de Amplatzer: resultado inmediato y seguimiento a medio plazo. *Rev Esp Cardiol*. 2002;55:1057-62.
18. Sandhu SK, King TD, Troutman WB, Hixon RL, Kiel EA, Burgeois KV. Transcatheter closure of patent ductus arteriosus with de Amplatzer duct occluder: short-term follow-up. *J Invas Cardiol*. 2001;13:298-302.
19. Al-Ata J, Arfi A, Hussain A, Kouatli A, Jalal O. The efficacy and safety of the Amplatzer ductal occluder in young children and infants. *Cardiol Young*. 2005;15:279-85.
20. Fischer G, Stich J, Grabitz R, Kramer HH. Transcatheter closure of persistent ductus arteriosus in infants using the Amplatzer duct occluder. *Heart*. 2001;86:444.
21. Butera G, De Rosa G, Chessa M, Piazza L, Delogu A, Frgiola A, et al. Transcatheter closure of persistent ductus arteriosus with the Amplatzer duct occluder in very young symptomatic children. *Heart*. 2004;90:1467-70.
22. Hijazi ZM, Geggel RL. Transcatheter closure of large patent ductus arteriosus ($>$ or $=4$ mm) with multiple Gianturco coils: immediate and mid-term results. *Heart*. 1996;76:536-40.
23. Galal O, Bulbul Z, Kakadekar A, Elelaah A, De Mor M, El-Oufi S, et al. Comparison between the safety profile and clinical results of cook detachable and Gianturco coils for transcatheter closure of the patent ductus arteriosus in 272 patients. *J Interv Cardiol*. 2001;14:169-78.
24. Wang JK, Wu MH, Hwang JJ, Chiang FT, Lin MT, Lue HC. Transcatheter closure of moderate to large PDA with Amplatzer duct occluder. *Catheter Cardiovasc Interv*. 2007;69:572-8.

25. Roberts P, Adwani S, Archer N, Wilson N. Catheter closure of the arterial duct in preterm infants. *Arch Dis Child Fetal Neo.* 2007;92:F248-50.
26. Godart F, Rodés J, Rey C. Severe haemolysis after transcatheter closure of a patent arterial duct with the new Amplatzer duct occluder. *Cardiol Young.* 2000;10:265-7.
27. Duke C, Chan KC. Aortic obstruction caused by device occlusion of patent arterial duct. *Heart.* 1999;82:109-11.
28. Pass RH, Hijazi Z, Hsu DT, Lewis V, Hellenbrand WE. Multicenter USA Amplatzer patent ductus arteriosus occlusion device trial. Initial and one-year results. *J Am Coll Cardiol.* 2004;44:513-9.
29. Thanopoulos B, Hakim F, Hiari A, Tsaousis G, Paphitis C, Hijazi Z. Patent ductus arteriosus equipment and technique. Amplatzer duct occluder: intermediate-term follow-up and technical considerations. *J Interv Cardiol.* 2001;14:247-54.
30. Masura J, Gavora P, Podnar T. Transcatheter occlusion of patent ductus arteriosus using a new angled Amplatzer Duct occluder: initial clinical experience. *Catheter Cardiovasc Interv.* 2003;58:261-7.
31. Thanopoulos B, Eleftherakis N, Tzannos K, Stefanadis C. Transcatheter closure of the patent ductus arteriosus using the new Amplatzer duct occluder: Initial clinical applications in children. *Am Heart J.* 2008;156:917.e1-e6.
32. Carey L, Vermillon R, Shim D, Lloyd T, Beekman R, Ludomirsky A. Pulmonary artery size and flow disturbances after patent ductus arteriosus occlusion. *Am J Cardiol.* 1996;78:1307-10.