

Positivo en dopaje por exceso de beta-HCG secundario a seminoma testicular: a propósito de un caso

CARLES PEDRET CARBALLIDO^{a,b,c} Y JOAN VILASECA PUJOL^{d,e,f,g}

^a Unitat de Medicina Esportiva. Consorci Sanitari del Garraf. Barcelona. España.

^b Club Basquet Tarragona. Tarragona. España.

^c Club Basquet Valls (LF2). Valls. Tarragona. España.

^d Escola de Medicina de l'Esport. Universitat de Barcelona. Barcelona. España.

^e Servei Mèdic UDA Gramenet. Santa Coloma de Gramenet. Barcelona. España.

^f Mutua ASEPEYO. Barcelona. España.

^g Centre Rehabilitació Gramenet. Santa Coloma de Gramenet. Barcelona. España.

RESUMEN: Paciente diagnosticado de seminoma testicular del que el primer diagnóstico de sospecha fue un aumento de la beta-HCG que se mostraba en un control anti-doping rutinario realizado durante un partido de liga. La ecografía testicular y la determinación de marcadores tumorales en la analítica sanguínea confirmaron el diagnóstico. El tratamiento definitivo se realizó 15 días después de la primera visita mediante orquiectomía.

ABSTRACT: Is presented a case of a patient who is diagnosed of a testicular seminoma in which the first sign was an increase in beta-HCG which was showed in a routine anti-doping control carried out during a league match. Testicular ultrasonography and determination of tumor markers in blood analysis confirmed the diagnosis. The definitive treatment was performed 15 days after the first visit by orchiectomy.

INTRODUCCIÓN

Los tumores malignos testiculares más comúnmente diagnosticados son los seminomas¹. Su incidencia máxima se da en población joven (entre 20 y 35 años) y son más frecuentes en la raza blanca y tras patologías como la criptorquidia y/o procesos inflamatorios testiculares. Al contrario de lo que habitualmente se cree, su incidencia no está directamente relacionada con un traumatismo ni con una torsión testicular²⁻⁴.

La forma de presentación más frecuente es por la presencia de una masa escrotal que puede o no ser dolorosa y por una sensación de pesadez gonadal³. En los estadios iniciales no suele manifestar ningún tipo de sintomatología pero pueden detectarse, como en el caso presentado en este trabajo, marcadores tumorales alterados⁵.

Ante la presencia de una masa testicular a nivel escrotal sensible al tacto o dolorosa siempre hay que considerar la posibilidad de que se trate de un tumor testicular. La primera exploración que debe realizarse es la ecografía testicular, que muestra una masa uniforme hipoeoica y de bordes bien delimitados en los primeros estadios. A medida que el tumor crece va perdiendo su homogeneidad y la correcta delimitación de sus bordes⁴.

El diagnóstico y el tratamiento precoz son básicos para su tratamiento, y especialmente para su pronóstico a largo plazo. Es en este punto donde adquieren gran importancia los marcadores tumorales como la gonadotropina coriónica humana (HCG)^{6,7}.

CASO CLÍNICO

Deportista varón futbolista profesional de 35 años de edad sin antecedentes patológicos de interés que tras un partido

Recibido el 23 de abril de 2009 / Aceptado el 4 de mayo de 2009.

Correspondencia: Carles Pedret (drpedret@gmail.com).

de liga es reclamado para la realización rutinaria de un control anti-doping.

Dos meses después del control llega a las oficinas del club el resultado, que se informa como positivo por un aumento en la concentración de gonadotropina coriónica humana (beta-HCG). En una reunión con el jugador éste niega cualquier tipo de práctica ilícita mediante fármacos exógenos, motivo por el cual se sospecha una alteración hormonal endógena (cabe recordar, como se ha comentado anteriormente, que la beta-HCG es también un marcador tumoral de neoplasias testiculares).

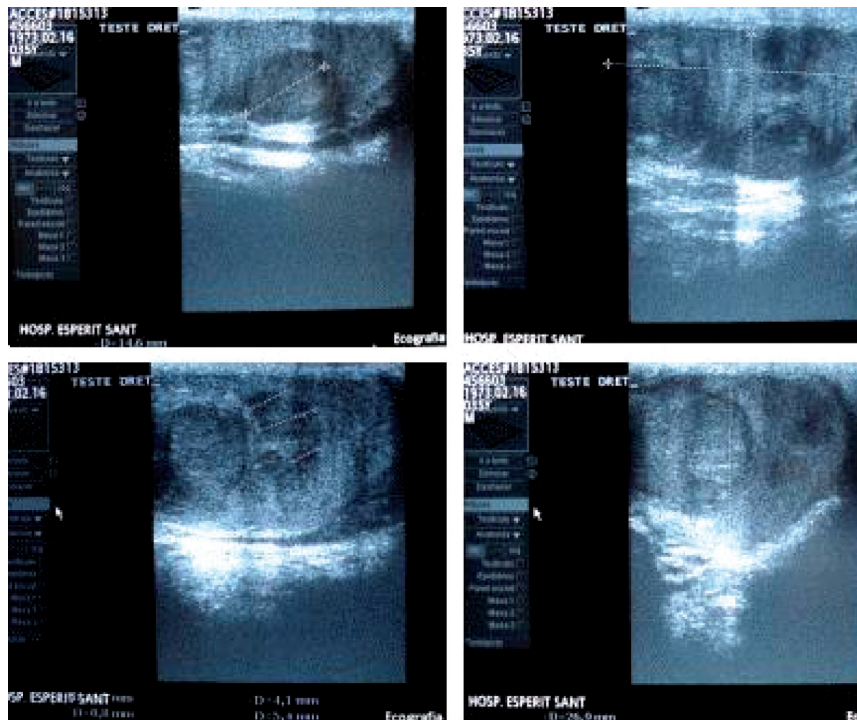
En la primera exploración clínica se detecta la presencia de un nódulo en el testículo derecho pétéreo al tacto. El día siguiente se realizó una analítica sanguínea con determinación de marcadores tumorales, una ecografía testicular, una ecografía abdominal y una tomografía computarizada (TC) toracoabdominal.

La analítica de sangre mostraba un hemograma, una bioquímica y una coagulación sin alteraciones. En cuanto a los marcadores tumorales, la beta-HCG era de 35 mUI/ml (el valor normal en varones y en mujeres no embarazadas debe ser menor de 5 mUI/ml), la alfa-fetoproteína era de 1,6 mUI/ml (el valor normal en varones y en mujeres no embarazadas es de entre 0 y 5 mUI/ml) y la LDH era de 209 (los valores normales en un varón adulto se sitúan entre los 100 y los 200 mUI/ml).

La ecografía testicular (fig. 1) se informaba como tumor testicular derecho heterogéneo con la presencia de al menos 12 nódulos de diferentes ecogenicidades y tamaños, el mayor de los cuales era de 16 mm con un patrón de vascularización predominante perinodular, mientras que la ecografía abdominal y la TC toracoabdominal no presentaban alteraciones significativas.

Figura 1

Tumor testicular derecho heterogéneo con la presencia de al menos 12 nódulos de diferentes ecogenicidades y tamaños. El mayor de ellos era de 16 mm, con un patrón de vascularización predominante perinodular.



Quince días después de la primera visita se realiza intervención quirúrgica consistente en orquiectomía derecha y colocación de prótesis testicular sin incidencias. El informe de anatomía patológica da como resultado un seminoma testicular puro de 2,5 cm en su eje máximo sin evidencias de neoplasias germinales de otro tipo. No se observaba neoplasia en el cordón espermático ni infiltración vascular de aquélla. Los márgenes de resección quirúrgicos se encontraban libres, por lo que se consideró que no era necesario administrar quimioterapia profiláctica.

Se incorpora de nuevo a los entrenamientos un mes y medio después de la primera visita médica, y en el momento actual se encuentra asintomático y realiza su actividad deportiva con total normalidad. Sigue controles cada

4 meses mediante analítica de sangre, radiología simple de tórax y TC abdominal. Fue absuelto del positivo por dopaje debido a que el aumento de la concentración sanguínea de beta-HCG era secundario al seminoma testicular que padecía.

DISCUSIÓN

La HCG es una glucoproteína dimérica formada habitualmente por la placenta humana durante el embarazo que se compone de una subunidad alfa y una beta^{8,9}. Puede ser secretada también por diversas patologías trofoblásticas placentales (mola hidatiforme, coriocarcinoma), gonadales (tumores testiculares, ováricos o extragonadales) o incluso por tumores ectópicos no trofoblásticos secretadores de HCG¹⁰.

En los últimos años la HCG se ha añadido a la lista de sustancias prohibidas por la World Anti-Doping Agency (WADA), el organismo responsable de la regulación del dopaje en el deporte. Ello se debe a que origina un aumento significativo y mantenido de la producción endógena de testosterona y estimula su secreción por las células de Leydig y de sus concentraciones sanguíneas^{11,12}. Las concentraciones basales de testosterona se encuentran alrededor de los 20 nmol/l y pueden llegar a aumentar por efecto de la HCG hasta los 30-40 nmol/l, generando un más que posible aumento de masa y de fuerza muscular^{11,13}.

Handelsman¹⁴ señalaba en 2002 que la única indicación clínica legítima es en el caso de una pubertad retrasada y/o en varones con déficit de HCG para reponer la producción endógena de testosterona y recuperar sus concentraciones en sangre.

En cuanto a la patología, la presencia de beta-HCG en sangre u orina se utiliza para la detección precoz de embarazo y –como en el caso presentado– como marcador de tumores germinales testiculares o, más extrañamente, de tumores de origen extratesticular o ectópicos productores de HCG.

Las pruebas realizadas para la detección de dopaje pueden dar accidental-

mente con el diagnóstico de sospecha de este tipo de patologías en estadios muy precoces, como se ha demostrado en este caso clínico⁵.

AGRADECIMIENTOS

Damos las gracias al Dr. Jordi Ribas Fernández (Escuela de Medicina del Deporte de la Universidad de Barcelona), al Dr. Jose Luis Sánchez Iglesias (Servei de Ginecologia i Obstetrícia, Hospital Esperit Sant), a la Dra. M.^a José Ribal Caparrós (Servei d'Urologia, Hospital Clínic de Barcelona) y al Centre Rehabilitació Gramenet.

Bibliografía

- De Vita V, Hellman S, Rosenberg S. Cancer, principles and practice of oncology. 6th edition. Med Pub Lippincot Raven; 2003. p. 1399-401.
- Draghi F, Campani R, Calliada F. Color Doppler ultrasonography of the scrotum. Radiol Med. 1995;90:360-6.
- Classen J, Schmidberger H, Meisner C, et al. German Testicular Cancer Study Group (GTCSG). Para-aortic irradiation for stage I testicular seminoma: results of a prospective study in 675 patients. A trial of the German Testicular Cancer Study Group (GTCSG). Br J Cancer. 2004;90:2305-11.
- Lawton AJ, Mead GM. Staging and prognostic factors in testicular cancer. Semin Surg Oncol. 1999;17:223-9.
- Handelsman D. Clinical review: the rationale for banning human chorionic gonadotropin and estrogen blockers in sport. J Clin Endocrinol Metab. 2005;91:1646-53.
- Wu SJ, Feng J, Cheng Y, Shi WG. Color Doppler in differential diagnosis of scrotal mass. Zhonghua Nan Ke Xue. 2006;12:927-9.
- Balletti A, Alessi A, Danesino G. Scrotal pain as the first clinical manifestation of testicular seminoma: A case report. J Ultrasound. 2008;11;118-20.
- Fiddes JC, Talmadge K. Structure, expression, and evolution of the genes for the human glycoprotein hormones. Recent Prog Horm Res. 1984;40:43-78.
- Pierce JG, Parsons TF. Glycoprotein hormones: structure and function. Annu Rev Biochem. 1981;50:465-95.
- Stenman UH, Alfthan H, Hotakainen K. Human chorionic gonadotropin in cancer. Clin Biochem. 2004;37:549-61.
- Padron RS, Wischusen J, Hudson B, Burger HG, de Kretser DM. Prolonged biphasic response of plasma testosterone to single intramuscular injections of human chorionic gonadotropin. J Clin Endocrinol Metab. 1980;50:1100-4.
- Ulloa-Aguirre A, Mendez JP, Diaz-Sanchez V, Altamirano A, Perez-Palacios G. Self-priming effect of luteinizing hormone-human chorionic gonadotropin (hCG) upon the biphasic testicular response to exogenous hCG I Serum testosterone profile. J Clin Endocrinol Metab. 1985;61:926-32.
- Trinchard-Lugan I, Khan A, Porchet HC, Munafa A. Pharmacokinetics and pharmacodynamics of recombinant human chorionic gonadotrophin in healthy male and female volunteers. Reprod Biomed Online. 2002;4:106-15.
- Liu PY, Gebiski VJ, Turner L, Conway AJ, Wishart SM, Handelsman DJ. Predicting pregnancy and spermatogenesis by survival analysis during gonadotropin treatment of gonadotropin deficient infertile men. Hum Reprod. 2002;17:625-33.