

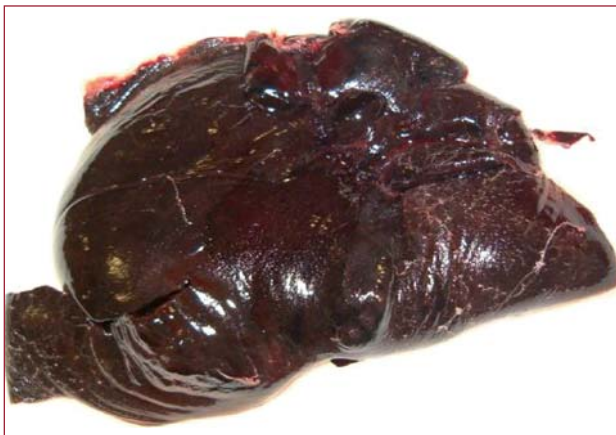

Fig. 1.

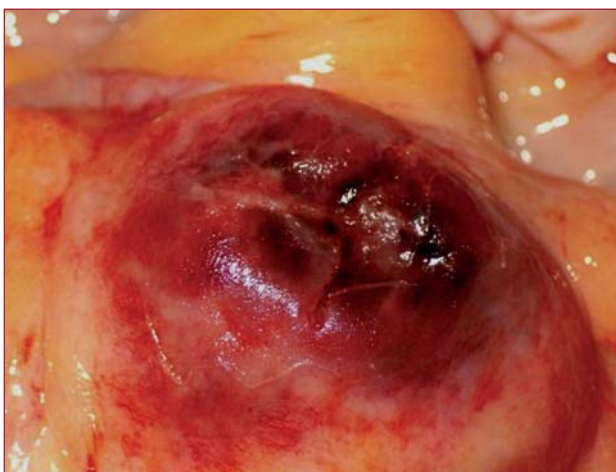


Fig. 3.

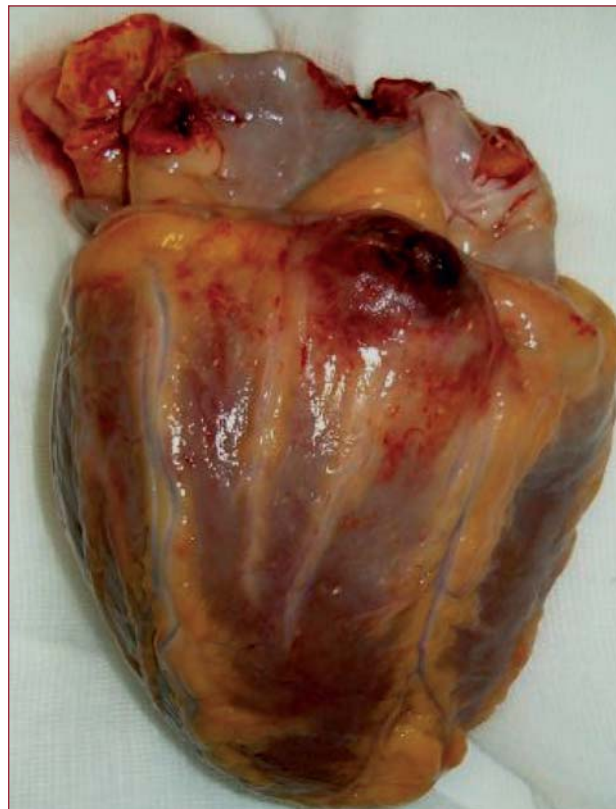

Fig. 2.

Endocarditis infecciosa y muerte súbita

Varón de 29 años de edad que ingresa por cefalea, confusión y fiebre de hasta 40,3 °C, de 3 días de evolución. Entre sus antecedentes patológicos destacaban ser fumador de tabaco y cannabis y adicto a drogas de consumo vía parenteral (heroína y cocaína), y una hepatopatía crónica por virus de la hepatitis C. A la exploración física resaltaban somnolencia y desorientación, y el resto del examen era anodino. En la analítica, una elevación de las transaminasas y leucocitosis de 32×10^9 con neutrofilia. El ECG, la tomografía computarizada craneal y la radiografía de tórax fueron normales, pero la punción lumbar mostró un líquido cefalorraquídeo inflamatorio agudo. El diagnóstico inicial fue de encefalitis herpética, pero al aislar *Staphylococcus aureus* en dos hemocultivos, se realizó un ecocardiograma transtorácico, que fue normal. Sin embargo, el ecocardiograma transesofágico evidenció una endocarditis mitral: había una vegetación móvil de 3×3 mm de diámetro, anclada en la base de la superficie auri-

cular del velo mitral posterior, que estaba perforado y ocasionaba regurgitación mitral ligera.

El paciente persistió estable y afebril en tratamiento antibiótico esperando la cirugía valvular hasta que, de forma súbita, presentó disociación electromecánica y murió.

La autopsia demostró taponamiento cardiaco por hemopericardio (fig. 1) y una endocarditis del velo mitral posterior, perforado, complicada con absceso del miocardio perivalvular fistulizado a cavidad pericárdica (figs. 2 y 3 [detalle]); también había una hepatopatía crónica inactiva.

La muerte súbita por hemopericardio masivo y taponamiento cardiaco secundarios a un absceso miocárdico fistulizado es una complicación extremadamente infrecuente pero fatal en la endocarditis infecciosa.

Delicia I. Gentile-Lorente^a y Lluís Pons-Ferré^b

^aServicio de Cardiología. Hospital de Tortosa Verge de la Cinta. IISPV. Tarragona. España.

^bServicio de Anatomía Patológica. Hospital de Tortosa Verge de la Cinta. IISPV. Tarragona. España.