

Comunicación breve

Tratamiento percutáneo de las bioprótesis aórticas disfuncionantes con la prótesis CoreValve®

José M. Hernández-García^a, Antonio J. Muñoz-García^{a,*}, Juan H. Alonso-Briales^a, Manuel F. Jiménez-Navarro^a, Antonio J. Domínguez-Franco^a, Isabel Rodríguez-Bailón^a, Eduardo Olalla-Mercadé^b y Eduardo de Teresa-Galván^a

^aServicio de Cardiología, Hospital Universitario Virgen de la Victoria, Málaga, España

^bServicio de Cirugía Cardíaca, Hospital Universitario Virgen de la Victoria, Málaga, España

INFORMACIÓN DEL ARTÍCULO

Historia del artículo:

Recibido el 27 de enero de 2010

Aceptado el 9 de marzo de 2010

On-line el 17 de diciembre de 2010

Palabras clave:

Prótesis valvular

Cateterismo cardíaco

Keywords:

Valve prosthesis

Cardiac catheterization

RESUMEN

El implante valvular aórtico percutáneo ha surgido recientemente como alternativa terapéutica para pacientes con estenosis aórtica severa sintomática y alto riesgo quirúrgico. Se presenta la experiencia inicial en el tratamiento de la disfunción de la bioprótesis aórtica mediante el implante percutáneo de prótesis aórtica CoreValve en 4 pacientes, tanto con estenosis como con insuficiencia aórtica, y se analiza los resultados hospitalarios y a medio plazo. El procedimiento se realizó con anestesia local y guiado por angiografía. Se implantaron con éxito en todos los casos, si bien uno precisó una segunda prótesis por posicionamiento alto de la primera. No hubo complicaciones mayores. Tras un seguimiento medio de $7 \pm 4,7$ meses, todos los pacientes se encuentran asintomáticos.

© 2010 Sociedad Española de Cardiología. Publicado por Elsevier España, S.L. Todos los derechos reservados.

Percutaneous Treatment of a Dysfunctional Aortic Bioprosthesis With the CoreValve® Prosthesis

ABSTRACT

Recently, percutaneous aortic valve replacement has emerged as a therapeutic option for patients with severe symptomatic aortic stenosis and a high surgical risk. We report our initial experience in four patients with percutaneous implantation of a CoreValve aortic prosthesis to treat aortic bioprosthesis dysfunction involving aortic stenosis or regurgitation. In-hospital and medium-term outcomes were analyzed. The procedure was performed under local anesthesia and guided by angiography. The prosthesis was implanted successfully in all patients, although a second prosthesis was required in one case because the first was positioned too high. There were no major complications. After a mean follow-up of 7 months (SD, 4.7), all patients remained asymptomatic.

Full English text available from: www.revespcardiologia.org

© 2010 Sociedad Española de Cardiología. Published by Elsevier España, S.L. All rights reserved.

INTRODUCCIÓN

La incidencia de estenosis valvular aórtica en el mundo crece actualmente de forma exponencial secundaria al aumento de la esperanza de vida^{1,2}. La sustitución valvular aórtica es el tratamiento estándar y las prótesis biológicas han sido las de elección en pacientes de edad avanzada o con comorbilidad³. Estas prótesis biológicas cardíacas presentan una corta vida media, que puede disminuir por diferentes procesos degenerativos⁴, y la reintervención supone un riesgo muy elevado en este grupo de pacientes⁵.

El reemplazo valvular aórtico percutáneo se plantea como alternativa en el tratamiento de la estenosis valvular aórtica severa sintomática con alto riesgo quirúrgico⁶⁻¹⁰. La disfunción de una bioprótesis aórtica puede considerarse un subgrupo de pacientes

en alto riesgo. Presentamos la experiencia inicial en el tratamiento de la disfunción de la bioprótesis aórtica, tanto por estenosis como por insuficiencia, mediante el implante percutáneo de la prótesis valvular aórtica CoreValve.

MÉTODOS

En 2008 se inició en nuestro centro un programa de evaluación e implante percutáneo con la prótesis aórtica CoreValve para pacientes con alto riesgo quirúrgico o edad avanzada (> 80 años) que rechazaban la cirugía de sustitución valvular. En la selección de los pacientes se han seguido las recomendaciones de las diferentes sociedades científicas¹¹, además de cumplir los criterios anatómicos necesarios para el implante percutáneo⁶.

En el periodo comprendido entre abril de 2008 y noviembre de 2009, 69 pacientes fueron tratados consecutivamente con la prótesis aórtica percutánea CoreValve por valvulopatía aórtica severa sintomática con alto riesgo quirúrgico. Cuatro pacientes

* Autor para correspondencia: Servicio de Cardiología. Hospital Universitario Virgen de la Victoria. Campus de Teatinos, s/n. 29010 Málaga. España.

Correo electrónico: ajmunozgarcia@secardiologia.es (A.J. Muñoz-García).

presentaban una bioprótesis aórtica disfuncionante: 2 con insuficiencia aórtica severa y 2 con estenosis aórtica.

Los pacientes fueron evaluados clínicamente, y se estimó su riesgo quirúrgico mediante el EuroSCORE logístico. Se realizó ecocardiograma, coronariografía, aortografía de la raíz aórtica y angiografía del eje iliofemoral.

Para diámetros de la bioprótesis quirúrgicas ≥ 23 mm, se seleccionó la prótesis CoreValve grande, y para diámetros < 23 mm, la pequeña.

Descripción del dispositivo y procedimiento

La prótesis aórtica CoreValve es una prótesis biológica trivalva, de pericardio porcino, montada y suturada sobre una estructura autoexpandible de nitinol. Existen dos tamaños de válvulas: pequeña, que mide 26 mm en la porción insertada en el anillo nativo, y grande, que mide 29 mm. La longitud de la prótesis es de 50 mm.

Procedimiento

Los procedimientos se realizaron con anestesia local y sedación superficial. En los 4 casos el acceso fue la arteria femoral, con introductor de 18 Fr. La punción femoral se cerró con el dispositivo percutáneo Prostar XL[®]. La liberación de la prótesis aórtica se realizó con controles angiográficos. En el caso de disfunción de la bioprótesis con insuficiencia aórtica, no se realizó valvuloplastia previa al implante de la prótesis. No hubo dificultades en el avance de la prótesis CoreValve a través de la bioprótesis quirúrgica. Se realizó control ecocardiográfico a las 72 h.

Se consideró éxito del procedimiento el implante correcto con la prótesis normofuncionante en ausencia de mortalidad hospitalaria.

RESULTADOS

La media de edad de los pacientes con la bioprótesis disfuncionante fue $77,2 \pm 13,5$ (60-89) años y el EuroSCORE logístico, $33,7\% \pm 24,6\%$ (7,14%-63,9%). En la tabla 1 se resumen las características basales. Los 2 pacientes con disfunción protésica por estenosis severa eran portadores de bioprótesis Carpentier-Edwards de 19 y 27 mm. La bioprótesis aórtica de los pacientes con insuficiencia aórtica eran sin soporte y con anillo radiotransparente: Intac 23 mm (Medtronic) y Mosaic 21 mm (Medtronic).

Tabla 1
Características basales de los pacientes con prótesis biológica degenerada*

	1	2	3	4
Edad (años)	60	87	73	89
Sexo	Varón	Mujer	Mujer	Mujer
EuroSCORE log (%)	7,14	41,92	22,1	63,9
Enfermedad coronaria	Sí	Sí	Sí	Sí
Disnea, clase funcional NYHA	IV	IV	IV	IV
Fracción de eyección (%)	66	68	57	75
Bioprótesis	C-E 27 mm	C-E 19 mm	Intac 23 mm	Mosaic 21
Grado de calcificación	Leve	Moderada	Moderada	Leve
Duración de la bioprótesis (años)	3	11	14	9
Disfunción	Estenosis	Estenosis	Insuficiencia	Insuficiencia
Comorbilidad	Cirrosis hepática		Artritis reumatoide	

C-E: Carpentier-Edwards; NYHA: New York Heart Association.

*El paciente 1 presentaba como comorbilidad una cirrosis hepática complicada con hipertensión portal. La paciente 3, como comorbilidad tenía una artritis reumatoide, con deformación del tórax.

El implante de la prótesis aórtica CoreValve se realizó con éxito en los 4 pacientes. En 2 casos fueron prótesis pequeñas y 2, prótesis grandes. El tiempo medio del procedimiento fue $117 \pm 11,5$ min y el de liberación de la prótesis aórtica, $7,7 \pm 2,8$ min.

La liberación de la prótesis aórtica CoreValve fue más fácil en los casos con anillo radiopaco, por visualizarse con radioscopia el anillo de la bioprótesis (fig. 1), a diferencia de la bioprótesis sin soporte (fig. 2). Tras el implante de la prótesis aórtica CoreValve, se obtuvo mejoría hemodinámica y desapareció el gradiente aórtico. En un caso hubo que implantar una segunda prótesis en el mismo procedimiento, porque la primera prótesis quedó en posición supraanular que condicionaba insuficiencia aórtica severa (fig. 3). El grado de regurgitación aórtica tras el procedimiento fue trivial en 2 pacientes y leve en los otros 2. No hubo ninguna complicación cardiovascular ni cerebrovascular.

El gradiente aórtico máximo y medio ecocardiográfico disminuyó de $66,7 \pm 25,7$ a $24 \pm 7,4$ mmHg y de $44 \pm 22,7$ a $14,7 \pm 5,6$ mmHg, respectivamente.

Un paciente precisó de marcapasos a los 4 días del procedimiento por bloqueo auriculoventricular paroxístico al tercer día.

La estancia hospitalaria fue de $5,2 \pm 0,9$ días (4-6). Al alta, la NT-proBNP disminuyó de 5.308 a 3.418 pg/ml, y los pacientes presentaron mejoría clínica, pasando de un grado funcional IV a I-II de la New York Heart Association.

Tras un seguimiento medio de $7 \pm 4,7$ meses (4-14), todos los pacientes permanecen asintomáticos.

DISCUSIÓN

El implante percutáneo de la prótesis aórtica CoreValve supone una nueva oferta en el tratamiento de la estenosis aórtica severa con alto riesgo quirúrgico⁶⁻¹⁰. Sin embargo, tras la curva inicial de aprendizaje y observar los excelentes resultados tanto periprocedimiento como a medio plazo, se han extendido a otras indicaciones que inicialmente no se consideraba. Una de ellas es la disfunción de una bioprótesis aórtica, fundamentalmente por insuficiencia aórtica, siguiendo el concepto de una válvula sobre otra válvula¹².

Las prótesis biológicas cardíacas tiene una corta vida media a pesar de la gran mejora experimentada con las nuevas generaciones de prótesis. Así, el porcentaje de pacientes libres de reemplazo valvular aórtico con la primera generación de prótesis Carpentier-Edwards (implantadas a finales de los años setenta) a los 15 años es del 58%⁴, mientras que para la segunda generación (implantadas en los años ochenta y noventa) es del 83%¹³. Las reintervenciones

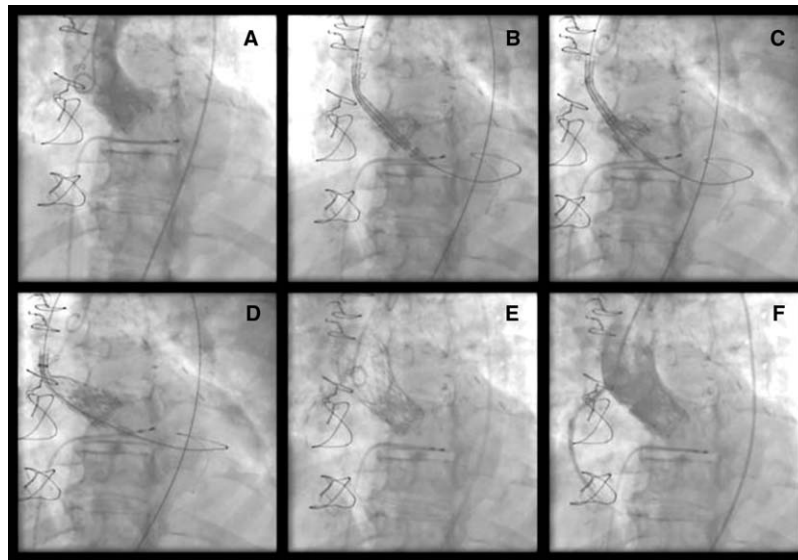


Figura 1. A: prótesis biológica Carpentier-Edwards disfuncionante por estenosis severa. B-D: diferentes momentos de la liberación de la prótesis CoreValve. E-F: resultado angiográfico tras el implante.

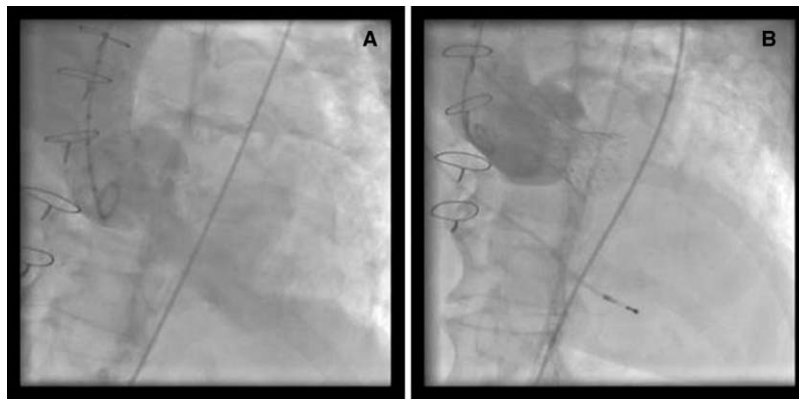


Figura 2. Bioprótesis aórtica sin soporte disfuncionante. A: insuficiencia aórtica severa. B: resultado angiográfico tras el implante.

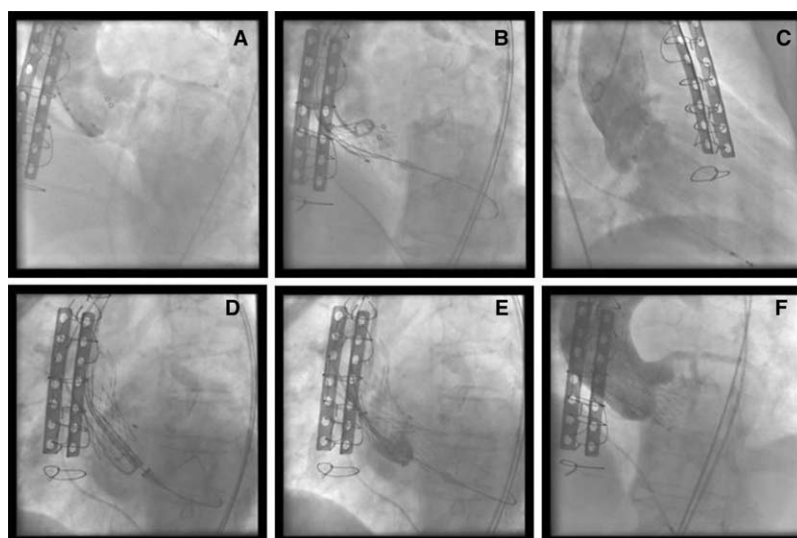


Figura 3. Prótesis biológica degenerada. A: insuficiencia aórtica severa. B: liberación de la prótesis. C: insuficiencia aórtica severa tras implante alto de la prótesis. D-E: implante de una segunda prótesis CoreValve. F: resultado angiográfico.

suponen un riesgo muy elevado en este grupo de pacientes, teniendo en cuenta que gran parte ellos son octogenarios. En la serie de Langanay et al¹⁴, que analizan la cirugía valvular aórtica en octogenarios, el principal factor predictor de mortalidad fue la reoperación. Por ello, un acercamiento terapéutico de menor riesgo puede ofrecer ventajas indudables a un mayor número de pacientes.

Otro aspecto importante es la edad a la que se implanta una bioprótesis frente a una prótesis mecánica. Es una controversia en la que se enfrentan el riesgo de la reoperación y el riesgo de la anticoagulación crónica. En un estudio reciente, la supervivencia libre de eventos sería mejor para las bioprótesis a partir de la edad de sesenta años¹⁵. Si a esto añadimos que en el futuro podremos ofrecer el implante percutáneo a pacientes en alto riesgo en vez de la reoperación, la utilización de prótesis mecánicas y la consecuente anticoagulación podrían quedar reservadas para pacientes más jóvenes.

Con el implante de una prótesis percutánea en estos casos, cabría esperar una incidencia de fenómenos adversos (fugas paravalvulares o embolias cerebrales) menor que en el tratamiento de una válvula aórtica nativa calcificada. En nuestros pacientes no tuvimos ninguna complicación en este sentido, aunque habrá que esperar a series más amplias para confirmarlo.

En conclusión, los resultados obtenidos con el implante percutáneo de la prótesis aórtica CoreValve indican que este tratamiento es factible y conlleva una mejoría hemodinámica y clínica para los pacientes con disfunción de una bioprótesis aórtica.

CONFLICTO DE INTERESES

Los autores declaran no tener ningún conflicto de intereses.

BIBLIOGRAFÍA

1. Iung B, Baron G, Butchart EG, Delahaye F, Gohlke-Bärwolf C, Levang OW, et al. A prospective survey of patients with valvular heart disease in Europe: The Euro Heart Survey on Valvular Heart Disease. *Eur Heart J*. 2003;24:1231-43.
2. NKomo VT, Gardin JM, Skelton TN, Gottdiener JS, Scott CG, Enríquez-Sarano M. Burden of valvular heart diseases: a population based study. *Lancet*. 2006;368:1005-11.
3. Cohn LH. Use of heart valves in older patients. *Circulation*. 2005;111:2152-3.
4. Jamieson WR, Munro I, Miyagishima RT, Allen P, Burr LH, Tyers FO. Carpentier-Edwards standar porcine bioprosthesis: Clinical performance to seventeen years. *Ann Thorac Surg*. 1995;60:999-1007.
5. Pansini S, Ottino G, Forsennati PG, Serpieri G, Zattera G, Casabona R, et al. Reoperations on heart valve protheses: an analysis of operative risks and late results. *Ann Thorac Surg*. 1990;50:590-6.
6. Grube E, Buellesfeld L, Mueller R, Sauren B, Zickmann B, Nair D, et al. Progress and current status of percutaneous aortic valve replacement: results of three device generations of the CoreValve revalving system. *Circ Cardiovasc Intervent*. 2008;1:167-75.
7. Webb JG, Altwegg L, Boone RH, Cheung A, Ye J, Lichenstein S, et al. Transcatheter aortic valve implantation. Impact on clinical and valve related outcomes. *Circulation*. 2009;119:3009-16.
8. Avanzas P, Muñoz-García AJ, Segura J, Pan M, Alonso-Briales JH, Lozano I, et al. Implante percutáneo de la prótesis valvular aórtica autoexpandible CoreValve en pacientes con estenosis aórtica severa: experiencia inicial en España. *Rev Esp Cardiol*. 2010;63:141-8.
9. García E, Pinto AG, Sarnago Cebada F, Pello AM, Paz M, García-Hernández MA, et al. Implantación percutánea de prótesis valvular aórtica: experiencia inicial en España. *Rev Esp Cardiol*. 2008;61:1210-4.
10. Moreno R, Calvo L, Figueiras D, López T, Sánchez-Recalde A, Jiménez-Valero S, et al. Implantación de prótesis valvulares en pacientes con estenosis aórtica severa sintomática rechazados para cirugía de sustitución valvular. *Rev Esp Cardiol*. 2008;61:1215-9.
11. Vahanian A, Alfieri O, Al-Attar N, Antunes M, Bax J, Cormier B, et al. Transcatheter valve implantation for patients with aortic stenosis: a position statement from the European Association of Cardio-Thoracic Surgery (EACTS) and the European Society of Cardiology (ESC) in collaboration with the European Association of Percutaneous Cardiovascular Interventions (EAPCI). *Eur Heart J*. 2008;29:1463-70.
12. Wenaweser P, Buellesfeld L, Gerckens U, Grube E. Percutaneous aortic valve replacement for severe aortic regurgitation in degenerated bioprosthesis: the first valve in valve procedure using the CoreValve revalving system. *Catheter Cardiovasc Interv*. 2007;70:760-4.
13. Jamieson WR, Janusz MT, Burr LH, Ling H, Miyagishima RT, Germann E. Carpentier Edwards supraannular porcine bioprosthesis: second generation prosthesis in aortic valve replacement. *Ann Thorac Surg*. 2001;71 Suppl:S224-7.
14. Langanay T, Verhoye JP, Ocampo G, Vola M, Tauran A, De La Tour B, et al. Current hospital mortality of aortic valve replacement in octogenarians. *J Heart Valve Dis*. 2006;15:630-7.
15. Van Geldorp MW, Jamieson WR, Kappetein AP, Ye J, Fradet GJ, Eijkemans MJ, et al. Patients outcome after aortic valve replacement with a mechanical or biological prosthesis: weighing lifetime anticoagulant-related event risk against reoperation risk. *J Thorac Cardiovasc Surg*. 2009;137:881-6.