

IMÁGENES EN CARDIOLOGÍA

Estenosis aórtica subvalvular asociada a una comunicación interauricular

Francisco Epelde^a, Leandro Sáenz^b, Rosa Gilabert^b y Guadalupe González^c

Servicios de ^aUrgencias, ^bCardiología y ^cAnatomía Patológica. Hospital Mútua de Terrassa. Terrassa. Barcelona.

anatomía patológica / comunicación interauricular / estenosis aórtica / miocardiopatía hipertrófica

La asociación entre una miocardiopatía hipertrófica y defectos en el tabique interauricular es poco frecuente. De los 15 casos publicados en la bibliografía¹, tan sólo tres de ellos se asocian con una comunicación interauricular tipo *ostium secundum*²⁻⁴.

Presentamos el caso de una paciente de 21 años de edad en el momento del fallecimiento. Nació con un paladar ojival y a los 4 años de edad se le diagnosticó una comunicación interauricular asociada a una miocardiopatía hipertrófica, rehusando la familia en aquel momento que fuese intervenida quirúrgicamente. La enferma permaneció en clase funcional II de la New York Heart Association (NYHA) y un año antes del fallecimiento requirió cardioversión eléctrica al presentar una fibrilación auricular con mala tolerancia hemodinámica.

Durante este tiempo permaneció estable hasta el día de su llegada a urgencias en paro cardiorespiratorio tras presentar un episodio de disnea súbita.

Los resultados autopsícos del corazón revelaron una hipoplasia de la arteria aorta (fig. 1), una comunicación interauricular tipo *ostium secundum* con un diámetro de 2,7 cm (fig. 2) y una hipertrofia del tabique interventricular de 3,5 cm con estenosis aórtica subvalvular (fig. 3).

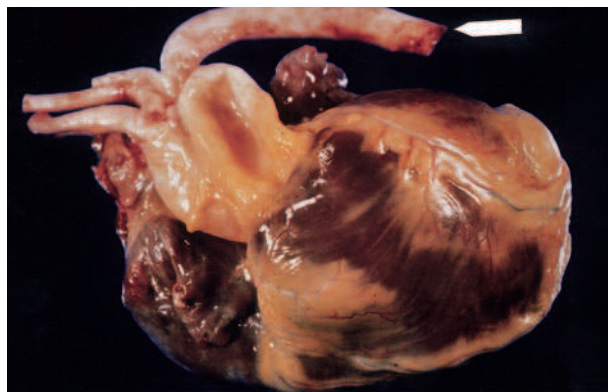


Fig. 1.

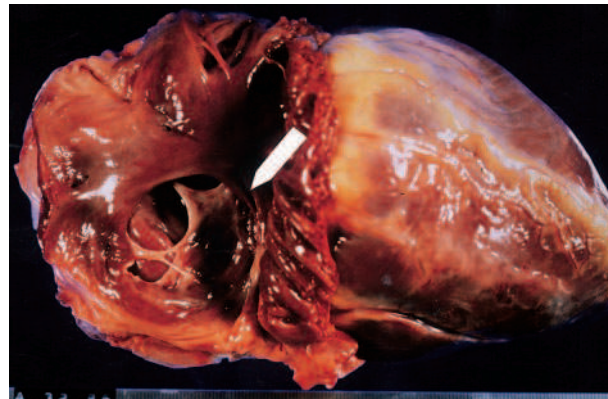


Fig. 2.

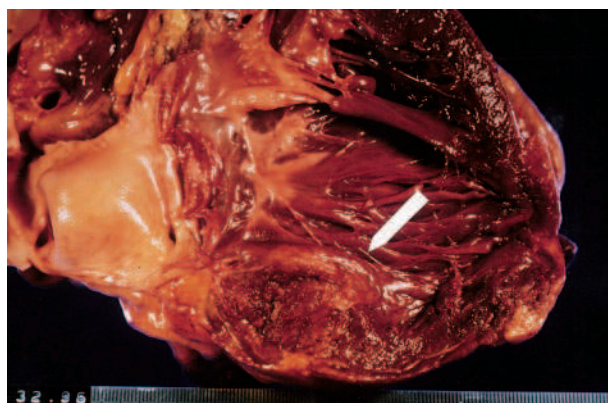


Fig. 3.

Correspondencia: Dr. F. Epelde.
Vidre, 2. 08002 Barcelona.

(Rev Esp Cardiol 1999; 52: 521-522)

REVISTA ESPAÑOLA DE CARDIOLOGÍA. VOL. 52, NÚM. 7, JULIO 1999

BIBLIOGRAFÍA

1. Bodí V, Monmeneu JV, Losada A, Chorro FJ, Sanchís J, López Merino V. Miocardiopatía hipertrófica y *ostium primum*. Rev Esp Cardiol 1995; 48: 489-492.
2. Long JL, Nourissat JL, Normand J, Michaud P. Association d'une communication interauriculaire de type sinus venous et d'une myocardiopathie obstructive. Arch Mal Coeur 1984; 77: 222-227.
3. Pernot C. A propos de association d'une communication interauriculaire de type sinus venous et d'une myocardiopathie obstructive [carta]. Arch Mal Coeur 1984; 77: 1.048.
4. King SM, Vogel JH, Blount SG. Idiopathic muscular subvalvular aortic stenosis with associated congenital cardiovascular lesions. Am J Cardiol 1965; 15: 837-847.