

ARTÍCULO DE REVISIÓN

Caracterización tisular miocárdica por ultrasonidos: Backscatter

Eduardo Segovia y Julio E. Pérez*

Servicio de Cardiología. Hospital Central de Asturias.

*Cardiovascular Division. Washington University. St. Louis. EE.UU.

cardiopatía isquémica / cateterismo cardíaco / contracción miocárdica / diabetes mellitus / ecocardiografía / infarto de miocardio / miocardiopatía congestiva / miocardiopatías / prueba de impedancia acústica / rechazo de trasplante

Identificar de forma no invasiva la estructura normal y las modificaciones patológicas que se producen en el tejido miocárdico permitiéndonos determinar su etiología y grado de severidad es uno de los objetivos principales en cardiología. La caracterización tisular por ultrasonidos intenta definir el estado físico del corazón mediante el análisis de los cambios patológicos que modifican las propiedades físicas del tejido cardíaco y que a su vez generan una alteración del ultrasonido que regresa al transductor para crear las imágenes. Entre las posibles formas de análisis, las más utilizadas son las que se basan en la medida de los parámetros acústicos del tejido, y de éstas, el Backscatter integrado es la más conocida. Las ondas ultrasónicas que, después de hacer incidencia en el tejido, se dispersan en un ángulo de 180° entre el transductor y el tejido se definen como «backscatter». El Backscatter integrado es, pues, la cuantificación del ultrasonido que se refleja hacia el transductor desde las estructuras miocárdicas o «scatterers». De esta manera se han estudiado múltiples cardiopatías: hipertrofia, miocardiopatías, rechazo del corazón trasplantado, etc. Pero es el campo de la isquemia-viabilidad miocárdica el más interesante debido a la importancia en seleccionar, de forma no invasiva y con bajo coste, a los pacientes coronarios agudos que a pesar de importantes discinesias por ecocardiografía convencional y/o angiografía, la magnitud del Backscatter y/o su variación cíclica nos indican viabilidad miocárdica y, por tanto, estos pacientes se pueden beneficiar de terapias de revascularización urgente.

Palabras clave: *Caracterización tisular miocárdica. Backscatter. Viabilidad. Ecocardiografía, viabilidad.*

ULTRASONIC TISSUE MYOCARDIAL CHARACTERIZATION: BACKSCATTER

One of the most important goals in Cardiology is to identify, noninvasively, the normal as well as pathological changes in structure and function of myocardial tissue in order to recognize their etiology and severity. Ultrasonic Tissue Characterization is an approach to define the physical state of the heart by the analysis of the pathological changes that modify cardiac tissue physical properties, therefore generating an ultrasonic signal alteration. Among the most practical types of analysis of this data is the acoustic parameters measurement, and measurements based on integrated backscatter have been utilized the most. Backscatter is the ultrasonic quantification reflected back to the transducer, therefore emanating from myocardial structures or «scatterers». This method has been used to study many patients with hypertrophy, cardiomyopathies, cardiac allograft rejection. But is the investigation of myocardial ischemia-viability one of the most clinically relevant applications because of the importance of selecting, non-invasively, and at a relatively low cost those patients with coronary artery disease in whom myocardial asynergy is noted by conventional echocardiography and/or angiography. The magnitude of alterations in backscatter measurements such as the cyclic variation of integrated backscatter are markers of myocardial viability and could better identify patients who stand to benefit the most revascularization procedures.

Key words: *Myocardial tissue characterization. Backscatter. Viability. Echocardiography.*

(*Rev Esp Cardiol* 1999; 52: 708-715)

El Dr. Eduardo Segovia ha sido financiado parcialmente con una beca del Fondo de Investigaciones Sanitarias (n.º 97/5535).

Correspondencia: Dr. E. Segovia.
Servicio de Cardiología. Hospital Central de Asturias.
Julián Clavería, s/n. 33006 Oviedo.
Correo electrónico: esegovia@interbook.net

INTRODUCCIÓN

Principios básicos de física que se aplican en la caracterización tisular

La caracterización tisular por ultrasonidos es una técnica diagnóstica basada en la aproximación a la de-

finición de las propiedades estructurales y funcionales del tejido cardiovascular, mediante el principio de que el estado físico del tejido puede expresarse de forma cuantitativa por el análisis de las interacciones entre el ultrasonido y el tejido mismo¹⁻³. Son pertinentes algunas definiciones que se exponen a continuación.

Impedancia acústica

Es el producto de la densidad y velocidad de propagación en un medio dado y depende de las interacciones fisiológicas y dinámicas que en este tejido se producen.

La longitud de onda del ultrasonido es directamente proporcional a su velocidad de propagación e inversamente proporcional a la frecuencia de transmisión utilizada. Aunque teóricamente aumentando la frecuencia mejoraría la resolución de la imagen, al disminuir la longitud de onda, esto en la práctica no es cierto debido a un fenómeno acústico conocido como atenuación, que consiste en la disminución de la amplitud de las ondas a medida que avanza el ultrasonido en el tejido. La atenuación es, por tanto, una pérdida de energía por absorción, retrodispersión y/o reflexión del haz de ultrasonidos. Tiene una relación lineal con la frecuencia y es posible conocer las características físicas de un tejido si modificamos sus condiciones patofisiológicas y analizamos su curva de atenuación/frecuencia⁴.

Backscatter

Cuando el ultrasonido alcanza el límite de separación entre dos zonas con diferente impedancia acústica se produce una reflexión de la onda que se denomina especular y es la que observamos en ecocardiografía convencional, al ser su longitud de onda menor que el límite de separación entre las dos zonas (interfase sangre-tejido), pero cuando la longitud de onda es mayor que la interfase (estructuras extracelulares-estructuras intracelulares), la reflexión ocurre debido a «scattering», es multidireccional, y si se analiza la que vuelve hacia el transductor se denomina entonces Backscatter o retrodispersión. En estudios iniciales el procesamiento de las señales Backscatter frecuencia-dependientes requerían su normalización comparándola con la señal recibida de un reflectante puro (plancha de acero) dando lugar a la función Backscatter⁵. La integral del Backscatter (IBS) es el promedio de los valores «backscatter» cuando se tiene en cuenta toda la banda de frecuencias emitida por el transductor utilizado⁶.

Variación cíclica del IBS

La estimación del IBS puede obtenerse también por el análisis de las señales Backscatter tiempo-dependientes normalizadas con respecto a un valor referencia de voltaje expresándose como una escala en decibelios⁷.

La IBS varía a lo largo del ciclo cardíaco, «Cyclic Variation of Integrated Backscatter» (CVIBS), presentando los valores máximos al final de diástole y los mínimos al final de sístole^{8,9} (fig. 1). El valor medio o promedio de la amplitud del CVIBS es de 5 dB en el miocardio normal. Otro parámetro determinado habitualmente es el tiempo de retraso de la CVIBS, que es el intervalo en ms entre la onda Q del electrocardiograma hasta el mínimo de la variación cíclica dividido por el intervalo QT en ms (fig. 2). El resultado nos ofrece una idea sobre el grado de sincronía entre la CVIBS y los acontecimientos electromecánicos de la sístole ventricular izquierda. Su valor normal es 0,8-1,0 ms^{10,11}.

Con los sistemas actuales en tiempo real se ha conseguido que la imagen sea paramétrica y que cada elemento de ella represente el valor relativo del IBS. El aspecto granulado que se observa en las imágenes IBS se debe en parte a las interferencias entre las imágenes retrodispersadas.

La CVIBS en el miocardio normal puede verse afectada por fenómenos como la anisotropía que implica la dependencia del ángulo de incidencia del haz de ultrasonidos con respecto a las fibras musculares, de tal forma que su valor es mayor cuando el haz es perpendicular a las fibras, y menor cuando es paralelo o a lo largo de su eje¹²⁻¹⁴. Otros factores que alteran su valor son las diferencias en la resolución y en la relación señal-ruido entre campo cercano y lejano. También es dependiente de los controles de la máquina (poder acústico y ganancias), ya que si éstos son bajos no producen suficiente señal para conseguir una variación cíclica significativa, mientras que si son altos causan saturación de la señal y enmascaran su magnitud¹⁵. Los mecanismos responsables de la CVIBS no se conocen y se han postulado desde cambios en la impedancia acústica o cambios en la orientación o forma de las fibras durante el ciclo cardíaco hasta cambios en los módulos elásticos durante el acortamiento sistólico¹⁶, pero probablemente representan más el estado de la contractilidad intramural que un fenómeno puramente geométrico¹⁷. Las propiedades acústicas del miocardio en sujetos sanos varían según la localización de la zona estudiada y también se ven influidas por el envejecimiento¹⁸. Cambios en la precarga, postcarga y contractilidad no parecen afectar al valor de la IBS calibrada. Sin embargo, la respuesta de la CVIBS a los cambios en la contractilidad es controvertida. Algunos grupos han referido que el aumento del inotropismo con dobutamina incrementaría su magnitud^{19,20}. Nuestras series experimentales y en pacientes sugieren que esto no es así, y que la magnitud de la CVIBS representa una medida de estructura del tejido en sí²¹⁻²³.

IBS calibrado

Todavía no existe acuerdo definitivo en cómo calibrar la IBS para que sus valores sean comparables en

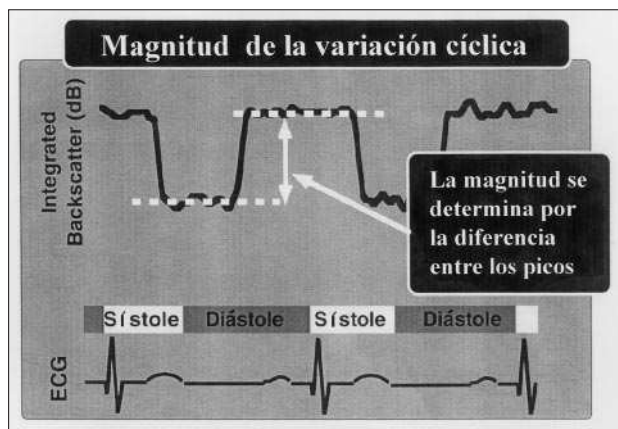


Fig. 1. Gráfico en el que se observa cómo se determina la magnitud de la variación cíclica del Backscatter integrado (CVIBS).

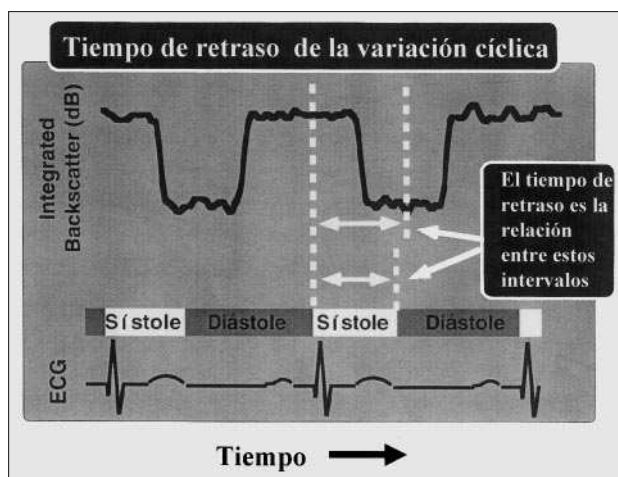


Fig. 2. Gráfico en el que se observa cómo se determina el tiempo de retraso de la variación cíclica del Backscatter integrado.

tre pacientes. Cohen correlacionó las medidas obtenidas experimentalmente en perros con las medidas de la superficie epicárdica en perros con tórax abierto, pero las condiciones de atenuación son distintas en humanos²⁴. Otros autores, como Picano, han utilizado el pericardio como método de calibración pero ha sido invalidado en presencia de engrosamiento²⁵.

Naito ideó un método que consiste en calibrar el IBS del miocardio con la señal Power Doppler de la sangre en la cavidad del ventrículo izquierdo, próximo al endocardio septal, a lo largo del mismo haz de ultrasonido, para así evitar el fenómeno de atenuación²⁶⁻²⁸. La calibración con sangre se puede ver afectada por los valores bajos del hematócrito (2dB por cada 10% con transductor de 3,5 MHz). Otra objeción a este método es la duda de que parte de la señal recibida desde la sangre sea un artefacto.

Densitometría acústica

Recientemente, hemos podido reproducir y validar los primeros estudios en IBS, realizados con imágenes analógicas y analizados con sistemas «off line» de videodensitometría mediante el uso de sistemas digitales de adquisición de imágenes fundamentales y armónicas²⁹. Éstos fueron analizados con sistemas «on line» como la densitometría acústica (DA), mejorando la calidad del estudio, acortando los tiempos de estudio y facilitando así el acercamiento de una técnica de investigación a la asistencia clínica diaria.

El análisis mediante DA tiene una buena correlación con el análisis por radiofrecuencia³⁰. Con este método se pueden adquirir «on line» hasta dos s (60 imágenes recogidas con intervalos de 30 ms) de imagen real en IBS que se almacenan en un disco óptico para posteriores análisis (figs. 3 y 4). Es preciso optimar los controles de ganancia, filtros e índice mecánico en cada caso para conseguir la mejor calidad posible de imagen (miocardio bien contrastado pero sin brillos intensos) porque es con la que se consiguen valores más consistentes de CVIBS. El análisis se efectúa colocando una zona de interés de forma y tamaño variable en el miocardio que el operador mueve durante el avance de las imágenes, evitando el contacto con zonas de reflexión especular (endocardio o epicardio) y siguiendo en el movimiento sistólico al miocardio más próximo al borde endocárdico porque es la zona de mayor actividad contráctil. De esta manera los valores del IBS miocárdico se adquieren a lo largo del ciclo cardíaco que había sido almacenado y se pueden presentar en un gráfico dB/tiempo del que se puede deducir la variación cíclica. Este mismo análisis se puede realizar cuando se utilizan contrastes intramiocárdicos; la única diferencia en la presentación del gráfico es que la intensidad de la señal IBS en dB se presenta como una función del tiempo según va pasando el contraste a través de la zona de interés.

APLICACIONES CLÍNICAS DEL ANÁLISIS BACKSCATTER

Isquemia aguda

Desde los primeros estudios experimentales se observó que el valor promedio de la IBS aumentaba una hora después de la ligadura de una arteria coronaria en el perro³¹. En otros se sugería que este incremento era consecuencia de la disminución del engrosamiento sistólico de pared secundario a la isquemia³². Así mismo, se observaba una disminución del valor en la CVIBS^{9,17}, y que éste, a su vez, podía tener un incremento directamente proporcional a la frecuencia de emisión utilizada³³.

Utilizando señales de radiofrecuencia durante la realización de pruebas de esfuerzo en pacientes con

afectación de la descendente anterior se evidenció caída del Backscatter en sístole y alargamiento del tiempo de retraso en el septo interventricular, con posterior normalización mientras que no se observó cambio alguno en la pared posterior, que estaba adecuadamente profundizada³⁴. Este mismo grupo comunicó en otra serie de las mismas características clínicas que la isquemia inducida por el ejercicio se asociaba a reducción de la CVIBS³⁵. En la isquemia inducida por estimulación auricular transesofágica en pacientes con sospecha de enfermedad coronaria estudiados con coronariografía se producía un descenso de la magnitud de CVIBS y una reducción del engrosamiento sistólico sólo en las zonas irrigadas por las arterias afectadas, volviendo a sus valores basales al finalizar la estimulación más precozmente que la normalización del movimiento de pared³⁶.

Viabilidad miocárdica

El diagnóstico de viabilidad después de una isquemia aguda (miocardio aturdido)³⁷, que se ha basado en signos como un pico de CPK pequeño o cambios ECG sin onda Q, o en la enfermedad coronaria crónica (miocardio hibernado), es decir, una historia de angina acompañada de segmentos asinérgicos por ecocardiografía convencional, han presentado una discordancia del 40% al compararlos con los estudios de viabilidad con la tomografía de emisión de positrones (TEP). Su diagnóstico precoz es de gran trascendencia clínica, pues los pacientes que teniendo viabilidad no son revascularizados presentan una tasa de eventos cardíacos del 48% a 1-3 años de seguimiento, frente al 11-16% de aquellos con viabilidad que fueron revascularizados o los que no tenían viabilidad³⁸⁻⁴⁰. La identificación de miocardio viable es importante en el tratamiento de la insuficiencia cardíaca congestiva de etiología coronaria, ya que un elevado número de pacientes puede beneficiarse de revascularización en vez de tratamiento exclusivamente médico de un trasplante cardíaco⁴¹. El eco de estrés con dobutamina (DSE) es comparable a la TEP⁴² y al talio⁴³, pero están siendo utilizadas nuevas técnicas como la ecocardiografía de contraste y el Backscatter, que ofrecen un método de valoración de la contractilidad miocárdica independiente del movimiento de pared.

En estudios clínicos recientes hemos encontrado que la CVIBS en reposo puede predecir la isquemia y la viabilidad después del DSE²³. Los valores basales de CVIBS se correlacionan con la reserva contráctil en pacientes con asinergia crónica isquémica durante el DSE. En otro estudio realizado en un grupo de pacientes de estas características que presentaban asinergia de pared anterior o inferior y disfunción sistólica sometidos a esta prueba con dosis bajas de dobutamina, la magnitud de la CVIBS en situación basal fue mayor en los segmentos que respondieron favorablemente a

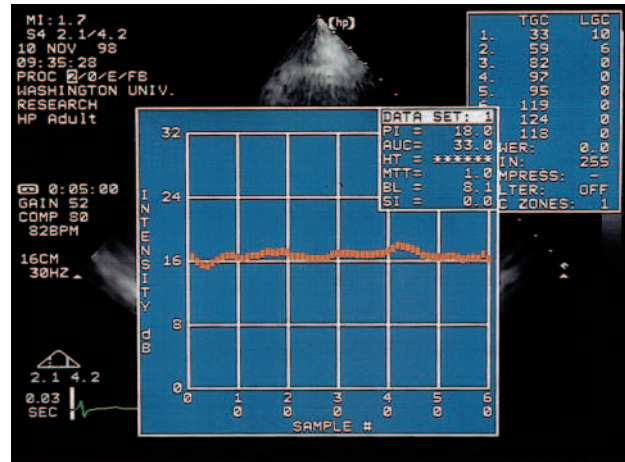


Fig. 3. La imagen del registro ecocardiográfico efectuado en modo IBS y almacenado en un disco óptico se analiza posteriormente colocando la región de interés sobre el segmento miocárdico a estudiar.

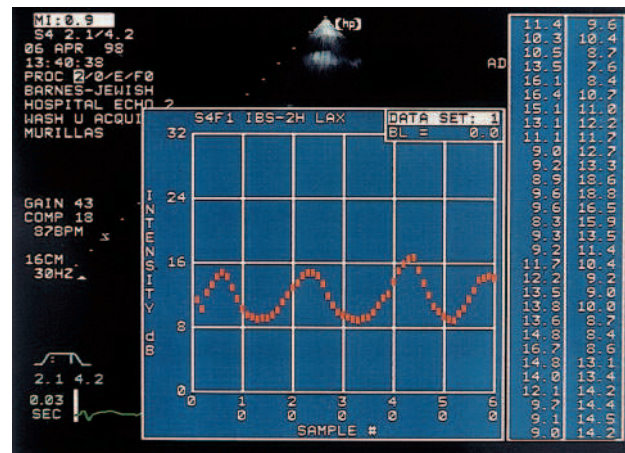


Fig. 4. Estudio del Backscatter integrado por densitometría acústica en un sujeto sano. Se analiza en este caso la señal procedente del miocardio septal, obteniéndose el gráfico de la variación cíclica normal, con los valores en dB del Backscatter en las 60 imágenes consecutivas analizadas de dos ciclos cardíacos.

la dobutamina que en los que persistió la asinergia durante la prueba⁴⁴.

La magnitud de la CVIBS disminuida por la isquemia se normaliza después de la reperusión antes de que lo haga el movimiento regional de la zona afectada. El retraso en la normalización del movimiento de pared se puede deber a varias causas: a) la recuperación de la contracción intramural puede ser heterogénea inmediatamente después de la reperusión alternando zonas de contracción sincrónica con otras asincrónicas; b) el aumento de la poscarga impuesto a los segmentos dañados pero funcionando por los segmentos normales, y c) durante la reperusión se activa una proteasa intracelular por la sobrecarga del Ca⁺⁺ que produce la desaparición de proteínas del citoes-

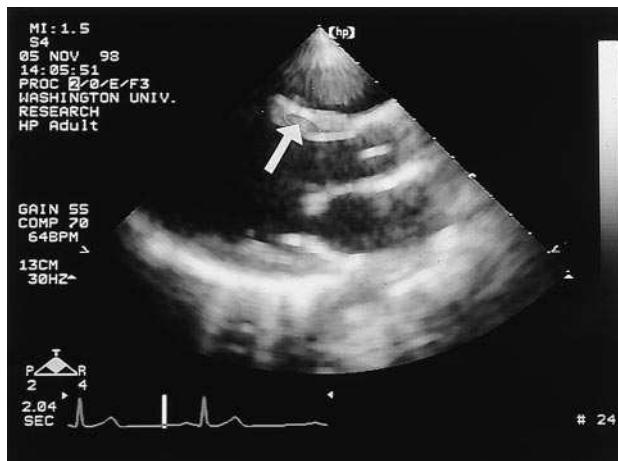


Fig. 5. Variación cíclica anormal de un paciente con una necrosis septal.

queleto y probablemente la disfunción contráctil en el miocardio aturdido⁴⁵. Esto se ha comprobado experimentalmente en el modelo animal con perros^{10,46}. También en pacientes que habían sufrido un infarto agudo de miocardio, aquellos que tenían la arteria responsable permeable presentaban una recuperación de la CVIBS 24 h después del inicio de los síntomas, pero no los que tenían la arteria ocluida¹¹. En un grupo de pacientes con infarto agudo de miocardio se comprobó que cuanto mayor era la magnitud de la CVIBS-correctada (asignándole un valor negativo cuando el tiempo de retraso era mayor de 1,2 s como indicativo de asincronía) a los tres días del evento, mayor era la posibilidad de mejoría funcional de los segmentos afectados a los 21 días⁴⁷. En otro estudio durante la angioplastia de una arteria coronaria, en las zonas irrigadas por ésta había un descenso de la CVIBS que se normalizaba al deshinchar el globo del catéter⁴⁸.

Infarto

En el área de un infarto crónico, la magnitud de la CVIBS es significativamente más baja que en las zonas sanas con contractilidad normal^{49,50} (fig. 5). El análisis del Backscatter tiempo-dependiente mediante la cuantificación de la CVIBS está limitado por su falta de especificidad, ya que su descenso no permite distinguir entre un infarto agudo o crónico. En estos casos es más útil el análisis frecuencia-dependiente estudiado hasta ahora en tejidos aislados y en animales. Esta técnica permite diferenciar un tejido isquémico agudo pero viable de un infarto con daño irreversible aunque los dos presenten el mismo grado de asinergia. El miocardio normal y el isquémico agudo tienen una frecuencia-dependiente dada mientras que el infarto irreversible tiene una frecuencia-dependiente significativamente menor que la del tejido normal^{51,52}.

La razón para esta coincidencia de valores entre el tejido isquémico agudo y el normal es la ausencia de grandes agregados «scatterers» como el colágeno, tan frecuentes en el infarto crónico, ya que está demostrada la correlación entre el contenido de colágeno valorado por la concentración de hidroxiprolina y el valor de la IBS⁵³.

La falta de homogeneidad transmural de fibrosis miocárdica o la presencia de viabilidad en una zona con infarto crónico, o dicho de otra manera, la distinción entre un infarto transmural y un infarto sin onda Q puede hacerse a través del análisis IBS calibrado. En el infarto anterior sin onda Q la IBS calibrada fue significativamente mayor y la CVIBS fue significativamente menor en la mitad del septo correspondiente al ventrículo izquierdo que en la mitad que correspondía al ventrículo derecho, pero esta diferencia no se observó en los de localización posterior entre la mitad epicárdica y la endocárdica ni en los infartos transmurales, fueran de localización anterior o posterior⁵⁴.

Hipertrofia

La hipertrofia ventricular izquierda es un mecanismo de adaptación a sobrecargas de presión como la hipertensión arterial y la estenosis aórtica, y también está presente en la miocardiopatía hipertrofica. En el corazón del atleta no se observa diferencia en los parámetros acústicos con respecto a grupos control de la misma edad⁵⁵. La magnitud de la CVIBS es significativamente menor en el septo de los pacientes hipertensos y en los afectados de miocardiopatía hipertrofica que en la población sana⁵⁶. Pero, más aún, estas dos hipertrofias se pueden diferenciar, ya que en la miocardiopatía la IBS calibrada fue significativamente mayor en la mitad septal correspondiente al ventrículo derecho que en la del izquierdo y también mayor en la epicárdica que en la endocárdica de la pared posterior²⁷.

Miocardiopatía dilatada y diabetes

El diagnóstico de miocardiopatía dilatada se realiza a partir de la detección de una dilatación ventricular izquierda y depresión general de la contractilidad, asociada a ausencia de enfermedad coronaria. El análisis histológico aporta importante información en la confirmación del diagnóstico, estimación del pronóstico y selección del mejor tratamiento. La magnitud de la CVIBS está disminuida en esta patología⁵⁷. Sin embargo, no tiene una tan buena correlación con el grado histológico de fibrosis como la que se encuentra con los altos valores de la IBS calibrada²⁸. La miocarditis es una patología de difícil diagnóstico por caracterización tisular debido a que en muchos pacientes se encuentran asociadas inflamación y fibrosis, a pesar de algunos excelentes resultados que refieren una muy buena correlación con la biopsia miocárdica⁵⁸.

En la diabetes, antes de que aparezcan los signos ecocardiográficos convencionales de afectación miocárdica, se puede documentar reducción de la CVIBS y alargamiento del tiempo de retraso, que será mayor cuanto más importante sea la afectación sistémica de los pacientes, principalmente neuropatía, retinopatía y nefropatía⁵⁹.

Rechazo del injerto

Los cambios histológicos que se producen durante el rechazo del injerto en el trasplante cardíaco se caracterizan por edema miocárdico, infiltrados celulares y, en los casos más severos, afectación del miocito y hemorragia intersticial. Durante el rechazo se reduce la magnitud de la CVIBS, más en la pared posterior que en el septo, con una tendencia hacia la recuperación de sus valores prerrechazo una vez superado éste. La normalización completa no se consigue en todos los casos, tal vez por la fibrosis intersticial que sigue a la necrosis de miocitos⁶⁰. La magnitud del IBS en el final de diástole por señales de radiofrecuencia está aumentada durante el rechazo y permite distinguir entre los de grado leve, moderado o severo, ya que este último que está asociado a daño miocítico presenta los valores más altos y es independiente de cambios en la función contráctil⁶¹. La caracterización tisular por ultrasonidos comparada con otras técnicas tiene en el rechazo una sensibilidad del 96% y una especificidad del 84%⁶².

CONCLUSIONES

La caracterización tisular miocárdica por ultrasonidos y concretamente la cuantificación del Backscatter es una técnica útil para el estudio de las estructuras miocárdicas y de su patología, principalmente en el análisis de la isquemia-viabilidad miocárdica. Está dejando de ser una técnica experimental para convertirse, gracias a su comercialización en algunos equipos, en una herramienta complementaria en los laboratorios de cardiología, de bajo coste comparada con estudios de medicina nuclear y de fácil acceso tanto ambulatoriamente como a la cabecera del paciente crítico.

Tiene pendiente el desarrollo de métodos de compensación para importantes problemas técnicos como su calibración, y eliminación de otros factores que distorsionan el análisis (anisotropía, variabilidad según el índice mecánico, ganancias o filtros escogidos). Tampoco sabemos si en el futuro el Backscatter se desarrollará separadamente o estará íntimamente ligado a la ecocardiografía de contraste. De cualquier manera, la experiencia clínica mundial adquirida con el uso de la caracterización del miocardio la ubica en un lugar de importancia para suplementar la información diagnóstica del ecocardiograma convencional.

BIBLIOGRAFÍA

1. Miller JG, Pérez JE, Sobel BE. Ultrasonic characterization of myocardium. *Prog Cardiovasc Dis* 1985; 18: 85-110.
2. Pérez JE, Holland MR, Barzilai B, Handley SM, Vandenberg BF, Miller JG et al. Ultrasonic characterization of cardiovascular tissue. *Cardiac imaging: A companion to Braunwald's heart disease*. Filadelfia: WB Saunders Co., 1994.
3. Schecter SO, Teichholz LE, Klig V, Goldman ME. Ultrasonic tissue characterization. *Echocardiography* 1996; 13: 415-430.
4. Kadaba MP, Bhagat PK, Wu VC. Attenuation and backscatter of ultrasound in freshly excised animal tissues. *IEEE Trans Biomed Eng* 1980; 27: 76-83.
5. O'Donnell M, Bauwens D, Mimbs JW, Miller JG. Broadband integrated backscatter: An approach to spatially localized tissue characterization in vivo. *Proc IEEE Ultrason Symp* 1979; 79: 1.482-1.489.
6. Perez JE, Miller JG, Barzilai B, Wickline S, Mohr GA, Wear K et al. Progress in quantitative ultrasonic characterization of myocardium: from the laboratory to the bedside. *J Am Soc Echo* 1988; 1: 294-305.
7. Perez JE, Madaras EI, Sobel BE, Miller JG. Quantitative myocardial characterization with ultrasound. *Automedica* 1984; 5: 201-218.
8. Madaras EI, Barzilai B, Perez JE, Sobel BE, Miller JG. Changes in myocardial backscatter throughout the cardiac cycle. *Ultrason Imag* 1983; 5: 229-239.
9. Sagar KB, Rhyne TL, Wartler DC, Pelc L, Wann LS. Intramyocardial variability in integrated backscatter: effects of coronary occlusion and reperfusion. *Circulation* 1987; 75: 436-442.
10. Milunski MR, Mohr GA, Wear KA, Sobel BE, Miller JG, Wickline SA et al. Early identification with ultrasonic integrated backscatter of viable but stunned myocardium in dogs. *J Am Coll Cardiol* 1989; 14: 462-471.
11. Milunski MR, Mohr GA, Perez JE, Vered Z, Wear KA, Gressler CJ et al. Ultrasonic tissue characterization with integrated backscatter: acute myocardial ischemia, reperfusion, and stunned myocardium in patients. *Circulation* 1989; 80: 491-503.
12. Mottley JG, Miller JG. Anisotropy of the ultrasonic backscatter of myocardial tissue I. Theory and measurements in vitro. *J Acoust Soc Am* 1988; 83: 755.
13. Madaras EI, Perez JE, Sobel BE, Mottley JG, Miller JG. Anisotropy of the ultrasonic backscatter of myocardial tissue II. Measurements in vivo. *J Acoust Soc Am* 1988; 83: 762-769.
14. Aygen M, Popp RL. Influence of orientation of myocardial fibers on echocardiographic images. *Am J Cardiol* 1987; 60: 147-152.
15. Ota T, Craig DM, Kisslo J. Influences of ultrasonic machine settings, transducer frequency and placement of region of interest on the measurement of integrated backscatter and cyclic variation. *Ultrasound Med Biol* 1997; 23: 1.059-1.070.
16. O'Brien PD, O'Brien WD, Rhyne TL, Wartler DC, Sagar KB. Relation of ultrasonic backscatter and acoustic propagation properties to myofibrillar length and myocardial thickness. *Circulation* 1995; 91: 171-175.
17. Barzilai B, Madaras EI, Sobel BE, Miller JG, Perez JE. Effects of myocardial contraction on ultrasonic backscatter before and after ischemia. *Am J Physiol* 1984; 247: H478-H483.
18. Masuyama T, Nellessen U, Schnittger I, Tye TL, Haskell WL, Popp RL. Ultrasonic tissue characterization with a real time integrated backscatter imaging system in normal and aging humans hearts. *J Am Coll Cardiol* 1989; 14: 1.702-1.708.
19. Sagar KB, Pelc LE, Rhyne TL, Wann LS, Wartler DC. Influence of heart rate, preload, and inotropic state on myocardial ultrasonic backscatter. *Circulation* 1988; 77: 478-483.
20. Naito J, Masuyama T, Mano T, Yamamoto K, Doi Y, Kondo H et al. Influence of preload, afterload, and contractility on myocardial ultrasonic tissue characterization with integrated backscatter. *Ultrasound Med Biol* 1996; 22: 305-312.
21. Wickline SA, Thomas LJ, Miller JG, Sobel BE, Perez JE. The dependence of myocardial ultrasonic integrated backscatter on contractile performance. *Circulation* 1985; 72: 183-192.

22. Feinberg MS, Gussak HM, Dávila-Roman VG, Baumann CM, Miller JG, Perez JE. Dissociation between wall thickening of normal myocardium and cyclic variation of backscatter during inotropic stimulation. *Am J Cardiol* 1996; 77: 515-520.
23. Yee RR, Segovia E, Wallace KD, Baumann C, Holland MR, Loslo S et al. Myocardial tissue characterization at rest predicts ischemia and viability after dobutamine [resumen]. *J Am Soc Echocardiogr* 1998; 11:543.
24. Cohen RD, Mottley JG, Miller JG, Kurnik PB, Sobel BE. Detection of ischemic myocardium in vivo through the chest wall by quantitative ultrasonic tissue characterization. *Am J Cardiol* 1982; 50: 838-843.
25. Picano E, Pelosi G, Marzilli M, Lattanzi F, Benassi A, Landini L et al. In vivo quantitative ultrasonic evaluation of myocardial fibrosis in man. *Circulation* 1990; 81: 58-64.
26. Naito J, Masuyama T, Mano T, Yamamoto K, Doi Y, Kondo H et al. Validation of transthoracic myocardial ultrasonic tissue characterization: comparison of transthoracic and open-chest measurements of integrated backscatter. *Ultrasound Med Biol* 1995; 21: 33-40.
27. Naito J, Masuyama T, Tanouchi J, Mano T, Kondo H, Yamamoto K et al. Analysis of transmural trend of myocardial integrated ultrasound backscatter for differentiation of hypertrophic cardiomyopathy and ventricular hypertrophy due to hypertension. *J Am Coll Cardiol* 1994; 24: 517-524.
28. Naito J, Masuyama T, Mano T, Kondo H, Yamamoto K, Nagano R et al. Ultrasonic myocardial tissue characterization in patients with dilated cardiomyopathy: value in noninvasive assessment of myocardial fibrosis. *Am Heart J* 1996; 131: 115-121.
29. Segovia E, Yee RR, Holland MR, Wallace KD, Miller JG, Perez JE. Digital echocardiography preserves tissue acoustic parameters: analysis of fundamental and second harmonic imaging [resumen]. *J Am Soc Echocardiogr* 1998; 11: 549.
30. Holland MR, Hall CS, Lewis SH, Handley SM, Finch-Johnston AE, Alwyn MA et al. Comparison of integrated backscatter values obtained with Acoustic Densitometry with values derived from spectral analysis of digitized signals from a clinical imaging system. *J Am Soc Echocardiogr* 1997; 10: 511-517.
31. Mimbs JW, Bauwens D, Cohen RD, O'Donnell M, Miller JG, Sobel BE. Effects of myocardial ischemia on quantitative ultrasonic backscatter and identification of responsible determinants. *Circ Res* 1981; 49: 89-96.
32. Rijstergorgh H, Mastik F, Lancee CT, Sassen MA, Verdouw PD, Roelandt J. The relative contributions of myocardial wall thickness and ischemia to ultrasonic myocardial integrated backscatter during experimental ischemia. *Ultrasound Med Biol* 1991; 17: 41-48.
33. Wear KA, Milunski MR, Wickline SA, Perez JE, Sobel BE, Miller JG. The effect of frequency on the magnitude of cyclic variation of backscatter in dogs and implications for prompt detection of myocardial ischemia. *IEEE Trans Sonics Ultrasonics* 1991; 38: 498-502.
34. Vitale DF, Lauria G, Pelaggi N, Gerundo G, Leosco D, Rengo C et al. Reproducibility of myocardial ultrasonic backscatter parameters in man. *Comp Cardiol* 1992; 193: 293-296.
35. Vitale DF, Bonow RO, Gerundo G, Pelaggi N, Lauria G, Leosco D et al. Alterations in ultrasonic backscatter during exercise-induced myocardial ischemia in humans. *Circulation* 1995; 92:1.452-1.457.
36. Iliceto S, Galiuto L, Colonna P, Napoli VF, Rizzon P. Effects of atrial pacing stress test on ultrasonic integrated backscatter cyclic variations in normal subjects and patients with coronary artery disease. *Eur Heart J* 1997; 18: 1.590-1.598.
37. Braunwald E, Kloner RA. The stunned myocardium: prolonged, postischemic ventricular dysfunction. *Circulation* 1982; 66: 1.146-1.149.
38. Eitzman D, Al-Aouar Z, Kanter HL. Clinical outcome of patients with advanced coronary artery disease after viability studies with positron emission tomography. *J Am Coll Cardiol* 1992; 20: 559-565.
39. Lee KS, Marwick TH, Cook SA. Prognosis of patients with left ventricular dysfunction, with and without viable myocardium after myocardial infarction: relative efficacy of medical therapy and revascularization. *Circulation* 1994; 90: 2.687-2.694.
40. Yoshida K, Gould KL. Quantitative relation of myocardial infarction size and myocardial viability by positron emission tomography to left ventricular ejection fraction and 3-year mortality with and without revascularization. *J Am Coll Cardiol* 1993; 22: 984-997.
41. Calhoun WB, Mills RM, Drane WE. Clinical importance of viability assessment in chronic ischemic heart failure. *Clin Cardiol* 1996; 19: 367-369.
42. Baer FM, Voth E, Deutsch HJ, Schneider CA, Schicha H, Sechtem U. Assessment of viable myocardium by dobutamine transthoracic echocardiography and comparison with fluorine-18 fluorodeoxyglucose positron emission tomography. *J Am Coll Cardiol* 1994; 24: 343-353.
43. Arnesen M, Cornel JH, Salustri A. Prediction of improvement of regional left ventricular function after surgical revascularization: a comparison of low-dose dobutamine echocardiography with Tl 201 single-photon emission computed tomography. *Circulation* 1995; 91: 2.748-2.752.
44. Pasquet A, D'Hondt AM, Melin JA, Vanoverschelde JJ. Relation of ultrasonic tissue characterization with integrated backscatter to contractile reserve in chronic left ventricular ischemic dysfunction. *Am J Cardiol* 1998; 81: 68-74.
45. Matsumura Y, Saeki E, Inoue M, Hori M, Kamada T, Kusuoka H. Inhomogeneous disappearance of myofibril-related cytoskeletal proteins in stunned myocardium of guinea pig. *Circ Res* 1996; 79: 447-454.
46. Barzilai B, Vered Z, Mohr GA, Wear KA, Courtois M, Sobel BE et al. Myocardial ultrasonic backscatter for characterization of ischemia and reperfusion: relationship to wall motion. *Ultrasound Med Biol* 1990; 16: 391-398.
47. Takiuchi SH, Ito H, Iwakura K, Taniyama Y, Nishikawa N, Masuyama T. Ultrasonic tissue characterization predicts myocardial viability in early stage of reperfused acute myocardial infarction. *Circulation* 1998; 97: 356-362.
48. Lythall DA, Gibson DG, Kushwaha SS, Norell MS, Mitchell AG, Ilesley CJD. Changes in myocardial echo amplitude during reversible ischemia in humans. *Br Heart J* 1992; 67: 368-376.
49. Vered Z, Mohr GA, Barzilai B, Gressler CJ, Wickline SA, Wear KA et al. Ultrasound integrated backscatter tissue characterization of remote myocardial infarction in human subjects. *J Am Coll Cardiol* 1989; 13: 84-91.
50. Vandenburg BF, Stuhlmuller JE, Rath L, Kerber RE, Collins SM, Melton HL et al. Diagnosis of recent myocardial infarction with quantitative backscatter imaging: preliminary results. *J Am Soc Echocardiogr* 1991; 4: 10-18.
51. O'Donnell M, Mimbs MW, Miller JG. The relationship between collagen and ultrasonic backscatter in myocardial tissue. *J Acoust Soc Am* 1981; 69: 580-588.
52. Wear KA, Milunski MR, Wickline SA, Perez JE, Sobel BE, Miller JG. Differentiation between acutely ischemic myocardium and zones of completed infarction in dogs on the basis of frequency-dependent backscatter. *J Acoust Soc Am* 1989; 85: 2.634-2.641.
53. Hoyt RH, Collins SM, Skorton DJ. Assessment of fibrosis in infarcted human heart by analysis of ultrasonic backscatter. *Circulation* 1985; 71:740.
54. Naito J, Masuyama T, Mano T, Kondo H, Yamamoto K, Nagano R et al. Analysis of transmural trend of myocardial integrated ultrasonic backscatter in patients with old myocardial infarction. *Ultrasound Med Biol* 1996; 22: 807-814.
55. Di Bello V, Lattanzi F, Picano E. Left ventricular performance and ultrasonic myocardial quantitative reflectivity in endurance senior athletes: an echocardiographic study. *Eur Heart J* 1993; 14: 358.
56. Masuyama T, St. Goar FG, Tye TL, Oppenheim G, Schnittger I, Popp RL. Ultrasonic tissue characterization of human hypertrophied hearts in vivo with cardiac cycle-dependent variation in integrated backscatter. *Circulation* 1989; 80: 925-934.

E. SEGOVIA Y J.E. PÉREZ.- CARACTERIZACIÓN TISULAR MIOCÁRDICA POR ULTRASONIDOS: BACKSCATTER

57. Vered Z, Barzilai B, Mohr GA, Thomas LJ, Genton R, Sobel BE. Quantitative ultrasonic tissue characterization with real-time integrated backscatter imaging in normal human subject and in patients with dilated cardiomyopathy. *Circulation* 1987; 76: 1.067-1.073.
58. Lieback E, Hardouin I, Meyer R, Bellach J, Hetzer R. Clinical value of echocardiography tissue characterization in diagnosis myocarditis. *Eur Heart J* 1996; 17: 135-142.
59. Perez JE, McGill JB, Santiago JV, Schechtman KB, Waggoner AD, Miller JG et al. Abnormal myocardial acoustic properties in diabetic patients and their correlation with the severity of disease. *J Am Coll Cardiol* 1992; 19: 1.154-1.162.
60. Masuyama T, Valantine HA, Gibbons R, Schnittger I, Popp RL. Serial measurement of integrated ultrasonic backscatter in human cardiac allografts for the recognition of acute rejection. *Circulation* 1990; 81: 829-839.
61. Angermann CE, Nassau K, Stempfle HU, Kruger TM, Drewello R, Phys D et al. Recognition of acute cardiac allograft rejection from serial integrated backscatter analyses in human orthotopic heart transplant recipients. *Circulation* 1997; 95: 140-150.
62. Lieback E, Koch R, Hardouin I, Hetzer R. Echocardiography tissue characterization in heart transplantation: does it help in rejection diagnosis? [resumen]. *Circulation* 1996; 94 (Supl 1): 735.