

Bases anatomopatológicas de la disfunción ventricular latente en diabéticos insulino dependientes

Ignacio Anguera, Jordi Magriñá, Francisco Javier Setoain^b, Enric Esmatges^a, Carlos Paré, José Vidal^a, Manel Azqueta, Alicia García^b, Josep Maria Grau^c, Sergio Vidal-Sicart^b y Amadeo Betriu

Institut Clínic de Malalties Cardiovasculars. Servicios de ^aEndocrinología, ^bMedicina Nuclear y ^cMedicina Interna. Hospital Clínic i Provincial. Universidad de Barcelona.

anatomía patológica/ angiografía coronaria/ biopsia/ diabetes mellitus insulino dependiente/ ecocardiografía/ función ventricular/ gammagrafía de perfusión/ microscopía óptica/ ventriculografía isotópica

Introducción y objetivos. La historia natural de la miocardiopatía diabética no está bien definida, debido principalmente a la común asociación con enfermedad coronaria e hipertensión arterial. Dado que estas dos entidades son infrecuentes en los pacientes jóvenes, éstos constituyen un modelo adecuado para el estudio de la miocardiopatía diabética en sus fases incipientes.

Pacientes y métodos. Se estudiaron 33 pacientes afectados de diabetes mellitus tipo I sin antecedentes de hipertensión arterial ni enfermedad coronaria. Su edad media era de 28 ± 8 años (rango, 18-46 años) y 14 eran varones.

Resultados. En el ecocardiograma se observó un ventrículo izquierdo de tamaño normal y sin anomalías de la motilidad segmentaria, excepto en un caso. En la ventriculografía isotópica se detectó una fracción de eyección basal del $56,5 \pm 6,6\%$ que aumentó al $63 \pm 7,4\%$ ($p < 0,02$) durante el ejercicio, aunque aplicando los criterios de Rozansky, en 16 pacientes la respuesta fue anormal. La gammagrafía de perfusión con sestamibi detectó defectos en 18 pacientes, de los cuales 15 fueron irreversibles. En 18 pacientes se halló al menos una prueba no invasiva anormal, y en 11 de ellos se practicó una coronariografía y biopsia endomiocárdica. En ningún paciente se hallaron lesiones angiográficas, y el flujo coronario medido mediante Doppler intracoronario en la arteria descendente anterior aumentó 4 veces después de la infusión de papaverina. En el estudio histológico de las biopsias endomiocárdicas se observó hipertrofia de los miocitos (celular o nuclear) en 11, miocitólisis en 6, fibrosis intersticial en 9 y depósitos lipídicos en 4. En el análisis morfométrico de las biopsias de los diabéticos comparado con un grupo control se observó que la fracción de volumen de la fibrosis ($0,19 \pm 0,06$ frente a $0,10 \pm 0,06$; $p < 0,01$), el área

de las fibras miocárdicas $-\mu^2-$ (1.062 ± 547 frente a 600 ± 167 ; $p < 0,02$) y el diámetro de las fibras $-\mu-$ ($24,2 \pm 3,3$ frente a $15,1 \pm 3,4$; $p < 0,001$) fue mayor en los diabéticos, y la fracción de volumen de los miocitos fue mayor en el grupo control ($0,71 \pm 0,06$ frente a $0,89 \pm 0,07$; $p < 0,001$).

Conclusiones. La disfunción ventricular latente es un hallazgo frecuente en los pacientes diabéticos jóvenes asintomáticos, y ésta no es secundaria a aterosclerosis coronaria ni a enfermedad de pequeño vaso. En este grupo de pacientes las anomalías histológicas son constantes y se manifiestan por fibrosis intersticial, hipertrofia celular, miocitólisis y depósitos lipídicos.

ANATOMIC BASIS OF LEFT VENTRICULAR DYSFUNCTION IN PATIENTS WITH INSULIN DEPENDENT DIABETES MELLITUS

Introduction and objectives. The natural history of diabetic cardiomyopathy remains unclear, mainly due to concurrent coronary disease or hypertension. Since the presence of confounding factors is less likely in youngsters, they constitute a suitable study model to analyze early stages of diabetic cardiomyopathy.

Patients and methods. We screened 33 young normotensive asymptomatic patients with type I diabetes mellitus. Mean age was 28 ± 8 y (range 18 to 46 y) and there were 14 men.

Results. 2-D Echo showed normal left ventricular size and wall motion in all patients but one. Radio-nuclide basal ejection fraction was $56.5 \pm 6.6\%$ and increased to $63 \pm 7.4\%$ ($p < 0.02$) on exercise. According to Rozansky criteria, 16 patients had an abnormal response. Abnormal stress sestamibi was detected in 18 patients and only 3 had reversible defects. Coronary angiography was performed in 11 patients with at least one abnormal non-invasive study response. Coronary angiography revealed normal vessels in all patients and left anterior des-

Correspondencia: Dr. J. Magriñá.
Institut Clínic de Malalties Cardiovasculars.
Hospital Clínic i Provincial. Universidad de Barcelona.
Villarroel, 170. 08036 Barcelona.

Recibido el 20 de marzo de 1997.

Aceptado para su publicación el 6 de agosto de 1997.

ending blood flow velocity (Doppler) increased 4 fold after papaverine infusion. Left ventricular biopsies showed hypertrophy (either nuclear or cellular) in 11, myocytolysis in 6, interstitial fibrosis in 9 and lipid deposits in 4. Morphometric analysis of cardiac samples comparing the diabetic group and a control group showed that the volume fraction of fibrosis (0.19 ± 0.06 vs 0.10 ± 0.06 ; $p < 0.01$), fiber area $-\mu^2-$ ($1,062 \pm 547$ vs 600 ± 167 ; $p < 0.02$) and fiber diameter $-\mu-$ (24.2 ± 3.3 vs 15.1 ± 3.4 ; $p < 0.001$) were higher in the former; and volume fraction of the myocytes was higher in the latter (0.71 ± 0.06 vs 0.89 ± 0.07 ; $p < 0.001$).

Conclusions. Left ventricular dysfunction, not related to coronary atherosclerosis or small vessel disease, is frequent in asymptomatic young diabetic patients. Abnormal pathologic findings are common in the type of cell hypertrophy, interstitial fibrosis, myocytolysis and lipid deposits.

(*Rev Esp Cardiol* 1998; 51: 43-50)

INTRODUCCIÓN

Las enfermedades cardiovasculares son las principales causas de morbimortalidad en los pacientes diabéticos¹. Es bien conocida la elevada incidencia y gravedad de la aterosclerosis coronaria, así como el desarrollo de insuficiencia cardíaca (con y sin relación con el infarto de miocardio) en estos pacientes².

Más recientemente se ha demostrado que la función cardíaca puede deteriorarse en pacientes sin factores de riesgo coronario y sin evidencia de aterosclerosis coronaria precoz^{3,4}. Varios estudios no invasivos han demostrado alteraciones funcionales del músculo cardíaco (mediante ecocardiografía, ventriculografía isotópica⁵, etc.), así como anomalías estructurales (aumento del colágeno perivascular, engrosamiento de la membrana basal capilar, etc.) en pacientes diabéticos con miocardiopatía incipiente. Sin embargo, muy pocos estudios han analizado de forma sistemática las anomalías histopatológicas en los pacientes diabéticos jóvenes, lo que permitiría esclarecer los mecanismos y fisiopatología de la miocardiopatía diabética.

Nuestro estudio analiza las alteraciones funcionales y morfológicas en pacientes diabéticos en estadios muy iniciales de la enfermedad y si los hallazgos son consistentes con una miocardiopatía diabética como entidad independiente.

PACIENTES Y MÉTODOS

Los pacientes diabéticos fueron seleccionados a partir de la consulta externa del servicio de endocrinología. A continuación, un cardiólogo clínico realizaba

una historia clínica encaminada a descartar la presencia de factores de riesgo coronario y de cardiopatía estructural. Se exigió que todos los pacientes fueran diabéticos tipo I, insulino dependientes y con varios años de evolución de su enfermedad.

El grupo de estudio fue seleccionado a partir de los siguientes criterios de exclusión: historia de infarto de miocardio, angina de pecho u otra forma sintomática de enfermedad coronaria, alteraciones isquémicas del ECG (presencia de ondas Q, descenso del segmento ST, anormalidades de la onda T), bloqueo de segundo o tercer grado, valvulopatía o miocardiopatía conocida, enfermedad vascular periférica, historia de hipertensión arterial o uso de fármacos antihipertensivos, alcoholismo, anomalías tiroideas, tabaquismo o hipercolesterolemia.

Ecocardiograma

Se practicó un ecocardiograma-Doppler a todos los pacientes mediante un ecógrafo Hewlett-Packard con un transductor de 2,5 MHz, utilizando técnicas habituales de registro gráfico (vídeo). El llenado diastólico se investigó mediante Doppler pulsado, colocando el volumen de muestra en el extremo ventricular de las valvas de la válvula mitral con el flujo de entrada lo más paralelo posible al haz de ultrasonidos. Se determinó la altura de la onda E (velocidad máxima en la fase de llenado rápido), de la onda A (velocidad máxima de llenado tardío -vacío auricular-) y la relación E/A.

Ventriculografía isotópica en equilibrio

A todos los pacientes se les practicó una ventriculografía de reposo tras la inyección de hematíes autólogos marcados in vitro con 20 mCi de ^{99m}Tc. La adquisición de imágenes se realizó mediante una gammacámara Elscint 609 conectada a un ordenador SPI, con un colimador de alta resolución y baja energía. El paciente se colocaba en posición semiincorporada sobre la bicicleta ergométrica para realizar posteriormente la ventriculografía de esfuerzo. El cabezal de la gammacámara se situó en proyección oblicua anterior izquierda, de forma que se visualizara el tabique interventricular y se delimitaran correctamente ambas cavidades. El estudio se realizó sincronizando la adquisición con la onda R del ECG, según la metodología habitual y adquiriendo un total de 5 millones de cuentas. El intervalo R-R se dividió en 24 fracciones iguales que se fueron almacenando, rechazándose los ciclos que superaban el 10% inferior o superior del intervalo R-R predeterminado. Tras finalizar el estudio de reposo, el paciente iniciaba el esfuerzo, instaurándose una carga inicial de 50 W en varones y de 25 W en mujeres, con un incremento gradual de 25 W cada 3 min, hasta la aparición de fatiga. En el esfuerzo má-

ximo se inició la segunda adquisición. Se calculó la fracción de eyección correspondiente a los dos estudios, tras la determinación semiautomática de un área de interés sobre el ventrículo izquierdo.

Para evaluar las alteraciones de la función sistólica durante el ejercicio se emplearon los criterios de Rozansky⁶, que, dependiendo del movimiento de la pared ventricular (imagen de amplitud) y del cambio en la fracción de eyección entre la cifra basal y la de esfuerzo, catalogan el incremento de la misma durante el ejercicio como normal, equívoco o patológico.

Gammagrafía cardíaca de perfusión

Los pacientes realizaron una prueba de esfuerzo limitada por síntomas siguiendo el protocolo de Bruce y se les inyectaron 20 mCi de ^{99m}Tc-metoxi-isobutil-isonitrilo (MIBI) en el minuto previo al esfuerzo máximo. La adquisición se realizó al cabo de una hora de haber inyectado la dosis, mediante una gammacámara Elscint SP4, dotada de un colimador de alta resolución y baja energía, con una órbita semicircular de 180° iniciada en oblicua anterior derecha de 30°, con detecciones de 20 s cada 6°, y en matriz de 64 ± 64. Transcurridas 24 h del esfuerzo, se procedió a la inyección en situación de reposo de 20 mCi de ^{99m}Tc-MIBI, siguiendo la misma metodología para la adquisición. Tras la normalización y filtrado de las imágenes, éstas se reconstruyeron, obteniéndose los cortes de eje corto, eje largo horizontal y eje largo vertical.

Tres observadores independientes valoraron los estudios de forma visual. Los defectos de perfusión, comparando los estudios de esfuerzo y reposo, se catalogaron como fijos (sin diferencias entre ambos) o reversibles (con mejoría en reposo).

Coronariografía y Doppler intracoronario

A los pacientes con alguna prueba no invasiva anormal se les propuso la práctica de una coronariografía, según técnica estandarizada, para descartar la presencia de aterosclerosis coronaria. A continuación se practicó un estudio del flujo coronario mediante un catéter Doppler colocado en el segmento proximal de la arteria descendente anterior. Se registraron la señal de velocidad intracoronaria y la presión arterial de forma basal y durante la fase de máxima hiperemia (tras la infusión de 10 mg de papaverina) en el tronco común de la coronaria izquierda. La reserva coronaria se determinó como la relación entre el flujo coronario máximo y el basal.

Biopsias endomiocárdicas

Se practicaron biopsias endomiocárdicas del ventrículo izquierdo mediante un biotomo Cordis. Se tomaron 2-3 muestras de cada paciente, y se incluyeron en

glutaraldehído al 2%, osmio y resinas epoxi. Se obtuvieron cortes transversales semifinos para tinción con azul de toluidina. Parte de los bloques se incluyeron en formalina y parafina para tinción con hematoxilina-eosina, tricómico de Gomori y rojo Congo.

Se realizó una evaluación semicuantitativa atendiendo al grado de hipertrofia nuclear o celular, grado de fibrosis intersticial, miocitólisis y presencia de vacuolas lipídicas. Se realizó un análisis morfométrico de las biopsias cardíacas en cortes semifinos bajo la tinción de azul de toluidina, mediante un Microm Image Processing Operative System (Micromr, Barcelona) con un procesador de imagen Kontron Electronics que incluía toda la sección histológica. El diámetro de la fibra miocárdica se estableció como la distancia máxima a través del punto más estrecho de la fibra. La fracción de volumen de la fibrosis (FVF) y la fracción de volumen de los miocitos (FVM) se obtuvieron mediante la relación entre el volumen total de la sección histológica y el volumen de fibrosis y de miocitos, respectivamente. Un patólogo examinó todas las muestras sin conocer a quién pertenecía la biopsia.

Se compararon las biopsias endomiocárdicas de los pacientes diabéticos con cinco pacientes no diabéticos (grupo control) con una edad media de 36,6 ± 6 años que habían fallecido en accidente de tráfico. Se utilizó la misma metodología en el procesamiento de las muestras.

Análisis estadístico

Los resultados se expresan como valor medio ± DE. Mediante la prueba de la t de Student para valores no apareados se evaluaron los análisis estadísticos de las diferencias entre los grupos. Se recurrió a la prueba de la χ^2 para comparar las variables categóricas. Un valor de $p < 0,05$ se consideró estadísticamente significativo.

RESULTADOS

Se estudiaron un total de 33 pacientes cuyas características clínicas se resumen en la [tabla 1](#). La FE basal media fue del 56,5 ± 6,6% y aumentó durante el esfuerzo al 63 ± 7,4% ($p < 0,02$); sin embargo, aplicando los criterios de Rozansky, 16 pacientes presentaron una respuesta anormal, definiéndose ésta según la combinación del análisis de la motilidad de la pared ventricular y el aumento de la fracción de eyección.

En la gammagrafía miocárdica de perfusión con ^{99m}Tc-MIBI no se observaron defectos segmentarios en ningún paciente; se observaron defectos reversibles subsegmentarios y de escasa extensión en 3 pacientes (los 3 afectaban la región anterolateral del ventrículo izquierdo) ([fig. 1](#)). En 15 pacientes se obtuvieron defectos fijos de escasa extensión (1 en la región anterolateral, 9 en la anteroseptal y 5 en la región inferior).

TABLA 1
Características clínicas de los pacientes

n = 33	$\bar{X} \pm DE$	Intervalo
Edad (años)	28,5 ± 8,95	18-46
Tiempo de evolución de la DM (años)	14,34 ± 5,77	6-30
Índice de masa corporal (kg/m ²)	23,88 ± 2,61	19,56-28,47
HbA _{1c} (%)	7,90 ± 1,71	5,2-11,8
Dosis de insulina/kg/día	0,69 ± 0,19	0,28-1,14
Colesterol total (mg/dl)	196,47 ± 35,74	129-264
Triglicéridos (mg/dl)	85,36 ± 44,28	38-247
Retinopatía (%)	30	
Nefropatía (%)	14	
Neuropatía periférica (%)	18	
Antecedentes familiares de cardiopatía isquémica (%)	25	

n: número; DM: diabetes mellitus; HbA_{1c}: hemoglobina glucosilada.

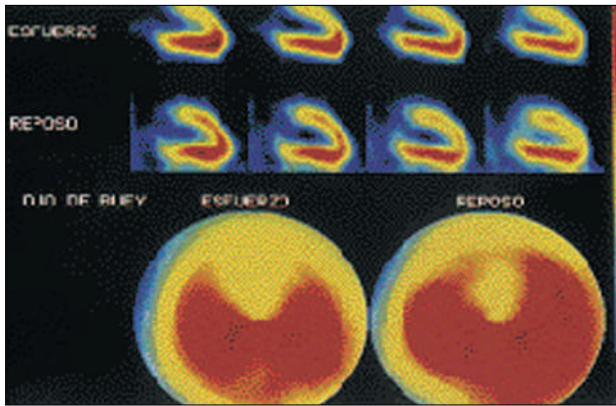


Fig. 1. Tomogammagrafía miocárdica de perfusión con ^{99m}Tc-sestamibi en la que se observa tanto en el eje largo vertical (superior) como en el mapa polar (ojo de buey en la parte inferior) un defecto de perfusión en la cara anterior con reperusión casi completa en el reposo.

En el ecocardiograma se observaron unas dimensiones del ventrículo izquierdo normales en todos los pacientes (diámetro telediastólico 51 ± 2 mm, diámetro telesistólico 31 ± 3 mm) sin anomalías de la motilidad segmentaria en ningún paciente excepto en uno (hipocinesia anterolateral sin evidencia de lesiones coronarias), y con una fracción de eyección (método de Simpson) dentro de los valores de referencia (65 ± 4%).

Ningún paciente tenía hipertrofia ventricular izquierda (grosor medio del septo interventricular de 9 ± 1 mm y de la pared posterior de 8 ± 1 mm) ni disfunciones valvulares. La función diastólica fue normal, con una onda E de 0,67 ± 14 m/s y una onda A de 0,43 ± 11 m/s y la relación E/A de 1,55 ± 0,18.

Se practicó una coronariografía en 11 de los 18 pacientes que tenían alguna prueba no invasiva anormal (en todos la respuesta de la fracción de eyección al es-

TABLA 2
Tabla comparativa de las características clínicas de los pacientes divididos en dos grupos en función de si se les practicó o no biopsia endomiocárdica

	Biopsia endomiocárdica n = 11	Sin biopsia endomiocárdica n = 22	p
Edad (años)	28,67 ± 10,28	28,39 ± 8,69	0,94
Tiempo de evolución de la DM (años)	15,89 ± 6,66	13,81 ± 5,48	0,36
Índice de masa corporal (kg/m ²)	24,78 ± 2,73	23,57 ± 2,55	0,24
HbA _{1c} (%)	7,77 ± 2,01	7,93 ± 1,66	0,82
Dosis de insulina/kg/día	0,70 ± 0,23	0,69 ± 0,18	0,89
Colesterol total (mg/dl)	208,12 ± 26,89	193,14 ± 37,64	0,30
Triglicéridos (mg/dl)	98,12 ± 45,12	98,12 ± 45,12	0,36
Retinopatía (%)	33	30	0,83
Nefropatía (%)	0	19	0,40
Neuropatía periférica (%)	33	10	0,34
Antecedentes familiares de cardiopatía isquémica (%)	44	18	0,24

n: número; DM: diabetes mellitus; HbA_{1c}: hemoglobina glucosilada; el signo ± indica la media desviación estándar.

fuerzo, aplicando los criterios de Rozansky, fue anormal, y en la gammagrafía de perfusión 1 paciente tenía un defecto reversible anterolateral y los restantes 10 tenían defectos fijos: 1 inferoseptal, 1 inferolateral, 1 anterolateral y 7 anteroseptales). En todos ellos las arterias epicárdicas fueron angiográficamente normales. La reserva coronaria fue normal en todos los pacientes (se obtuvo un aumento del flujo coronario medio de 4 ± 0,5 veces tras la infusión de papaverina).

En la tabla 2 se comparan las características clínicas de los pacientes a quienes se realizó biopsia endomiocárdica con las de aquellos en quienes no se realizó biopsia, apreciándose que no hubo diferencias significativas entre ambos grupos con respecto a ninguna de las variables estudiadas.

En el estudio histológico (tabla 3) se detectaron anomalías en todos los pacientes (figs. 2, 3, 4). Se encontró hipertrofia fibrilar en los 11, en 10 era hipertrofia celular (citoplasmática), en 2 combinada con hipertrofia del núcleo y en 1 paciente solamente hipertrofia nuclear. En nueve biopsias se detectó la presencia de fibrosis intersticial, incluyendo fibrosis del espacio perivascular; 6 pacientes tenían miocitólisis y se hallaron depósitos lipídicos (en forma de pequeñas vacuolas) en las muestras de 4 pacientes. En los cortes semifinos practicados no se objetivó alteración de los vasos sanguíneos, ni se evidenciaron cambios proliferativos. No obstante, no se realizó un estudio de microscopía electrónica para analizar la membrana basal capilar.

Los sujetos controles no presentaron hipertrofia (celular o nuclear) en ninguna de las biopsias estudiadas

TABLA 3
Resultados histológicos de las biopsias
endomiocárdicas en los 11 pacientes diabéticos

Pacientes	Hipertrofia celular nuclear	Fibrosis	Miocitólisis	Depósitos lipídicos
1	+ -	+	-	-
2	- +	-	-	-
3	+ -	+	++	+
4	+ -	+	-	+
5	+ +	-	++	+
6	+ -	+	+	+
7	+ -	+	+	-
8	+ +	+	+	-
9	+ -	+	-	-
10	+ -	+	-	-
11	+ +	+	+	+

–: ausencia; +: ligero; ++: moderado; +++: grave.

(fig. 2). En el análisis morfométrico de las biopsias en los diabéticos comparados con los controles se observó que la fracción de volumen de la fibrosis (FVF) ($0,19 \pm 0,06$ frente a $0,10 \pm 0,06$; $p < 0,01$), el diámetro de las fibras miocárdicas –en μ – ($1.062,3 \pm 547$ frente a 600 ± 167 ; $p < 0,02$); y el área de las fibras –en χ^2 – fue mayor en los diabéticos ($24,2 \pm 3,3$ frente a $15,1 \pm 3,4$; $p < 0,001$), mientras que la fracción de volumen de los miocitos (FVM) fue mayor en los controles ($0,89 \pm 0,07$ frente a $0,71 \pm 0,06$; $p < 0,001$).

DISCUSIÓN

Los resultados de nuestro estudio demuestran que los pacientes diabéticos jóvenes insulino-dependientes, aunque estén asintomáticos, tienen alteraciones histológicas en el músculo cardíaco que conllevan la aparición de disfunción ventricular izquierda y/o la presencia de defectos subsegmentarios de perfusión en la gammagrafía cardíaca. Dichas anomalías no son secundarias ni a aterosclerosis coronaria ni a enfermedad de pequeño vaso. Las anomalías encontradas se manifiestan por la presencia de fibrosis intersticial, hipertrofia celular, miocitólisis y depósitos lipídicos.

En la década de los años setenta se observó^{1,2} que los pacientes diabéticos presentaban una incidencia de mortalidad o insuficiencia cardíaca 2-3 veces superior al resto de los enfermos tras un infarto de miocardio, por lo que se sospechó la existencia de una miocardiopatía que estuviese ligada fundamentalmente a la presencia de la diabetes. Sin embargo, la frecuente coexistencia de la misma con dislipemia, hipertensión u obesidad³ ha dificultado el estudio de sus bases anatomopatológicas. Por ello, sus mecanismos y la fisiopatología no están suficientemente definidos⁴ a pesar de trabajos clínicos de investigación^{5,7,8} y experimentales en animales^{9,10}. Sin embargo, hoy día se acepta que el músculo cardíaco en los pacientes diabéticos¹¹ puede

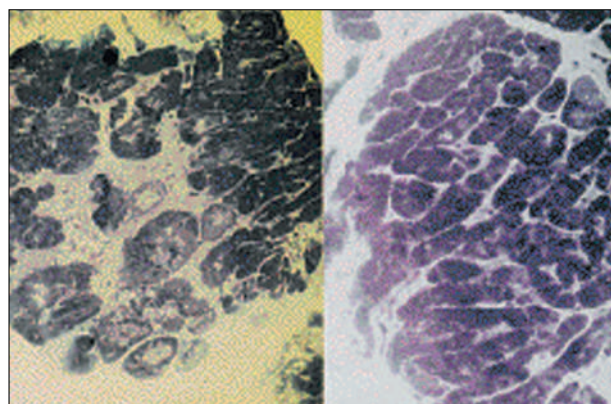


Fig. 2. Dcha.: corte histológico de un sujeto control en el que se observan las fibras miocárdicas de un tamaño similar, muy cercanas las unas de las otras y con poco colágeno intersticial entre ellas. Izqda.: biopsia endomiocárdica de un paciente diabético en la que se observa una gran diferencia en el tamaño de las fibras miocárdicas; algunas de ellas de gran tamaño en la mitad superior de la fotografía. En el centro se aprecia una gran zona acelular con fibrosis colágena y áreas de degeneración intracelular (miocitólisis). Tinción con azul de toluidina ($\times 180$).

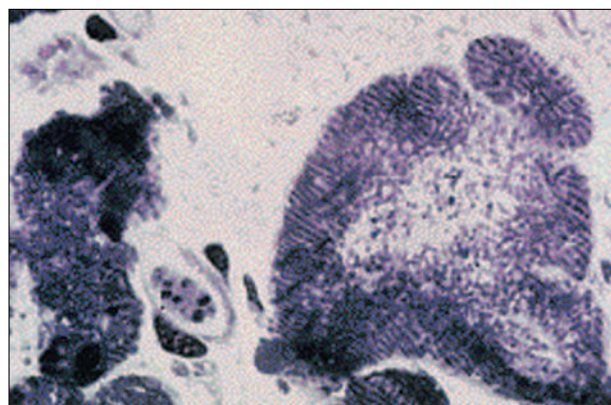


Fig. 3. Microscopia óptica de una biopsia de un diabético en la que se observa, a mayor aumento, una gran zona acelular de fibrosis intersticial. Se aprecia una fibra miocárdica de gran tamaño con degeneración intracelular (miocitólisis) y vacuolas lipídicas. Tinción con azul de toluidina ($\times 420$).

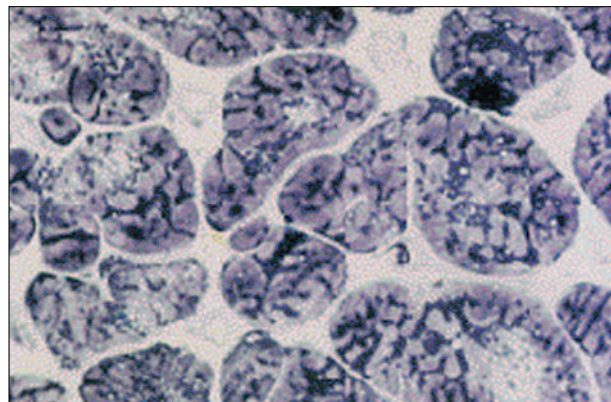


Fig. 4. Se aprecia una notable variabilidad en el tamaño y forma de las fibras miocárdicas. En este caso la cantidad de fibrosis intersticial es muy ligera, y predomina a nivel perivascular. Tinción con azul de toluidina ($\times 360$).

verse afectado de un modo independiente y no ligado a la presencia de una cardiopatía isquémica. Se ha sugerido que el mecanismo por el que se produce dicha afectación miocárdica es la afectación de pequeños vasos; así, Factor et al¹², en un estudio necrópsico, observaron en 3 de 6 pacientes la presencia de microaneurismas fusiformes; Fischer et al¹³, en un estudio clínico, encontraron en las biopsias de cuádriceps de pacientes diabéticos sometidos a pontaje aortocoronario que el grado de engrosamiento de la membrana basal de los capilares intramiocárdicos era mayor en los enfermos diabéticos que en aquellos con sólo intolerancia oral a la glucosa. De igual modo, Fisher et al¹⁴, mediante la realización de una biopsia endomiocárdica en 8 pacientes diabéticos asintomáticos, encontraron un engrosamiento arteriolar en 5 y fibrosis intersticial en 3 de ellos. La existencia de una afectación de los pequeños vasos en pacientes diabéticos no ha sido encontrada por otros autores tales como Shirey et al¹⁵ quienes, tras biopsia miocárdica en pacientes diabéticos, con signos de insuficiencia cardíaca y sin evidencia de cardiopatía coronaria, no encontraron signos de microangiopatía en sus pacientes. Finalmente, Sutherland et al¹⁶, estudiando mediante microscopía electrónica las biopsias endomiocárdicas de 7 pacientes diabéticos no encontraron diferencias significativas en el grado de engrosamiento de la membrana basal de los capilares intramiocárdicos entre el grupo de pacientes diabéticos y un grupo de pacientes no diabéticos de edades similares. Por todo ello, la etiología microvascular es cuestionada actualmente en la bibliografía¹⁷, aunque se ha señalado recientemente la presencia de una alteración funcional más específica como es la disfunción endotelial en el antebrazo de pacientes jóvenes insulino-dependientes¹⁸. Nuestros hallazgos no mostraron la presencia de alteraciones en los vasos sanguíneos. Ello puede explicarse por diferencias en la población estudiada, ya que en el estudio de Fischer et al¹³ la biopsia del cuádriceps se realizó durante la realización de un pontaje aortocoronario, por lo que la presencia de una cardiopatía isquémica asociada puede haber alterado los resultados encontrados en la biopsia. En el trabajo de Fisher et al¹⁴, aunque la población estaba asintomática, la edad media de los pacientes era superior a la de nuestros pacientes y los autores señalan que no encontraron lesiones obstructivas significativas en la coronariografía, por lo que puede suponerse que sí existían irregularidades o estenosis no significativas en el árbol coronario de sus enfermos. Nuestra población es, por el contrario, una de las de edad media más joven de la bibliografía, no tenía otros factores de riesgo tales como dislipemia o hipertensión, su árbol coronario era estrictamente normal, así como la respuesta a la papaverina, lo que indica la preservación de la reserva coronaria. Por ello, no creemos que exista ningún grado de afectación isquémica precoz que explique los hallazgos de nuestro estudio.

Nuestros pacientes representan, entre todos los comunicados en la bibliografía, un grupo altamente seleccionado en los que no existen otras patologías que puedan enmascarar los hallazgos obtenidos y en quienes, por lo tanto, todas las anomalías encontradas parecen deberse exclusivamente a la existencia de la propia diabetes.

En nuestro estudio se detectaron anomalías histológicas en los enfermos en quienes se realizó coronariografía y biopsia endomiocárdica, como hipertrofia de los miocitos (celular o nuclear), miocitólisis, fibrosis intersticial y depósitos lipídicos. Dichas alteraciones son idénticas a las halladas por otros autores en la bibliografía. Así, Nunoda et al¹⁹ encontraron, comparando las biopsias endomiocárdicas de nueve enfermos diabéticos sin hipertensión ni cardiopatía coronaria con las de siete pacientes normales de su misma edad, que los pacientes diabéticos presentaban un diámetro celular mayor y un porcentaje de fibrosis intersticial superior al del grupo control. En nuestra serie, el análisis morfométrico de las biopsias en el grupo de pacientes diabéticos también fue superior al grupo control normal tanto en el grado de fibrosis como en el diámetro y el área de las fibras miocárdicas, siendo nuestros pacientes todos ellos más jóvenes que los de la serie de Nunoda. Por ello, no cabe atribuir estos hallazgos histológicos a un cierto grado de envejecimiento celular. De igual modo, Das et al²⁰ encontraron, mediante el estudio de biopsias endomiocárdicas practicadas en 16 pacientes diabéticos, que las anomalías morfológicas (hipertrofia miofibrilar, degeneración grasa, etc.) fueron más pronunciadas en el grupo de pacientes sintomáticos que en los asintomáticos.

Puesto que tanto las alteraciones histológicas como las anomalías en la pequeña circulación (cuando se encuentran) son inespecíficas, la patogenia de la miocardiopatía diabética debe explicarse por anomalías bioquímicas o metabólicas. Se han descrito²¹ cambios en el metabolismo de los hidratos de carbono ligados a la hiperlipemia asociada a la diabetes, con una mayor utilización de la energía obtenida a partir de los ácidos grasos en detrimento de la utilización de la glucosa. Ello produce una acumulación de metabolitos tóxicos que producen una disfunción contráctil del corazón. Experimentalmente también se han descrito²² alteraciones en la utilización del calcio intracelular como alteraciones en el intercambio Na-Ca, disminución de la actividad de la bomba de Ca del retículo sarcoplásmico, etc., que acaban produciendo una acumulación de Ca intracitoplasmático que interfiere con la relajación ventricular y aumenta la rigidez miocárdica. Ello podría explicar que en nuestra serie, como en otras de la bibliografía, se hayan detectado anomalías de la función contráctil del ventrículo izquierdo. Ésta es, en general, normal en reposo, manifestándose la disfunción ventricular sistólica o diastólica única-

mente durante el esfuerzo. Así, Vered et al²³ encontraron que de sus 30 pacientes diabéticos estudiados mediante ventriculografía isotópica de esfuerzo, un 17% presentaron una disminución de la fracción de eyección con el ejercicio. Dicho porcentaje fue del 42% para los varones y del 44% para las mujeres en la serie de Mustonen et al²⁴. Dichos porcentajes son similares al 48% de pacientes de nuestra serie que presentaron una respuesta anormal de la fracción de eyección al ejercicio. En nuestro estudio, sin embargo, aplicamos un criterio diferente para valorar la respuesta de la fracción de eyección con el ejercicio, como fueron los criterios de Rozansky⁶, ampliamente validados en la bibliografía.

Durante la realización de la prueba de esfuerzo con ^{99m}Tc-MIBI, ningún paciente refirió dolor precordial, ni presentó signos de isquemia en el ECG. Sin embargo, cerca del 50% de enfermos presentaron defectos de perfusión, casi todos ellos fijos. Esto concuerda con lo referido por Abenavoli et al²⁵, quienes detectaron defectos de perfusión con talio-201 en el 42% de sus enfermos, aunque en dicha serie la edad media de sus pacientes era superior a la nuestra (49 frente a 28 años) y en su trabajo no practicaron coronariografía de control. Los defectos encontrados en nuestros enfermos fueron de escasa extensión (subsegmentarios) y en general fijos, por lo que creemos que pueden ser atribuidos a las propias anomalías histológicas miocárdicas y no a la existencia de una verdadera isquemia o necrosis miocárdica. Creemos que en nuestros pacientes puede descartarse con certeza la existencia de una afectación isquémica subclínica, tanto por la ausencia de lesiones en los vasos coronarios como por la normalidad de la reserva coronaria, con un incremento del flujo coronario 4 veces superior al basal tras infusión de papaverina. Aunque recientemente Nahser et al²⁶ han referido la presencia de una vasodilatación coronaria alterada en un grupo de 24 enfermos diabéticos en comparación con un grupo control, en dicha serie el 70% del grupo de enfermos diabéticos tenían antecedentes de hipertensión, y en un 17% se hallaron lesiones significativas en la coronariografía, siendo además su media de edad también 20 años superior a la nuestra. Por todo ello, es fácil inferir que en su estudio diversos factores pueden, aparte de la diabetes, haber influido en los resultados obtenidos.

En nuestros pacientes el estudio con ecocardiografía-Doppler no presentó alteraciones de la función diastólica, al contrario de lo señalado en la bibliografía^{27,28}. Probablemente ello se debe a que nuestros pacientes no tenían alteraciones en la función autonómica del corazón, ya que se ha señalado que las anomalías en la función diastólica cardíaca van ligadas a alteraciones en la actividad nerviosa simpática cardíaca²⁹. Puesto que en nuestra serie no realizamos un estudio de la inervación autonómica cardíaca (medida del in-

tervalo RR durante la maniobra de Valsalva, frecuencia cardíaca tras 15 min de reposo, etc.), no podemos ofrecer una explicación definitiva de nuestras diferencias respecto a los datos publicados previamente.

Las diferencias entre el grupo de pacientes a los que se practicó biopsia endomiocárdica y a los que no se les practicó, no pueden achacarse a la presencia de diferencias significativas en toda una serie de variables clínicas según refleja la **tabla 2**, ni tampoco a un grado mayor de afectación diabética, ya que las cifras de hemoglobina glucosilada fueron similares entre ambos grupos e inferiores al 10%, lo que indica un grado aceptable de control glucémico¹⁴. Quizá un grado mayor de afectación histológica en el grupo con disfunción ventricular pueda ser responsable de las diferencias observadas entre ambos grupos de pacientes.

Limitaciones del estudio

El número total de enfermos diabéticos insulino-dependientes estudiados fue pequeño, y menor aún el subgrupo que aceptó la práctica de una coronariografía, por lo que los resultados no son extrapolables a todos los pacientes diabéticos. Sin embargo, el número de pacientes es similar al de otras series comunicadas previamente en la bibliografía^{15,17,18}. De igual modo, los hallazgos de las biopsias fueron concordantes en una misma dirección en todos los pacientes, y los resultados fueron similares a los publicados previamente. En nuestra serie no realizamos un estudio del árbol coronario con acetilcolina, por lo que desconocemos el grado de disfunción endotelial de nuestros pacientes. Tampoco podemos saber el grado de afectación histológica y la existencia o no de lesiones coronarias del grupo estudiado sólo con técnicas no invasivas. En relación a este último punto, pensamos que la realización de una coronariografía y una biopsia miocárdica no es ética, puesto que se trata de pacientes asintomáticos y con normalidad en todas las pruebas no invasivas practicadas.

CONCLUSIONES

En los pacientes diabéticos jóvenes insulino-dependientes, aunque estén asintomáticos, existen alteraciones histológicas no ligadas a la presencia de otras patologías que llevan a una disfunción ventricular izquierda y defectos subsegmentarios de perfusión en la gammagrafía cardíaca, lo que apoya la existencia de una miocardiopatía específicamente diabética. Su etiopatogenia es probablemente multifactorial, y hoy día desconocemos qué factores pueden condicionar la aparición de signos o síntomas de insuficiencia cardíaca. Ello, y si existe un tratamiento específico para dicha miocardiopatía diabética, debe ser objeto de diversos estudios en los próximos años.

BIBLIOGRAFÍA

1. Kanel WB, Hjortland M, Castelli WP. Role of diabetes in congestive heart failure: the Framingham study. *Am J Cardiol* 1974; 34: 29-34.
2. Soler NG, Bennet MA, Lamb P, Pentecost BL, Fitzgerald MG, Mullins JM. Coronary care for myocardial infarction in diabetics. *Lancet* 1974; 1: 475-477.
3. Bell SH. Diabetic cardiomyopathy. A unique entity or a complication of coronary artery disease. *Diabetes Care* 1995; 18: 708-714.
4. Le Winter MM. Diabetic cardiomyopathy: an overview. *Coron Artery Dis* 1996; 7: 95-98.
5. Zonerach S, Zonerach O, Rhee JJ. Left ventricular performance in diabetic patients without clinical heart disease. *Chest* 1977; 72: 748-751.
6. Rozansky A, Diamond GA, Jones R, Forrester JS, Berman D, Morris D et al. A format for integrating the interpretation of exercise ejection fraction and wall motion and its application in identifying equivocal responses. *J Am Coll Cardiol* 1985; 5: 238-248.
7. Hamby RI, Zonerach S, Sherman L. Diabetic cardiomyopathy. *JAMA* 1974; 229: 1.749-1.759.
8. Regan TJ, Lyons MM, Ahmed SS, Levinson GE, Oldewurtel HA, Ahmad MR et al. Evidence for cardiomyopathy in familial diabetes mellitus. *J Clin Invest* 1977; 60: 885-889.
9. Schaffer SW, Tan BH, Wilsen GL. Development of a cardiomyopathy in a model of noninsulin-dependent diabetes. *Am J Physiol* 1985; 248: H179-H185.
10. Haider B, Yeh CK, Thomas G, Oldewurtel HA, Lyons MM, Ryan TJ. Influence of diabetes on the myocardium and coronary arteries of Rhesus Monkey fed an atherogenic diet. *Cir Res* 1981; 49: 1.278-1.288.
11. Shehadek A, Regan TJ. Cardiac consequences of diabetes mellitus. *Clin Cardiol* 1995; 18: 301-305.
12. Factor SM, Okun EM, Minerale T. Capillary microaneurysms in the human diabetic heart. *N Engl J Med* 1980; 302: 384-388.
13. Fischer VW, Barner HB, La Rose LS. Quadriceps and myocardial capillary basal laminae: their comparison in diabetic patients. *Arch Pathol Lab Med* 1982; 106: 336-341.
14. Fisher BM, Gillen G, Lindop GBM, Dargie HJ, Frier BM. Cardiac function and coronary arteriography in asymptomatic Type I (insulin-dependent) diabetic patients: evidence for a specific diabetic heart disease. *Diabetologia* 1986; 29: 706-712.
15. Shirey EK, Proudfit WL, Hawk WA. Primary myocardial disease: correlation with clinical findings, angiographic and biopsy diagnosis: follow-up of 139 patients. *Am Heart J* 1980; 62: 251-254.
16. Sutherland CGG, Fisher BM, Frier BM, Dargie HJ, More IAR, Lindop GBM. Endomyocardial biopsy pathology in insulin-dependent diabetic patients with abnormal ventricular function. *Histopathology* 1989; 14: 593-602.
17. Hardin NJ. The myocardial and vascular pathology of diabetic cardiomyopathy. *Coron Artery Dis* 1996; 7: 99-108.
18. Johnstone MT, Creager SJ, Scales KM, Cusco JA, Lee BK, Creager MA. Impaired endothelium-dependent vasodilation in patients with insulin-dependent diabetes mellitus. *Circulation* 1993; 88: 2.510-2.516.
19. Nunoda S, Genda A, Sugihara N, Nakayama A, Miguno S, Takeda R. Quantitative approach to the histopathology of the biopsied right ventricular myocardium in patients with diabetes mellitus. *Heart and Vessels* 1985; 1: 43-47.
20. Das AK, Das JP, Chandrasekar S. Specific heart muscle disease in diabetics mellitus-a functional structural correlation. *Int J Cardiol* 1987; 17: 299-302.
21. Lopaschuk G. Abnormal mechanical function in diabetes: relationship to altered myocardial carbohydrate/lipid metabolism. *Coron Artery Dis* 1996; 7: 116-123.
22. Shaffer SW, Mozaffari M. Abnormal mechanical function in diabetes: relation to myocardial calcium handling. *Coron Artery Dis* 1996; 7: 109-115.
23. Vered Z, Battler A, Segal P, Liberman D, Yerushalmi Y, Berezin M et al. Exercise induced left ventricular dysfunction in young men with asymptomatic diabetes mellitus (diabetic cardiomyopathy). *Am J Cardiol* 1984; 54: 633-637.
24. Mustonen JH, Usitupa MIJ, Tahvanainen K, Tahwar S, Laasko M, Lämsimies E et al. Impaired left ventricular systolic function during exercise in middle-aged insulin dependent and non insulin dependent diabetic subjects without clinically evident cardiovascular disease. *Am J Cardiol* 1988; 62: 1.273-1.279.
25. Abenavoli T, Rubler S, Fisher VJ, Axelrod HI, Zuckerman KP. Exercise testing with myocardial scintigraphy in asymptomatic diabetic males. *Circulation* 1981; 63: 54-64.
26. Nasher PJ, Brown RE, Oskarsson H, Winniford DM, Rossen JD. Maximal coronary flow reserve and metabolic coronary vasodilation in patients with diabetes mellitus. *Circulation* 1995; 91: 635-640.
27. Paillole C, Dahan M, Paycha F, Cohen Solal A, Passa P, Gourgon R. Prevalence and significance of left ventricular filling abnormalities determined by Doppler echocardiography in young type I (insulin-dependent) diabetic patients. *Am J Cardiol* 1989; 64: 1.010-1.016.
28. Riggs TW, Transue D. Doppler echocardiographic evaluation of left ventricular diastolic function in adolescents with diabetes mellitus. *Am J Cardiol* 1990; 65: 899-902.
29. Kahn JK, Zola B, Juni JE, Vinik AI. Radionuclide assessment of left ventricular diastolic filling in diabetes mellitus with and without cardiac autonomic neuropathy. *J Am Coll Cardiol* 1986; 7: 1.303-1.309.