

MÉTODOS

Ecocardiografía-MIBI con dobutamina: significado de las alteraciones de la contractilidad en pacientes con alteraciones de la perfusión

María del Mar de la Torre, José Alberto San Román, Isidre Vilacosta^a, Vicente Peral, Miguel Hernández^b, Isabel Garcimartín, José Antonio Castillo^c, María Jesús Rollán^d, Luis de la Fuente, Giselle Gervacio-Domingo y Francisco Fernández-Avilés

Servicio de Cardiología. Hospital Universitario. Valladolid. Servicios de ^aCardiología y ^bMedicina Nuclear, Hospital Universitario San Carlos. Madrid. ^cServicio de Cardiología. Hospital Santa María del Rosell. Cartagena. Murcia. ^dServicio de Cardiología. Hospital Universitario del Río Hortega. Valladolid.

angiografía coronaria/ dobutamina/ ecocardiografía/ enfermedad coronaria/ flujo sanguíneo/ gammagrafía/ hemodinámica/ perfusión miocárdica

Introducción y objetivos. En presencia de enfermedad coronaria y ante un estímulo adecuado (estrés), las alteraciones de la perfusión preceden a las alteraciones de la contractilidad. La presencia de alteraciones de la perfusión sin alteraciones de la contractilidad podría ser debida a que no hay isquemia o ésta es leve. Nuestro objetivo ha sido comparar las características clínicas, respuesta hemodinámica y severidad de los defectos de perfusión en pacientes con enfermedad coronaria y alteraciones de la perfusión con y sin alteraciones de la contractilidad durante la infusión de dobutamina.

Pacientes y métodos. A 82 pacientes con enfermedad coronaria demostrada angiográficamente sin infarto previo se les administró dobutamina (hasta 40 mg/kg/min) y atropina cuando fue necesario. Se realizó gammagrafía MIBI-SPECT una hora después del máximo estrés y en reposo 24 h después. Se calculó el índice de perfusión al dividir la suma de la puntuación según la captación de isótopo de los segmentos entre el número de segmentos afectados.

Resultados. De los 73 pacientes con defectos de perfusión, la ecocardiografía de estrés fue positiva en 59 (grupo A) y negativa en los 14 restantes (grupo B). En el grupo A había más hipertensos (33 frente a 4; $p = 0,04$). Las demás características clínicas fueron similares en ambos grupos. El doble producto al final de la prueba fue similar (18.520 ± 5.691 frente a 18.680 ± 5.329 ; $p = \text{NS}$). La incidencia de alteraciones eléctricas y angina fue mayor en el grupo A (42 frente a 3; $p < 0,001$ y 33 frente a 1; $p < 0,001$, respectivamente). En el grupo A, los defectos de perfusión no fueron más extensos (segmentos afectados: 2,15 frente a 2,21; $p = \text{NS}$) pero

sí más severos (segmentos con captación intensamente disminuida o ausente: 1,10 frente a 0,28; $p < 0,05$; índice de perfusión, 2,62 frente a 2,21; $p < 0,05$).

Conclusión. En pacientes con enfermedad coronaria severa y alteraciones de la perfusión demostradas mediante MIBI-SPECT con dobutamina, la presencia de alteraciones de la contractilidad define a un grupo de pacientes con alteraciones más severas de la perfusión miocárdica.

DOBUTAMINE-MIBI ECHOCARDIOGRAPHY: SIGNIFICANCE OF WALL MOTION ABNORMALITIES IN PATIENTS WITH PERFUSION DEFECTS

Background and objectives. In the presence of coronary artery disease and with an appropriate stressor, perfusion defects precede contractility abnormalities. Perfusion defects without contractility abnormalities may be due to the absence of ischemia or mild ischemia. Our purpose has been to compare the clinical characteristics, hemodynamic response and severity of perfusion defects in patients with coronary artery disease and perfusion defects with and without wall motion abnormalities during dobutamine infusion.

Patients and methods. Eighty two patients with significant coronary artery disease demonstrated by angiography without previous myocardial infarction underwent dobutamine infusion (up to 40 mg/kg/min). Atropine was given when necessary. Stress scintigraphic MIBI-SPECT images were acquired 1 hour after peak stress and rest studies were obtained 24 hours after stress testing. The perfusion score was calculated by dividing the total uptake score between the number of segments affected.

Correspondencia: Dr. J.A. San Román.
Servicio de Cardiología. Hospital Universitario.
Avda. Ramón y Cajal, 3. 47011 Valladolid.

Recibido el 15 de abril de 1997.

Aceptado para su publicación el 10 de octubre de 1997.

Results. Among the 73 patients with perfusion defects, stress echocardiography was positive in 59 (Group A) and was negative in the remaining 14 (Group B). There were more hypertensive patients in Group A (33 vs 4; $p = 0.04$). There was no significant difference between the two groups with respect to other clinical characteristics. The peak rate-pressure product was similar in both groups (18.520 ± 5.691 vs 18.680 ± 5.329 ; $p = \text{NS}$). The development of electric abnormalities and angina was more common in Group A (42 vs 3, $p < 0.001$ and 33 vs 1; $p < 0.001$). Perfusion defects were not more extensive in Group A (abnormal segments 2.15 vs 2.21; $p = \text{NS}$) but they were more severe (segments with severe uptake reduction or no uptake 1.10 vs 0.28; $p < 0.05$; perfusion score 2.62 vs 2.21; $p < 0.05$).

Conclusion. In patients with severe coronary artery disease and perfusion defects during dobutamine-MIBI-SPECT, the presence of wall motion abnormalities defines the patients with more severe perfusion defects.

(*Rev Esp Cardiol* 1998; 51: 204-210)

INTRODUCCIÓN

Existen diferentes técnicas no invasivas que han demostrado un alto rendimiento en el diagnóstico de la enfermedad coronaria. Las técnicas tomográficas de imagen permiten detectar alteraciones de la perfusión¹⁻⁴. La ecocardiografía objetiva alteraciones de la contractilidad secundarias a la isquemia⁵⁻⁹.

En presencia de enfermedad coronaria, un estímulo adecuado (estrés) físico o farmacológico provoca una secuencia temporal de fenómenos que se ha denominado «cascada isquémica». Las alteraciones de la perfusión preceden a las de la contractilidad. En una fase posterior aparecen las alteraciones eléctricas y la angina. Teóricamente, la presencia de hipoperfusión sin alteraciones de la contractilidad podría explicarse porque las alteraciones de la perfusión son poco extensas o leves.

Para comprobar esta hipótesis hemos comparado las características clínicas, respuesta hemodinámica y severidad de la isquemia de los pacientes con enfermedad coronaria severa sin infarto previo que presentaban alteraciones de la perfusión detectadas mediante gammagrafía de perfusión miocárdica con MIBI-SPECT y alteraciones transitorias de la contractilidad demostradas mediante ecocardiografía con dobutamina (EDOB) con los pacientes que sólo presentaban alteraciones de la perfusión.

PACIENTES Y MÉTODOS

Pacientes

El grupo de estudio está formado por 82 pacientes consecutivos (edad media: 65 ± 9 años; 49 varones) ingresados por dolor torácico y sin historia previa de cardiopatía isquémica. Fueron excluidos todos aquellos pacientes con: a) enfermedad coronaria ya demostrada por angiografía; b) infarto de miocardio antiguo, y c) angina inestable que no se controló con tratamiento médico. De estos 82 pacientes con enfermedad coronaria severa sin infarto previo 73 tuvieron MIBI positivo. En la EDOB se observaron alteraciones de la contractilidad en 59 pacientes (81%) que formaron el grupo A. Los 14 pacientes restantes con EDOB negativa formaron el grupo B. Es decir, el grupo A está formado por pacientes con alteraciones de la perfusión y alteraciones de la contractilidad y el grupo B por pacientes con alteraciones de la perfusión sin alteraciones de la contractilidad.

MÉTODOS

Tras la aceptación del paciente para ser incluido en el estudio, se procedió durante el primer día a la realización de la ecocardiografía con infusión de dobutamina. Durante el máximo estrés se administró ^{99m}tecnecio-metoxiisobutilisonitrilo (MIBI) y 60 min más tarde se obtuvieron las imágenes isotópicas. Al día siguiente se realizaron las imágenes tomográficas en reposo. La coronariografía se hizo en los días siguientes. No se produjeron eventos coronarios entre el día de la realización de las pruebas de estrés y la coronariografía. El protocolo había sido aceptado por el comité ético.

Infusión de dobutamina

La dobutamina se administró en bomba de perfusión continua con una dosis inicial de $10 \mu\text{g}/\text{kg}/\text{min}$. La dosis se aumentó en $10 \mu\text{g}/\text{kg}/\text{min}$ cada 3 min hasta alcanzar una dosis total de $40 \mu\text{g}/\text{kg}/\text{min}$ que se mantenía durante 6 min. Si una vez finalizada la infusión la frecuencia cardíaca era menor del 85% de la frecuencia teórica máxima y no se alcanzó algún criterio de suspensión de la prueba, se administró 1 mg intravenoso de atropina. Los criterios de suspensión de la prueba fueron: frecuencia teórica máxima; angina intensa; cefalea, náuseas o temblor limitantes; descenso del segmento ST superior a 0,3 MV; bloqueo auriculoventricular Mobitz II o de tercer grado; hipotensión sintomática o de más de 40 mmHg; presión sistólica superior a 220 mmHg o diastólica de más de 130 mmHg, y arritmias ventriculares complejas.

Se registró un electrocardiograma de 12 derivaciones y se tomó la presión arterial basalmente y cada 3 min hasta 10 min después de finalizada la infusión o de negativizarse la prueba si ésta fue positiva.

Ecocardiografía

El ventrículo izquierdo se dividió en 7 segmentos: septo proximal, septo distal, apical, anterolateral, posterolateral, posterobasal y diafragmático. Esta clasificación, ya previamente utilizada¹⁰, está basada en la propuesta por la Sociedad Americana de Ecocardiografía y tiene en cuenta la anatomía coronaria.

Se estudiaron las ventanas paraesternal (eje largo y eje corto) y apical (cuatro y dos cámaras). Cada segmento fue clasificado según su movilidad en: normal e hipercinesia, hipocinesia leve, hipocinesia severa, acinesia y discinesia. La prueba se consideró positiva desde el punto de vista ecocardiográfico cuando la movilidad de alguno de los segmentos disminuyó al menos un grado.

Gammagrafía de perfusión miocárdica

Se administraron 25 mCi de MIBI marcado con ^{99m}Tc durante la fase de máximo estrés (mayor frecuencia cardíaca alcanzada) y una hora después se obtuvieron los estudios gammagráficos con la técnica SPECT (tomografía mediante emisión de fotón único computadorizada). A las 24 h se realizó el estudio en reposo tras una nueva inyección del isótopo.

Se obtuvieron imágenes cardíacas en los ejes largo, corto y sagital. El ventrículo izquierdo se dividió en los mismos segmentos considerados para la ecocardiografía. La captación del isótopo se puntuó como: 1, normal, 2, discretamente disminuida, 3, intensamente disminuida, y 4, ausente. Se calculó el índice de perfusión al dividir la suma de la puntuación según la captación del isótopo de los segmentos entre el número de segmentos afectados. La presencia de un defecto de perfusión durante el estrés que desaparecía o se hacía menor en el reposo (es decir, un defecto reversible), se consideró respuesta isquémica, mientras que un defecto que se mantenía sin cambios durante el reposo (defecto fijo) fue identificado como necrosis o isquemia severa que se mantiene en el reposo. Los resultados fueron interpretados por un único especialista en medicina nuclear que desconocía los resultados de la ecocardiografía y la coronariografía.

Coronariografía

Todos los pacientes fueron sometidos a coronariografía selectiva mediante la técnica de Judkins. Se consideró enfermedad coronaria significativa la reducción del diámetro de la luz de alguno de los vasos principales en, al menos, un 70%.

Análisis estadístico

Las variables cuantitativas están representadas como media \pm desviación estándar y se compararon

TABLA 1
Características clínicas

	Grupo A (EDOB positiva) (n = 59)	Grupo B (EDOB negativa) (n = 14)	p
Varones	38 (64%)	11 (79%)	NS
Edad (años)	65 \pm 9	64 \pm 10	NS
Hipertensión	33 (56%)	4 (29%)	0,04
Hipercolesterolemia	24 (41%)	9 (64%)	0,09
Tabaquismo	24 (41%)	4 (29%)	NS
Diabetes	14 (24%)	1 (7%)	0,06
Tratamiento antianginoso	52 (88%)	13 (93%)	NS
Betabloqueantes	16 (27%)	3 (21%)	NS
Hipertrofia ventricular	7 (12%)	2 (14%)	NS
Bloqueo de rama izquierda	19 (32%)	2 (14%)	NS
Número de vasos	1,72	1,71	NS
1 vaso	25 (42%)	6 (43%)	NS
2 vasos	22 (37%)	6 (43%)	NS
3 vasos	11 (17%)	2 (14%)	NS

EDOB: ecocardiografía con dobutamina.

mediante el test de la t de Student. Las variables cualitativas están representadas en porcentajes y se compararon mediante la prueba de la χ^2 y el cálculo de la probabilidad exacta de Fisher cuando fue necesario. Se consideró estadísticamente significativo un valor de $p < 0,05$. Cuando el valor de p estaba entre 0,05 y 0,1 se consideró que existía tendencia estadística.

RESULTADOS

Características clínicas

Al comparar las características clínicas de ambos grupos (**tabla 1**), la única diferencia significativa fue una mayor proporción de pacientes hipertensos en el grupo A. Dos variables tuvieron tendencia a la significación, la diabetes (más frecuente en el grupo A) y la hipercolesterolemia (más frecuente en el grupo B). La edad, sexo, extensión y distribución de la enfermedad coronaria, presencia de hipertrofia ventricular izquierda o bloqueo de rama izquierda fueron similares en ambos grupos. Tampoco hubo diferencias entre el número de pacientes que recibían tratamiento antianginoso, incluidos los tratados con betabloqueantes.

Características hemodinámicas

El doble producto alcanzado con la dobutamina fue similar en ambos grupos (**tabla 2**). Se partió de una frecuencia basal similar y se consiguieron una frecuencia final superior y un mayor porcentaje de la frecuencia cardíaca máxima teórica en el grupo B. La presión arterial basal fue similar en ambos grupos y la presión arterial final fue mayor en el grupo A. La atropina fue utilizada en más pacientes del grupo B. La

TABLA 2
Características hemodinámicas

	Grupo A (EDOB positiva) (n = 59)	Grupo B (EDOB negativa) (n = 14)	p
Frecuencia basal	67 ± 11	69 ± 11	NS
Frecuencia final	122 ± 24	143 ± 28	0,005
Frecuencia máxima (%)	79 ± 15	92 ± 17	0,008
Presión arterial basal	128 ± 23	117 ± 18	0,09
Presión arterial final	152 ± 39	130 ± 25	0,01
Doble producto basal	8.628 ± 2.290	8.085 ± 1.678	NS
Doble producto final	18.520 ± 5.691	18.680 ± 5.329	NS
Atropina	22	10	0,01
Alteraciones eléctricas	42	3	p < 0,001
Angina	33	1	p < 0,001

EDOB: ecocardiografía con dobutamina.

TABLA 3
Resultados MIBI

	Grupo A (n = 59)	Grupo B (n = 14)	P
Número de segmentos	2,15	2,21	NS
Número de segmentos ≥ 3*	1,10	0,28	< 0,05
Índice de perfusión	2,62	2,21	< 0,05

*Número de segmentos con captación del isótopo ≥ 3 (intensamente disminuida o ausente).

angina y las alteraciones electrocardiográficas fueron significativamente más frecuentes en el grupo con EDOB positivo (grupo A).

Resultados MIBI

El número de segmentos afectados fue similar en ambos grupos (tabla 3), sin embargo, en el grupo de pacientes con ecocardiografía de estrés positiva (grupo A), fue mayor el número de segmentos con captación intensamente disminuida o ausente así como el índice de perfusión (fig. 1).

DISCUSIÓN

En nuestro análisis de las características clínicas, respuesta hemodinámica y severidad de la isquemia en este grupo de pacientes con enfermedad coronaria severa y sin infarto previo hemos comprobado que los pacientes con alteraciones transitorias de la contractilidad y defectos de la perfusión tienen defectos de perfusión más severos que los pacientes que sólo presentan hipoperfusión miocárdica. La extensión de la enfermedad coronaria no puede explicar estos resultados pues era similar en ambos grupos.

Este resultado es congruente con la secuencia temporal de la cascada isquémica^{11,12} y el hecho de que la presencia de una alteración en la perfusión coronaria no siempre provoca isquemia¹⁰; mientras que la aparición de alteraciones de la contracción provocadas por un desequilibrio entre la oferta y la demanda de oxígeno es muy específica de isquemia.

Asociación dobutamina-MIBI

La dobutamina¹³⁻¹⁵ es una amina sintética con actividad simpaticomimética agonista de los receptores β_1 , β_2 y α_1 . El estímulo de estos receptores aumenta de forma importante el inotropismo, produce una respuesta cronotrópica positiva y un menor aumento de la presión arterial. Estas acciones provocan una mayor demanda de oxígeno que se intenta suplir aumentando el flujo coronario, ya que en condiciones normales la extracción de oxígeno es prácticamente máxima¹⁶. En presencia de enfermedad coronaria, la hiperemia inducida por estrés produce una heterogeneidad en la perfusión cardíaca debido a un menor incremento del flujo en las regiones irrigadas por arterias estenóticas. Estas diferencias en la perfusión se pueden detectar mediante técnicas isotópicas. Estudios previos han demostrado la utilidad de la gammagrafía con dobutamina-^{99m}Tc MIBI-SPECT para detectar enfermedad coronaria^{2,10,17,18}. La asociación de la ecocardiografía con dobutamina permite confirmar que el defecto de perfusión produce isquemia si se detectan alteraciones de la contractilidad^{10,19-22}.

Hipertensión arterial

Las características clínicas de ambos grupos fueron similares excepto un mayor número de hipertensos en el grupo con alteraciones de la contractilidad. La hipertensión arterial es un importante factor de riesgo para presentar cardiopatía isquémica²³⁻²⁵. Los estudios de perfusión y la ecocardiografía de estrés son muy útiles en este grupo de pacientes para demostrar isquemia, ya que con frecuencia presentan alteraciones electrocardiográficas basales que dificultan la correcta valoración de la prueba de esfuerzo convencional²⁶⁻²⁸. Los hipertensos con hipertrofia ventricular izquierda presentan una disminución de la reserva coronaria^{29,30}. Además, el aumento mantenido de las resistencias vasculares produce lesiones en la microcirculación que originan disfunción endotelial y reducción del calibre arterial coronario. Por lo tanto, es posible que la presencia de más hipertensos en el grupo A pueda haber favorecido el hecho de que en este grupo la isquemia haya sido más severa, condicionando la aparición de alteraciones de la contractilidad.

La presencia de un mayor número de pacientes diabéticos en el grupo A (aunque sin ser una diferencia significativa) también puede haber contribuido a que

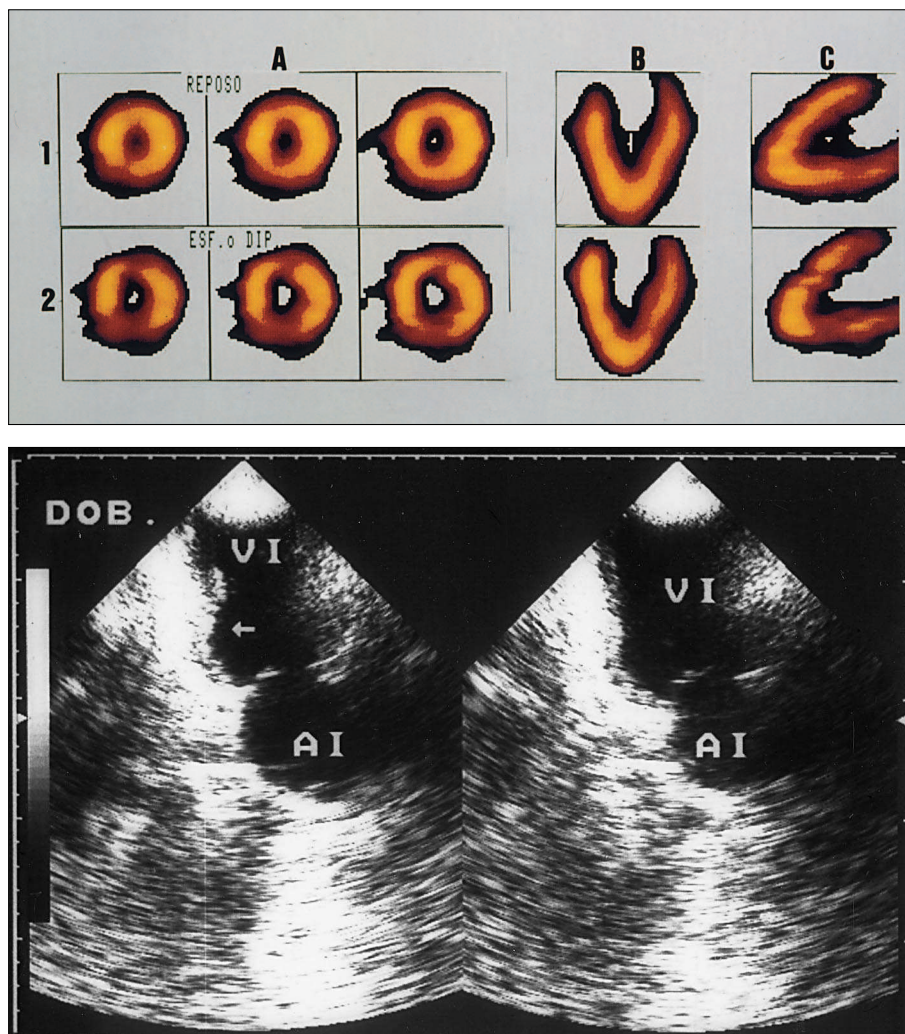


Fig. 1. Paciente con alteraciones de la perfusión y alteraciones de la contractilidad. Figura superior: gammagrafía-MIBI de un paciente con perfusión normal en reposo (1). Durante la infusión de dobutamina (2) se observa un defecto de captación en la pared inferior. A: corte coronal; B: corte horizontal; C: corte vertical; figura inferior: ecocardiografía con dobutamina del mismo paciente, ventana apical dos cámaras. En sístole (izqda.) se observa discinesia del segmento posterobasal (flecha); AI: aurícula izquierda; DOB: dobutamina; VI: ventrículo izquierdo.

la isquemia haya sido más severa en este grupo debido a que también altera la microcirculación³¹.

Respuesta hemodinámica y resultado de la EDOB

El análisis de las variables hemodinámicas nos demuestra que el doble producto, resultado de multiplicar la presión sistólica por frecuencia cardíaca, alcanzado al final de la prueba, fue similar en ambos grupos. En los pacientes con EDOB positiva fue mayor la presión arterial, mientras que en los pacientes con EDOB negativa el doble producto se alcanzó a expensas de un mayor incremento en la frecuencia cardíaca probablemente secundario a una mayor utilización de la atropina. Este resultado es lógico teniendo en cuenta el protocolo pues la atropina sólo se administra a los pacientes que una vez finalizada la infusión de dobutamina tienen menos del 85% de la frecuencia teórica máxima o no han alcanzado un criterio para suspender la prueba. Sin embargo, el doble producto, que es lo que realmente mide la carga isquémica y que es un índice clínico del consumo miocárdico

de oxígeno, fue similar en ambos grupos. Es decir, los pacientes que no desarrollaron alteraciones de la contractilidad estuvieron sometidos a un estrés similar a los pacientes con alteraciones de la contractilidad.

Nuestro resultado es opuesto al obtenido por Elhendy et al³², para quienes la ausencia de disfunción contráctil transitoria se asoció con similar extensión y severidad en los defectos de perfusión, menor doble producto y mayor prevalencia de mujeres. Nosotros hemos encontrado que los defectos de la perfusión fueron más severos en los pacientes con alteraciones de la contractilidad durante la infusión de dobutamina, el doble producto fue similar en ambos grupos y no hubo más mujeres en el grupo sin alteraciones de la contractilidad. Debemos señalar que en el trabajo mencionado³² el 69% de los pacientes (37 de 54) tenía infarto de miocardio previo, criterio de exclusión en nuestra muestra y los defectos de la perfusión fueron valorados de manera cuantitativa, lo que podría haber influido en el diferente resultado. Además, el estrés al que fueron sometidos ambos grupos no fue similar (doble producto menor en el grupo sin alteraciones de

la contractilidad); por lo tanto, no se puede considerar comparativamente el defecto de la perfusión ya que si hubieran alcanzado un doble producto similar al del otro grupo el resultado podría haber sido diferente.

Angina y alteraciones eléctricas

La aparición de angina y de cambios electrocardiográficos fue más frecuente en los pacientes con alteraciones de la contractilidad, alteraciones que son las últimas en aparecer en la cascada isquémica. Entre los pacientes con EDOB negativa hubo 1 con angina y 3 con alteraciones eléctricas. El descenso del segmento ST es un marcador tardío y no muy específico (factores eléctricos, farmacológicos y hemodinámicos pueden producir cambios similares a los isquémicos)³³.

Imágenes isotópicas

La extensión de los defectos de la perfusión fue similar en ambos grupos, dato que concuerda con el hecho de que la extensión y distribución de la enfermedad coronaria era similar. Sin embargo, en el grupo A esta afectación fue más severa ya que hubo más segmentos con captación intensamente reducida y/o ausente y el índice de perfusión fue significativamente mayor. Por lo tanto, aunque el número total de segmentos con defectos de la perfusión fue similar en ambos grupos, los defectos de la perfusión fueron más severos en el grupo con alteraciones de la contractilidad.

Previamente ya ha sido documentado en pacientes tras un infarto de miocardio reciente que la severidad de la isquemia miocárdica valorada mediante técnicas de perfusión con talio-SPECT determina la presencia o ausencia de alteraciones transitorias de la contractilidad estudiada mediante ventriculografía isotópica³⁴. En nuestro estudio, una mayor severidad de los defectos de perfusión con MIBI-SPECT también se asoció con la presencia de disfunción contráctil transitoria. Si bien es cierto que a diferencia de la ventriculografía isotópica la ecocardiografía permite una valoración tomográfica tanto del engrosamiento como del movimiento endocárdico de manera que se puede detectar mejor la disfunción mecánica, no es menos cierto que actualmente la ventriculografía isotópica se acepta como un método válido para el estudio de la función ventricular.

Limitaciones de este estudio

El número de pacientes con alteraciones de la perfusión sin alteraciones de la contractilidad es reducido y puede provocar un error tipo β en la comparación de alguna de las diferencias no significativas mencionadas en la **tabla 1** (p. ej., presencia de bloqueo de rama izquierda o hipertrofia ventricular) aunque no es aplicable a las principales variables de interés en nuestro

estudio al ser significativas las diferencias entre ambos grupos (presencia de angina, alteraciones ECG, número de segmentos ≥ 3 e índice de perfusión). Por otra parte, tanto el análisis de la coronariografía como de las alteraciones de la perfusión y de la contractilidad fueron visuales. En todos los casos, sin embargo, se acepta su validez tanto en la práctica clínica como en estudios publicados^{2,10,17,19,21,34}. Respecto a la ecocardiografía, no existe acuerdo sobre una hipotética superioridad de la digitalización de imágenes; algunos estudios parecen demostrarla³⁵ y otros no³⁶.

CONCLUSIÓN

En pacientes con enfermedad coronaria severa y alteraciones de la perfusión demostradas mediante MIBI-SPECT con dobutamina, la presencia de alteraciones de la contractilidad define a un grupo de pacientes con alteraciones más severas de la perfusión miocárdica.

BIBLIOGRAFÍA

1. Mahmarian JJ, Pratt CM, Cocaonugher MK, Verani MS. Altered myocardial perfusion in patients with angina pectoris or silent ischemia during exercise as assessed by quantitative thallium-201 single photon emission computed tomography. *Circulation* 1990; 82: 1.305-1.315.
2. Marwick T, Willemart B, D'Hondt AM. Selection of the optimal nonexercise stress for the evaluation of ischemic regional myocardial dysfunction and malperfusion: comparison of dobutamine and adenosine using echocardiography and Tc-99m MIBI single photon emission tomography. *Circulation* 1993; 87: 345-354.
3. Cerqueira M.D. Assessment of myocardial perfusion and viability. En: Cerqueira MD, editor. *Nuclear cardiology*. Boston: Blackwell Scientific Publications, 1994; 118-176.
4. Candell Riera J. Técnicas de imagen para la detección de isquemia miocárdica: ¿ecocardiografía de estrés farmacológico o estudios isotópicos de perfusión? *Perspectiva isotópica. Rev Esp Cardiol* 1995; 48: 159-163.
5. Sawada SG, Segar DS, Ryan T, Brown SE, Dohan AM, Williams R et al. Echocardiographic detection of coronary artery disease during dobutamine infusion. *Circulation* 1991; 83: 1.605-1.614.
6. Segar DS, Brown SE, Sawada SG, Ryan T, Feigenbaum H. Dobutamine stress echocardiography: correlation with coronary lesion severity as determined by quantitative angiography. *J Am Coll Cardiol* 1992; 19: 1.197-1.202.
7. Mazeika PK, Nadazdin A, Oakley CM. Dobutamine stress echocardiography for detection and assessment of coronary artery disease. *J Am Coll Cardiol* 1992; 19: 1.203-1.211.
8. Van Ruge FP, Van der Wall EE, Bruschke AVG. New developments in pharmacologic stress imaging. *Am Heart J* 1992; 124: 468-485.
9. San Román JA, Vilacosta I. Técnicas de imagen para la detección de isquemia miocárdica: ¿ecocardiografía de estrés farmacológico o estudios isotópicos de perfusión? *Perspectiva ecocardiográfica. Rev Esp Cardiol* 1995; 48: 153-158.
10. San Román JA, Rollán MJ, Vilacosta I, Castillo JA, Meroño E, Hernández M et al. Ecocardiografía y gammagrafía con MIBI-SPECT durante la infusión de dobutamina en el diagnóstico de la enfermedad coronaria. *Rev Esp Cardiol* 1995; 48: 606-614.

11. Nesto RW, Kowalchuck GJ. The ischemic cascade: temporal response of hemodynamic, electrocardiographic and symptomatic expression of ischemia. *Am J Cardiol* 1987; 57: 23C-30C.
12. Sugishita Y, Koseki S, Matsuda M, Tamura T, Yamaguchi I, Ito I. Dissociation between regional myocardial dysfunction and ECG changes during myocardial ischemia in patients with angina pectoris. *Am Heart J* 1983; 106: 1-8.
13. Ruffolo RR. The pharmacology of dobutamine. *Am J Med* 1987; 294: 244-248.
14. Fung AY, Gallager KP, Buda AJ. The physiologic basis of dobutamine as compared with dipyridamole stress interventions in the assessment of critical coronary stenosis. *Circulation* 1987; 76: 943-951.
15. Warltier DC, Zyvoloski M, Gross GJ, Hardman HF, Brooks HL. Redistribution of myocardial blood flow distal to a dynamic coronary arterial stenosis by sympathomimetic amines: comparison of dopamine, dobutamine and isoproterenol. *Am J Cardiol* 1981; 48: 269-279.
16. Ganz P, Braunwald E. Coronary blood flow and myocardial ischemia. En: Braunwald E, editor. *Heart disease: a textbook of cardiovascular medicine* (5.ª ed.). Filadelfia: WB Saunders Company, 1997; 1.161-1.183.
17. Geleijnse ML, Elhendy A, Van Domburg RT, Cornel JH, Reijns AEM, Krenning EP et al. Prognostic value of dobutamine-atropine stress technetium-99m sestamibi perfusion scintigraphy in patients with chest pain. *J Am Coll Cardiol* 1996; 28: 447-454.
18. Herman SD, Labresh KA, Santos-Ocampo CD, Gauber CE, Barbour MM, Messinger DE et al. Comparison of dobutamine and exercise using technetium-99m sestamibi imaging for the evaluation of coronary artery disease. *Am J Cardiol* 1994; 73: 164-169.
19. Foster T, McNeill AJ, Salustri A, Reijns AE, El-Said EM, Roelandt J et al. Simultaneous dobutamine stress echocardiography and technetium-99m isonitrite single-photon emission computed tomography in patients with suspected coronary artery disease. *J Am Coll Cardiol* 1993; 87: 345-354.
20. Hays JT, Mahmarian JJ, Cochran AJ, Verani MS. Dobutamine thallium-201 tomography for evaluating patients with suspected coronary artery disease unable to undergo exercise or vasodilator pharmacologic stress testing. *J Am Coll Cardiol* 1993; 21: 1.583-1.590.
21. Marwick TH, D'Hondt AM, Baudhuin T, Willemart B, Wijns W, Detry JM et al. Optimal use of dobutamine stress for the detection and evaluation of coronary artery disease: combination with echocardiography or scintigraphy or both? *J Am Coll Cardiol* 1993; 22: 159-167.
22. Senior R, Sridhara BS, Anagnostou E, Handler C, Raftery EB, Lahiri A. Synergistic value of simultaneous stress dobutamine sestamibi single-photon-emission computerized tomography and echocardiography in the detection of coronary artery disease. *Am Heart J* 1994; 128: 713-718.
23. Scheler S, Matz W, Vewrter J, Strauer BE. Transient myocardial ischemia in hypertensive heart disease. *Am J Cardiol* 1990; 65: 51G-55G.
24. López Sendón J, López de Sá E, Rubio R, Delcán JL. Isquemia miocárdica en la cardiopatía hipertensiva. En: Palma Gamiz JL, Alegría Ezquerro E, De Lombera Romero F, editores. *Hipertensión y cardiopatía hipertensiva. Actualización y Recomendaciones del Grupo de Trabajo de Hipertensión Arterial*. Madrid: Mosby/Doyma Libros, 1996; 99-103.
25. Frohlich DE, Apstein C, Chobanian AV, Devereux RB, Dustan HP, Dzau V et al. The heart in hypertension. *N Engl J Med* 1992; 327: 998-1.008.
26. Candell Riera J, Castell Conesa J, Ortega Alcalde D, Domenech Torner FM, Soler Soler J. Diagnostic accuracy of radionuclide techniques in patients with equivocal electrocardiographic exercise testing. *Eur Heart J* 1990; 11: 980-999.
27. Del Río Ligorit A, Ferreira Montero IJ. Métodos de diagnóstico y pronóstico de la interacción corazón-hipertensión. *Isótopos. Rev Esp Cardiol* 1995; 48 (Supl 4): 45-48.
28. Castillo JA, Vilacosta I, San Román JA, Rollán MJ, Peral V, De la Torre MM et al. Ecocardiografía con dobutamina en pacientes hipertensos con dolor torácico. *Rev Esp Cardiol* 1996; 49: 747-752.
29. Strauer BE. The significance of coronary reserve in clinical heart disease. *J Am Coll Cardiol* 1990; 15: 775-783.
30. Aguirre JM, Rodríguez E, Ruiz de Azúa E, Urrengoetxea J, Faus JM, Caso R et al. Segmentary coronary reserve in hypertensive patients with echocardiographic left ventricular hypertrophy, gammagraphic ischemia and normal coronary angiography. *Eur Heart J* 1993; 14 (Supl J): 25-31.
31. Van Hoeven KH, Factor SM. The diabetic heart: clinical, experimental and pathological features. *Acta Cardiol* 1991; 46: 329-339.
32. Elhendy A, Geleijnse ML, Roelandt JRT, Van Domburg RT, Ten Cate FJ, Cornel JH et al. Dobutamine-induced hypoperfusion without transient wall motion abnormalities: less severe ischemia or less severe stress? *J Am Coll Cardiol* 1996; 27: 323-329.
33. Vilacosta I, San Román Calvar JA. Fundamento de la ecocardiografía de estrés, cascada isquémica y bases fisiopatológicas de la isquemia. En: Vilacosta I, San Román Calvar JA, editores. *Ecocardiografía de estrés farmacológico*. Madrid: Mosby/Doyma Libros, 1996; 20-21.
34. Coma-Canella I, Gomez Martínez MV, Rodrigo F, Castro Beiras JM. The dobutamine stress test with thallium-201 single-photon emission computed tomography and radionuclide angiography: postinfarction study. *J Am Coll Cardiol* 1993; 22: 399-406.
35. Marwick TH, D'Hondt AM, Mairesse GH, Baudhuin T, Wijns W, Detry JM et al. Comparative ability of dobutamine and exercise stress in inducing myocardial ischaemia in active patients. *Br Heart J* 1994; 72: 31-38.
36. Attenhofer CH, Pellikka PA, Oh JK, Roger VL, McCully RB, Seward JB. Comparison of frame-grabbed cine-loop images and videotape record in stress echocardiography: a prospective study [resumen]. *Circulation* 1994; 90 (Supl 1): 391.