

# Resultados iniciales con el *stent* coronario Multi-Link

Vicens Martí, Victoria Martín, Antoni Bayés-Genís, Joan García, Pere Guiteras, Rosa M. Aymat y Josep M. Augé

Unidad de Hemodinámica y Cardiología Intervencionista.  
Hospital de la Santa Creu i Sant Pau. Barcelona.

*angiografía coronaria/ angioplastia coronaria transluminal percutánea/ arterias coronarias/ implante de Stent/ tromboembolismo*

**Introducción y objetivos.** El *stent* intracoronario Multi-Link es un cilindro de acero inoxidable compuesto de anillos con múltiples enlaces que proporcionan flexibilidad y adaptabilidad conservando la fuerza radial. Presentamos los resultados de nuestra experiencia inicial con la utilización de este *stent*.

**Pacientes y métodos.** Entre mayo de 1996 y abril de 1997 se implantaron 124 *stents* Multi-Link consecutivos con el sistema monorraíl en 97 pacientes. La edad media fue de  $62,2 \pm 11$  años. Todos los pacientes incluidos tenían un diámetro de arteria superior a 2,7 mm. La clínica que motivó su implantación fue angina estable en 20 pacientes, inestable en 72 e infarto de miocardio en 5. Según la clasificación de la ACC/AHA las lesiones eran tipo A en 6 pacientes, tipo B en 72 y tipo C en 19. La indicación de la implantación fue en lesiones arteriales «de novo» en 85 pacientes y en lesiones reestenóticas en 12. El tratamiento después del procedimiento fue ticlopidina y ácido acetilsalicílico en todos los pacientes excepto en 6 que recibieron acenocumarol y ácido acetilsalicílico. Dieciséis enfermos fueron tratados concomitantemente con Abciximab. El grado de estenosis se determinó mediante angiografía cuantitativa.

**Resultados.** La colocación del *stent* fue se realizó con éxito en todos los pacientes. El porcentaje de estenosis antes del procedimiento, del  $79,6 \pm 13,1\%$ , disminuyó después de la implantación del *stent* al  $17,7 \pm 11,4\%$ . Las complicaciones fueron infarto de miocardio sin onda Q en tres pacientes. Dos enfermos presentaron una trombosis subaguda del *stent*, falleciendo uno de ellos por insuficiencia cardíaca.

Durante el seguimiento clínico de  $4,7 \pm 2,6$  meses, cinco enfermos reingresaron por recurrencia de la angina (4 por reestenosis y 1 por oclusión del vaso) y un paciente con insuficiencia cardíaca postinfarto agudo de miocardio presentó una muerte súbita a las tres semanas del procedimiento.

**Conclusiones.** El *stent* Multi-Link se implantó con éxito en todos los pacientes con una baja incidencia de complicaciones, presentando en el seguimiento una reducida tasa de reestenosis clínica.

## INITIAL RESULTS WITH THE CORONARY STENT MULTI-LINK

**Introduction and objectives.** The Multi-Link intracoronary stent is a balloon-expandable stainless steel stent with an interconnected ring structure designed to provide a high degree of compressive resistance while preserving longitudinal flexibility. We present the results of our initial experience with the implantation of this stent.

**Patients and methods.** From May 1996 to April 1997, 124 Multi-link stents were implanted in 97 patients. Mean age  $62.2 \pm 11$  years. All patients included had a coronary artery diameter  $> 2.7$  mm. Clinical presentation includes stable angina in 20, unstable angina in 72, and myocardial infarction in 5 patients. According to the ACC/AHA classification 6 lesions were type A, 72 type B and 19 type C. The implantation of the stent was for «de novo» lesions in 85 patients and for restenosis in 12. Patients were treated after the procedure with a combination of aspirin and ticlopidine, except six of them who received aspirin and acenocumarol. 16 patients were treated additionally with Abciximab. The degree of stenosis was determined by quantitative angiography.

**Results.** The delivery of the stent was successful in all patients. The degree of stenosis before the procedure was  $79.6 \pm 13.1\%$ , and after the stent deployment was  $17.7 \pm 11.4\%$ . Three patients presented a non-Q-wave myocardial infarction, two patients had a subacute stent thrombosis, one of them died due to heart failure.

During a follow-up of  $4.7 \pm 2.6$  months five patients were readmitted with recurrent angina (4 due to restenosis and one for vessel occlusion) and one patient with heart failure after myocardial infarction died suddenly three weeks after the dilatation.

Correspondencia: Dr. V. Martí.  
Unidad de Hemodinámica y Cardiología Intervencionista.  
Departamento de Cardiología y Cirugía Cardíaca.  
Hospital de la Santa Creu i Sant Pau.  
Avda. Sant Antoni M. Claret, 167. 08025 Barcelona.

Recibido el 20 de mayo de 1997.  
Aceptado para su publicación el 24 de noviembre de 1997.

**Conclusions.** The Multi-Link stent was implanted successfully in all patients with a low incidence of complications, showing at the follow-up a reduced rate of clinical restenosis.

(Rev Esp Cardiol 1998; 51: 224-231)

## INTRODUCCIÓN

La angioplastia coronaria transluminal percutánea (ACTP) es una técnica ampliamente aceptada de revascularización en determinados pacientes con enfermedad arteriosclerótica coronaria. La dilatación con balón de la lesión arteriosclerótica ocasiona fractura, distensión de la capa media de la pared del vaso y diversos grados de disección arterial que confieren una geometría irregular y a menudo subóptima de la luz del vaso. Así mismo, el efecto beneficioso de la ACTP está limitado por la incidencia de oclusión aguda y de reestenosis en el seguimiento<sup>1,2</sup>. Las prótesis metálicas intracoronarias o *stents* se han desarrollado para optimizar la geometría luminal, restablecer la luz del vaso en presencia de complicaciones postangioplastia y reducir la tasa de reestenosis<sup>3-5</sup>. Diversos estudios realizados con el *stent* de Palmaz-Schatz han demostrado un menor número de complicaciones isquémicas agudas y un índice de reestenosis menor que con la angioplastia convencional con balón<sup>6,7</sup>. Sin embargo, este tipo de *stent* presenta varias características de diseño, como la poca flexibilidad y navegabilidad, así como la escasa radiopacidad, que limitan sus prestaciones. Recientemente, se han desarrollado nuevos *stents* que han mejorado estas características. El *stent* coronario Multi-Link es un *stent* de nueva generación que mejora en parte estos inconvenientes, en especial la navegabilidad y la flexibilidad.

En este trabajo describimos los resultados inmediatos del *stent* coronario Multi-Link en una serie de 97 pacientes consecutivos durante un período de 11 meses con un seguimiento clínico de  $4,7 \pm 2,6$  meses.

## PACIENTES Y MÉTODOS

### Pacientes

En el presente estudio se incluyeron 97 pacientes consecutivos a los que se implantaron 124 *stents* Multi-Link entre mayo de 1996 y abril de 1997. Durante este período en todos los pacientes, excepto en uno, la estrategia primaria de tratamiento de las lesiones fue con dicho *stent*. Los criterios de inclusión fueron: a) tener signos o síntomas de isquemia miocárdica y evidencia de estenosis coronaria significativa (> 70%); b) diámetro luminal de referencia superior a 2,7 mm, y c)

**TABLA 1**  
Características clínicas de los 97 pacientes con *stent* coronario Multi-Link

Edad (años)	62,2 ± 11
Varón	80
Tabaquismo	33
Hipercolesterolemia	43
Hipertensión arterial	51
Diabetes mellitus	16
Infarto de miocardio previo	24
Fracción de eyección (%)	57 ± 14
Angina inestable	72
IAM en fase aguda	5
Insuficiencia cardíaca	2
Extensión de la enfermedad	
Un vaso	52
Dos vasos	25
Tres vasos	16

IAM: infarto agudo de miocardio.

**TABLA 2**  
Características de las lesiones tratadas

Localización	
Arteria descendente anterior	50
Arteria circunfleja	20
Arteria coronaria derecha	24
Injertos venosos	3
Clasificación de ACC/AHA	
A	6
B	72
C	19
Características	
Excéntrica	58
Irregular	19
Calcificada	15
Trombo	35
Bifurcada	10
Curvatura (> 45%)	9
Longitud (mm)	12,6 ± 4,6

ACC/AHA: clasificación del American College of Cardiology/American Heart Association.

ausencia de contraindicación a los fármacos antiagregantes plaquetarios (ácido acetilsalicílico y ticlopidina) o al tratamiento anticoagulante con acenocumarol (p. ej., úlcera gastroduodenal, accidente cerebrovascular, trastornos de la coagulación, etc.).

En la **tabla 1** se enumeran las características clínicas y en la **tabla 2** las características angiográficas y la localización de las lesiones tratadas. En todos los enfermos los *stents* fueron implantados en un solo vaso.

La indicación de la implantación fue en lesiones arteriales «de novo» en 83 pacientes, en lesiones reestenóticas en 12 y por oclusión durante la ACTP con balón en 2. Se implantaron un único *stent* en 78 pacientes, dos *stents* en 15, 3 *stents* en 4 pacientes y 4

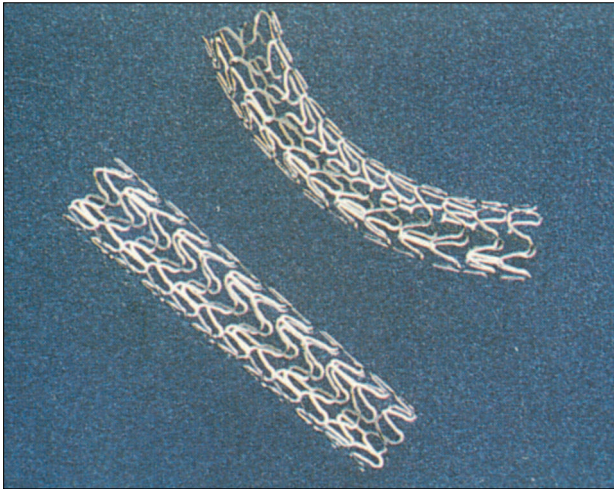


Fig. 1. El stent ACS Multi-Link es un cilindro de acero inoxidable formado por múltiples anillos ondulados interconectados entre sí por puentes.

stents en el enfermo restante. La longitud de los stents implantados fue de 15 mm en 102 (82%) y 25 mm en los restantes 22 (18%).

Noventa y un pacientes fueron tratados después de la angioplastia con antiagregantes plaquetarios (ácido acetilsalicílico y ticlopidina) y los 6 pacientes restantes recibieron la combinación de ácido acetilsalicílico y acenocumarol. En 16 enfermos se realizó tratamiento concomitante con Abciximab (Reopro<sup>®</sup>) por la presencia previa o durante la ACTP de una imagen indicativa de trombo. Se administró un bolo a una dosis de 0,25 mg/kg seguido de una perfusión continua de 9 mg durante 12 h. Después de la ACTP únicamente recibieron heparina sódica intravenosa aquellos pacientes que fueron tratados con acenocumarol hasta que se alcanzó una ratio de protrombina (INR) de 2,5-3.

La estancia hospitalaria postangioplastia fue de  $3,2 \pm 0,3$  días. A todos los enfermos supervivientes se les realizó seguimiento mediante un interrogatorio detallado por el cardiólogo clínico a los  $4,7 \pm 2,6$  meses (mediana, 4,3 meses; intervalo, 1-11) del procedimiento.

### Descripción del stent

El stent Multi-Link (Advanced Cardiovascular Systems, Santa Clara, CA) consiste en un cilindro de acero inoxidable (316L) compuesto por múltiples anillos ondulados individuales interconectados entre sí por múltiples enlaces (fig. 1). El stent está premontado en un catéter balón de tipo monorraíl cubierto por una membrana elastomérica diseñada para permitir una expansión uniforme del stent a la presión nominal del balón. Esta membrana protege durante la liberación del stent del cizallamiento del balón, lo que disminuye el riesgo de rotura. La presión nominal del balón es

de, respectivamente, 6 y 7 atmósferas para los stents de 15 y 25 mm de longitud, y la presión de rotura es de 8 atmósferas. En los extremos proximal y distal del balón existen marcas radiopacas que delimitan la situación del stent. La superficie metálica del stent expandido cubre aproximadamente el 15% del área arterial con la finalidad de optimizar la fuerza radial sin pérdida de flexibilidad<sup>8</sup>.

### Descripción de la angioplastia

El acceso vascular se realizó por vía femoral utilizando un catéter guía 8 F. La mayoría de los pacientes estaban en tratamiento con ácido acetilsalicílico por vía oral al menos una semana antes de la angioplastia. Inmediatamente antes del procedimiento se administraron 10.000 U de heparina sódica por vía intravenosa y nitroglicerina intracoronaria a dosis de 0,2-0,4 mg. Las lesiones fueron predilatadas con un balón convencional cuyo diámetro fue generalmente inferior al segmento de referencia y a la presión necesaria para lograr una correcta distensión del balón y mediante angiografía se comprobó que el diámetro luminal mínimo obtenido fuera adecuado para poder avanzar el stent. Posteriormente, éste se situó en la lesión y, tras comprobar angiográficamente su posición, se procedió al inflado progresivo del balón durante 30-60 s para liberar el stent. La presión máxima de implantación fue de  $10 \pm 2$  atmósferas (intervalo, 6-18), siendo presiones superiores a las recomendadas por el fabricante. Tras liberar el stent, se realizaron angiografías en al menos dos proyecciones ortogonales para comprobar el resultado obtenido. En aquellos casos en los que el resultado se consideró subóptimo se procedió a otros inflados con un nuevo balón a la presión requerida para conseguir una buena expansión; en dos pacientes se utilizó un balón que permite un inflado a alta presión con mínimos cambios de su diámetro. Tras la retirada del catéter balón y de administrar 0,2 mg de nitroglicerina intracoronaria, se repitieron 2 o más angiografías en las mismas proyecciones.

### Análisis angiográfico

La cuantificación del diámetro de referencia, el diámetro luminal mínimo y el porcentaje de estenosis de la lesión antes y tras la implantación del stent se realizó mediante el sistema digital de análisis angiográfico automático de detección de bordes (Integris HM 3000, Philips Medical System, Holanda).

## RESULTADOS

### Implantación del stent

En todos los pacientes el stent se implantó con éxito. En ningún caso se perdió o liberó el stent en un

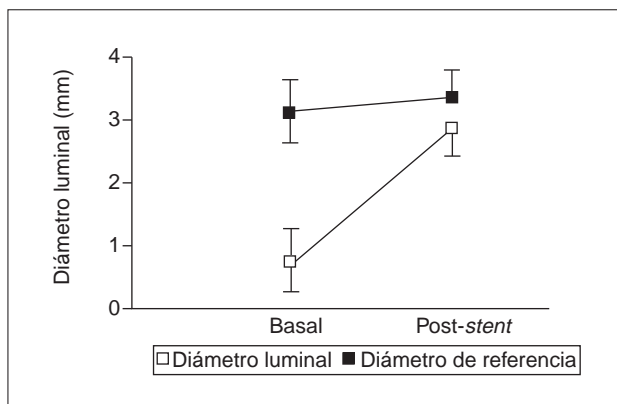


Fig. 2. Resultados angiográficos en 97 pacientes antes (media y desviación estándar bilateral) y después de la implantación del stent Multi-Link (media y desviación estándar unilateral).

emplazamiento no prefijado previamente. En un paciente observamos rotura del balón sin consecuencias clínicas ni angiográficas debido al cizallamiento de la parte proximal del balón al quedar aprisionado con el catéter guía.

El porcentaje de estenosis antes del procedimiento era del  $79,6 \pm 13,1\%$ . Después de la implantación del stent disminuyó al  $17,7 \pm 11,4\%$ . En la figura 2 se observa el diámetro luminal mínimo antes y después del procedimiento.

En un enfermo después de la implantación del stent quedó una disección residual tipo B de la NHLBI<sup>9,10</sup>.

En todos los pacientes la estrategia primaria fue la implantación del stent Multi-Link, excepto en un paciente con una lesión disecada en la coronaria derecha posdilatación con balón en el que inicialmente se intentó cruzar la lesión con otro stent. En este enfermo, finalmente se implantaron dos stents Multi-Link que navegaron por la luz del vaso con facilidad consiguiendo una correcta implantación de los mismos. Este aspecto de buena flexibilidad y navegabilidad del stent Multi-Link se puso de manifiesto en otras anatomías desfavorables como lesiones en curva pronunciada o en arterias tortuosas (fig. 3). En algunos pacientes en los que se implantó el stent de 25 mm de longitud en arterias disecadas o tortuosas éste avanzó con cierta dificultad. Asimismo, el stent se implantó en 35 pacientes con imagen angiográfica de trombo intracoronario (fig. 4), siendo tratados 16 de estos enfermos con Abciximab, sin presentarse complicaciones como trombosis aguda/subaguda del stent, embolismo distal y hemorragias. La excelente identificación de los extremos del stent por las marcas radiopacas del balón permitieron emplazarlo correctamente en la localización deseada.

### Complicaciones

Durante el procedimiento se presentaron las siguientes complicaciones: en tres pacientes se observó pérdi-

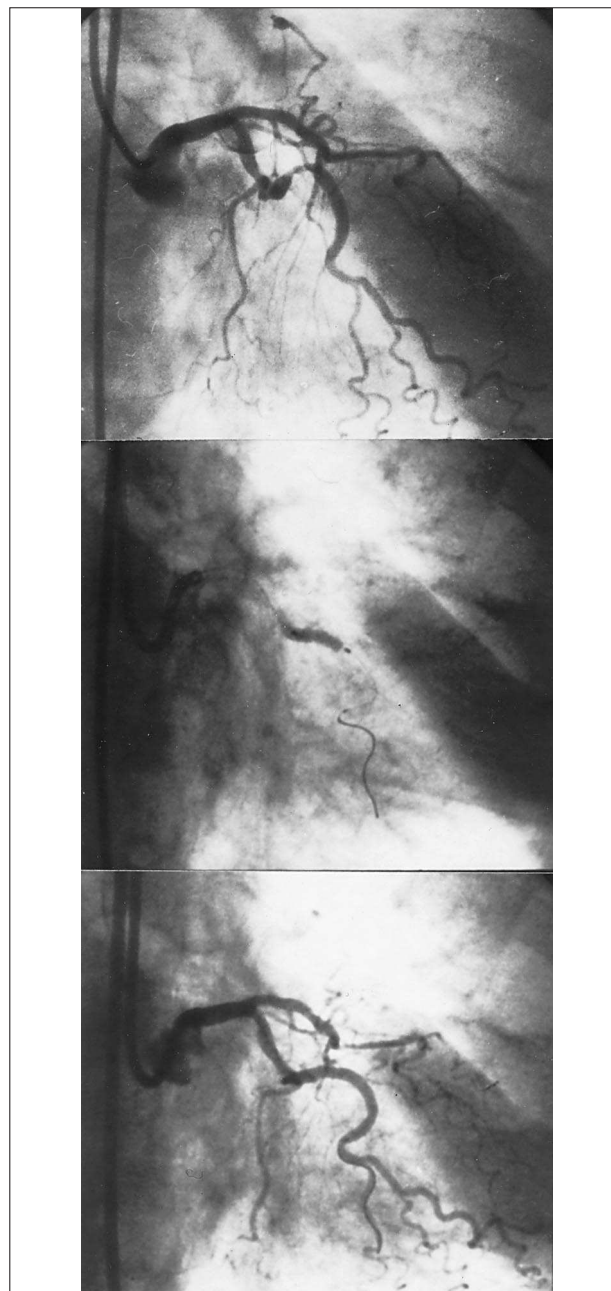


Fig. 3. Lesión en la circunfleja media con tortuosidad importante. Se implantó el stent obteniendo un buen resultado angiográfico inicial sin complicaciones. La buena adaptabilidad y flexibilidad del stent permitió mantener la curvatura del vaso.

da del calibre proximal de ramas laterales sin movimiento enzimático ni alteraciones electrocardiográficas y en otros tres enfermos, en los que la rama lateral estaba incluida en la estenosis, presentaron un infarto de miocardio sin onda Q.

Dos pacientes presentaron una trombosis subaguda del stent a los 2 y 7 días del procedimiento. Un enfermo era portador de cuatro stents en la coronaria derecha por disección arterial estando en tratamiento con ácido acetilsalicílico y acenocumarol. El otro enfermo

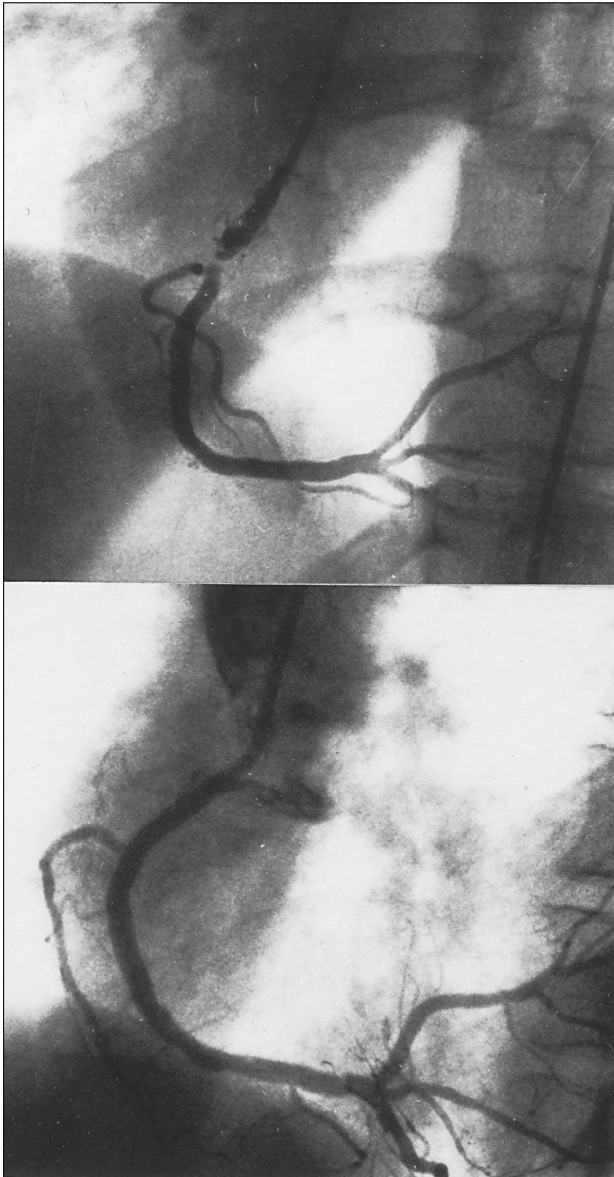


Fig. 4. Paciente con lesión severa en la coronaria derecha con imagen de trombo intracoronario antes y después de la implantación de un stent Multi-Link. Se observa que la rama lateral queda preservada.

se sometió a angioplastia de rescate por infarto agudo de miocardio anterior a las 6 h del tratamiento fibrinolítico con rt-PA en una lesión en la descendente anterior. Se implantaron 2 stents de 25 mm, y poco después se constató una hemorragia subaracnoidea (probablemente debida al tratamiento fibrinolítico) que requirió drenaje quirúrgico. Por riesgo a resangrado no se pudieron administrar antiagregantes ni anti-coagulantes, presentando una semana después del procedimiento oclusión de los stents. El paciente falleció durante su estancia hospitalaria por insuficiencia cardíaca.

Las complicaciones vasculares fueron hematoma inguinal moderado en el lugar de la punción arterial en

dos pacientes tratados con acenocumarol (2,0%) que no precisaron ningún tratamiento adicional.

### Seguimiento clínico

Después del alta hospitalaria cinco pacientes regresaron por recurrencia de la angina. En una nueva angiografía se observó reestenosis del stent (en la arteria nativa) en cuatro enfermos y oclusión (en el injerto venoso) en el paciente restante. En cuatro de estos enfermos se realizó redilatación con balón convencional con buen resultado angiográfico inmediato y el paciente con oclusión del injerto venoso fue remitido a cirugía. Un paciente con insuficiencia cardíaca postinfarto de miocardio presentó una muerte súbita a las tres semanas del procedimiento. Los restantes 89 de 95 pacientes (94%) estaban asintomáticos.

### DISCUSIÓN

Los primeros estudios aleatorios prospectivos que demostraron la mayor eficacia del stent frente a la angioplastia convencional en reducir la tasa de reestenosis se publicaron con el stent de Palmaz-Schatz<sup>6,7</sup>. Dicho stent abrió las puertas a nuevas indicaciones de angioplastia y permitió resolver eficazmente casos de disección coronaria tras la dilatación con balón<sup>5,11-13</sup>, así como reducir la tasa de reestenosis coronaria<sup>3,4,14</sup>. Sin embargo, se trata de un stent relativamente rígido debido a su estructura, lo que limita su uso en presencia de anatomías coronarias con vasos tortuosos y en lesiones distales o anguladas.

Los stents de tipo «coil» mejoran las características de navegabilidad y, por tanto, se han utilizado en anatomías desfavorables<sup>15,16</sup>. Las nuevas generaciones de stents han intentado unir las buenas prestaciones del stent de tipo tubular (p. ej., de Palmaz-Schatz) con una mayor flexibilidad y navegabilidad. El stent Multi-Link con un diseño formado por múltiples anillos de acero inoxidable interconectados entre sí y que se presenta montado sobre un balón responde a las características mencionadas.

En el presente estudio prospectivo se ha evaluado el resultado angiográfico inicial y clínico a medio plazo del stent Multi-Link en una serie consecutiva de 97 pacientes con distinta presentación en cuanto a clínica y anatomía coronaria en los que se ha tratado un solo vaso con uno o varios stents.

Uno de los puntos a valorar en un stent es la seguridad en el sistema de sujeción al balón, así como de su liberación, ya que la falta de un sistema correcto implica la posibilidad de pérdida del stent. En el presente estudio cabe destacar que el sistema de dispensar el stent permitió la implantación en todos los casos sin ninguna pérdida. Aunque empleamos presiones de inflado del balón superiores a las recomendadas por el fabricante, sólo en un caso se rompió el balón a 12 at-

mósferas al quedar pinzado entre el *stent* y la parte proximal del catéter guía; la comprobación angiográfica posterior permitió observar una implantación del *stent* correcta.

La mayoría de lesiones tratadas fueron de los tipos B y C (95%), que son las que más se benefician a corto y medio plazo de la colocación de un *stent*<sup>17,18</sup>. La buena flexibilidad y navegabilidad permitió pasar a través de anatomías tortuosas para acceder a lesiones distales y se comprobó una aceptable adaptación del *stent* cuando su implantación fue en lesiones de zonas con una importante curvatura (fig. 3), a diferencia de otros *stents* que rectifican casi totalmente el segmento arterial tratado. Debe destacarse, sin embargo, que la longitud del *stent* influye en la navegabilidad cuando las arterias son tortuosas o las lesiones están situadas en una curva pronunciada.

Para la implantación del *stent* en la mayoría de casos empleamos presiones de inflado supranominales. Sin embargo, no realizamos de forma rutinaria ecografía intracoronaria<sup>19</sup>. Sólo en dos pacientes con signos angiográficos y ecográficos de distensión incompleta e irregular del *stent* se completó el procedimiento con balones de «alta presión». Wong et al<sup>20</sup> describieron resultados clínicos similares a los nuestros en una serie de 40 pacientes con el sistema coaxial de Multi-Link en el que los *stents* fueron implantados con balones de alta presión (16-20 atmósferas). En la comprobación mediante ecografía intracoronaria posterior se observó que la expansión del *stent* fue simétrica. Dichos autores atribuyeron este buen resultado a la membrana elástica existente entre el balón y el *stent*, que favorece la transmisión uniforme de la presión durante el inflado.

La colocación de un *stent* en una bifurcación puede producir un compromiso severo de la luz en la rama al quedar enjaulada por el *stent*, en especial si el origen de la rama está afectado por la lesión o si tiene una lesión propia<sup>21</sup>. En nuestra serie, en 3 pacientes una pequeña rama diagonal quedó ocluida después de la colocación del *stent*, lo que se tradujo en un infarto sin onda Q. En un estudio previo se ha descrito un 84% de éxito primario después de la dilatación de estas ramas enjauladas<sup>22</sup>.

Para evitar el riesgo de trombosis aguda/subaguda hemos utilizado la asociación de ácido acetilsalicílico y ticlopidina en la mayoría de pacientes<sup>23,24</sup>. Únicamente 6 enfermos recibieron ácido acetilsalicílico y acenocumarol por participar en un estudio aleatorio multicéntrico. Recientemente, en dos estudios preliminares en los que administraron únicamente ácido acetilsalicílico, no se observó un aumento de complicaciones trombóticas<sup>25,26</sup>. No obstante, esta actitud terapéutica debe confirmarse en un mayor número de pacientes y en anatomías coronarias de alto riesgo.

Es conocido que la disección intimal tras la angioplastia con balón pueden presentar un prolapso a tra-

vés del *stent* (p. ej., de Palmaz-Schatz, de Gianturco-Roubin [Cook] o AVE)<sup>15,27,28</sup>. Esta complicación puede favorecer los flujos turbulentos intra-*stent*, la activación plaquetaria y el depósito de fibrina, y con ello incrementar el riesgo de trombosis aguda. Sin embargo, el especial diseño del *stent* Multi-Link en tubo con múltiples anillos hace más difícil el prolapso de la pared disecada, lo que disminuye el riesgo de trombosis<sup>29</sup>. De hecho, en nuestra serie ningún paciente presentó una trombosis aguda. Las dos trombosis subagudas que observamos fueron en un paciente al que se implantaron cuatro *stents* en situación de *bail-out* que recibió tratamiento con acenocumarol y ácido acetilsalicílico y en otro paciente al que los fármacos antiagregantes plaquetarios no se pudieron administrar por riesgo de resangrado subaracnoideo.

A partir de los resultados de los estudios con anticuerpos monoclonales anti-IIb-IIIa (Abciximab, Reopro<sup>®</sup>)<sup>30-32</sup> en la presente serie administramos dicho fármaco en aquellos enfermos en quienes existía una imagen indicativa de contenido trombótico intraluminal. Los resultados se valoraron como satisfactorios al no observar oclusión aguda, complicaciones hemorrágicas o recurrencia de la angina. Únicamente se presentaron complicaciones hemorrágicas vasculares en dos pacientes, estando ambos en tratamiento anticoagulante oral con acenocumarol. Ello se debió probablemente a la dificultad para mantener un tiempo de protrombina dentro del rango terapéutico durante los primeros días del tratamiento con anticoagulantes. La administración de un bolo único de heparina durante el procedimiento sin perfusión posterior puede haber influido en el bajo número de complicaciones hemorrágicas.

Uno de los aspectos a destacar es la baja incidencia de reestenosis clínica y de acontecimientos adversos durante el seguimiento, especialmente si tenemos en cuenta que se incluyeron pacientes con diferentes presentaciones clínicas y que un porcentaje considerable de pacientes eran portadores de *stents* de 25 mm o de varios *stents*. Diversos factores pueden haber contribuido a estos buenos resultados a medio plazo: a) todos los pacientes incluidos tenían un diámetro de referencia superior a 2,7 mm. En estudios en los que se implantaron otros tipos de *stents* en diámetro arteriales inferiores, el riesgo de reestenosis aumentó significativamente<sup>33,34</sup>; b) la implantación de los *stents* en la mayoría de nuestros pacientes (87%) fue en lesiones de novo, y c) en el presente estudio la valoración del estado clínico después de la angioplastia fue únicamente por interrogatorio clínico y a los  $4,7 \pm 2,7$  meses del procedimiento, lo que favorece la infravaloración de la tasa de reestenosis.

Los resultados preliminares del estudio europeo WEST (Western European Stent Trial) con el *stent* Multi-Link<sup>35</sup> concuerdan con los observados en nuestra serie. La publicación final de los resultados de este

estudio, así como del Registro Multicéntrico Español, ayudarán a establecer con mayor precisión las prestaciones de este nuevo *stent*.

En resumen, en la serie de 97 pacientes que presentamos, el *stent* coronario Multi-Link ha demostrado ser muy versátil, con una excelente flexibilidad y navegabilidad. Aunque nuestra población de estudio es heterogénea, lo que impide realizar análisis de subgrupos de pacientes, los resultados de nuestra experiencia inicial son muy prometedores.

## AGRADECIMIENTO

Nuestro agradecimiento a Rocío Paz y Joana Gómez por su colaboración en la preparación del manuscrito.

## BIBLIOGRAFÍA

- De Feyter PJ, Van der Brand M, Jaarmann G, Van Domburg R, Serruys PW, Suryapranata H. Acute coronary occlusion during and after percutaneous transluminal coronary angioplasty. *Circulation* 1991; 83: 927-936.
- Lincoff AM, Popma JJ, Ellis SG, Hacker JA, Topol EJ. Abrupt vessel closure complicating coronary angioplasty: clinical, angiographic and therapeutic profile. *J Am Coll Cardiol* 1992; 19: 926-935.
- Sigwart U, Kaufmann U, Goy JJ, Grbic M, Golf S, Essinger A et al. Prevention of coronary restenosis by stenting. *Eur Heart J* 1988; 9 (Supl C): 31-37.
- De Jaegere PP, Serruys PW, Bertrand M, Wiegand V, Kober G, Marquis JF et al. Wiktor stent implantation in patients with restenosis following balloon angioplasty of a native coronary artery. *Am J Cardiol* 1992; 69: 598-602.
- García EJ, Delcán JL, Soriano J, Abeytúa M, Botas J, Elízaga J et al. Experiencia con el *stent* de Palmaz-Schatz en el tratamiento de la disección coronaria postangioplastia. Resultados a corto y medio plazo. *Rev Esp Cardiol* 1993; 46: 286-292.
- Serruys PW, De Jaegere P, Kiemeneij F, Macaya C, Rutsch W, Heyndrickx G et al. on behalf of the Benestent Study Group. A comparison of Balloon-Expandable-Stent implantation with Balloon Angioplasty in patients with coronary artery disease. *N Engl J Med* 1994; 331: 489-495.
- Fischman DL, Leon MB, Baim DS, Schatz RA, Savage MP, Penn I et al. A randomized comparison of coronary-stent placement and balloon angioplasty in the treatment of coronary artery disease. *N Engl J Med* 1994; 331: 496-501.
- Carter AJ, Laird JR, Kufs WM, Bailey L, Hoopes TG, Reeves T et al. Coronary stenting with a novel stainless steel balloon-expandable stent: determinants of neointimal formation and changes in arterial geometry after placement in an atherosclerotic model. *J Am Coll Cardiol* 1996; 27: 1.270-1.277.
- Coronary artery angiographic changes after PTCA: manual of operations NHLBI PTCA Registry, 1985; 6: 9.
- Huber MS, Mooney JF, Madison J, Mooney MR. Use of morphologic classification to predict clinical outcome after dissection from coronary angioplasty. *Am J Cardiol* 1991; 68: 467-471.
- Roubin GS, Cannon AD, Agrawal SK, Macander PJ, Dean LS, Baxley WA et al. Intracoronary stenting for acute and threatened closure complicating percutaneous transluminal coronary angioplasty. *Circulation* 1992; 85: 916-927.
- Cavallini C, Giommi L, Franceschini E, Risica G, Olivari Z, Marton F et al. Coronary angioplasty in single-vessel complex lesions: short and long-term outcome and factors predicting acute coronary occlusion. *Am Heart J* 1991; 122: 44-49.
- Chan CNS, Tan ATK, Koh TH, Lau KW, Gunawan SA, Chakraborty B et al. Intracoronary stenting in the treatment of acute or threatened closure in angiographically small coronary arteries (< 3 mm) complicating percutaneous transluminal coronary angioplasty. *Am J Cardiol* 1995; 75: 23-25.
- Kimura T, Nosaka H, Yokoi H, Iwabuchi M, Nobuyoshi M. Serial angiographic follow-up after Palmaz-Schatz stent implantation: comparison with conventional balloon angioplasty. *J Am Coll Cardiol* 1993; 21: 1.557-1.563.
- Agrawal SK, Ho DSW, Liu MW, Iyer S, Hearn JA, Cannon AD et al. Predictors of thrombosis complications after placement of the flexible coil stent. *Am J Cardiol* 1994; 73: 1.216-1.219.
- Nath FC, Muller DWM, Ellis SG, Rosenschein U, Chapekis A, Quain L et al. Thrombosis of a flexible coil coronary stent: frequency, predictors and clinical outcome. *J Am Coll Cardiol* 1993; 21: 622-627.
- Serruys PW, Strauss BH, Beat KJ, Bertrand ME, Puel J, Rickards AF et al. Angiographic follow-up after placement of a self-expanding coronary artery stent. *N Engl J Med* 1991; 324: 13-17.
- Schatz RA, Goldberg S, Leon M, Baim D, Hirshfeld J, Cleman M et al. Clinical experience with the Palmaz-Schatz coronary stent. *J Am Coll Cardiol* 1991; 17: 155B-159B.
- Colombo A, Hall P, Nakamura S, Almagor Y, Maiello L, Martini G et al. Intracoronary stenting without anticoagulation accomplished with intravascular ultrasound guidance. *Circulation* 1995; 91: 1.676-1.688.
- Wong Ph, Wong CM, Cheng CH, Ko P, Chow J, Tai YT et al. Early clinical experience with the Multi-Link coronary stent. *Cathet Cardiovasc Diagn* 1996; 39: 413-419.
- Iñiguez A, Macaya C, Alfonso F, Goicolea J, Hernández R, Zarco P. Early angiographic changes of side branches arising from a Palmaz-Schatz stented coronary segment: results and clinical implications. *J Am Coll Cardiol* 1994; 23: 911-915.
- Caputo RP, Chafizadeh ER, Stoler RC, Lopezz JJ, Cohen DJ, Kuntz RE et al. Stent jail: a minimum-security prison. *Am J Cardiol* 1996; 77: 1.226-1.230.
- Schömig A, Neumann FJ, Kastrati A, Schühlen H, Blasini R, Hadanitzky H et al. A randomized comparison of antiplatelet and anticoagulant therapy after the placement of coronary-artery stents. *N Engl J Med* 1996; 334: 1.084-1.089.
- Morice MC, Zemor G, Benveniste E, Biron Y, Bourdonnet C, Faivre R et al. Intracoronary stenting without coumadin: one month results of a French multicenter study. *Cathet Cardiovasc Diagn* 1995; 35: 1-7.
- Albiero R, Hall P, Itoh A, Nakamura S, Blengino S, DiMario C et al. Effectiveness of aspirin alone compared with a combination of ticlopidine and aspirin for the prevention of subacute stent thrombosis after successful optimized stent implantation. *J Am Coll Cardiol* 1997; 29 (Supl A): 94A.
- Calver AL, Dawkins KD, Haywood GA, Gray HH, Morgan JM, Simpson IA. Multilink stenting, a «minimalist» approach using aspirin alone – No ticlopidine, no coumadin, no IVUS and no QCA. *J Am Coll Cardiol* 1997; 29 (Supl A): 95A.
- Hirshfeld JW, Herrmann HC. Stent deployment: technical considerations. En: Herrmann HC, Hirshfeld JW, editores. *Clinical use of the Palmaz-Schatz intracoronary stent*. Nueva York: Futura Publishing, 1993; 23-42.
- Webb J, Stertzer S, Ahmad T, Carere R, Mercier B, Dodek A. Multicenter clinical experience with the development of a novel short coronary stent and its prototype device. *Cathet Cardiovasc Diagn* 1996; 37: 120-124.
- Priestley KA, Clague JR, Buller NP, Sigwart U. First clinical experience with a new flexible low profile metallic stent and delivery system. *Eur Heart J* 1996; 17: 438-444.
- The EPIC Investigators. Use of a monoclonal antibody directed against the platelet glycoprotein IIb/IIIa receptor in high risk coronary angioplasty. *N Engl J Med* 1994; 330: 956-961.
- Schultz RD, Heuser RR, Hatler C, Frey D. Use of c7E3 Fab in

- conjunction with primary coronary stenting for acute myocardial infarction complicated by cardiogenic shock. *Cathet Cardiovasc Diagn* 1996; 39: 143-148.
32. Ferguson JJ. EPILOG and CAPTURE Trials halted because of positive interim results (news). *Circulation* 1996; 93: 637.
  33. Keane D, Azar AJ, Macaya C, Rutsch W, Sigwart U, Colombo A et al. Clinical and angiographic outcome following implantation of the Palmaz-Schatz stent in small coronary arteries. En: Keane D, editor. *Coronary stenting: a quantitative angiographic and clinical evaluation*. Rotterdam: Uniprint Schiedam, 1995; 145-161.
  34. Chan CN, Tan ATH, Koh TH, Koh P, Lau KW, Gunawan SA et al. Intracoronary stenting in the treatment of acute or threatened closure in angiographically small coronary arteries (<3 mm) complicating percutaneous transluminal coronary angioplasty. *Am J Cardiol* 1995; 75: 23-25.
  35. Dawkins KD, Emanuelsson HU, Van der Giessen WJ, Heyndrickx GR, Rutsch W, Katus HA et al. Preliminary results of an European Multicentre Feasibility and Safety Registry of an innovative stent. The WEST study. *Circulation* 1995; 92 (Supl 1): 280.