

COMUNICACIONES BREVES

Endocarditis bacteriana en la válvula aórtica nativa de un lactante de tres meses. Corrección con homoinjerto aórtico

Alberto Cabrera*, José Aramendi**, Lourdes Gastiasoro*, Carlos Romero*** y Pablo Martínez**

Servicios de *Cardiología Pediátrica y **Cirugía Cardíaca. Hospital Infantil de Cruces. Vizcaya.

***Servicio de Cardiología Pediátrica. Virgen del Camino. Pamplona.

endocarditis infecciosa/ lactante/ trasplante homólogo/ válvula aórtica

Presentamos el caso de un lactante de 3 meses de edad con una endocarditis bacteriana que afectaba a la válvula aórtica con 2 valvas perforadas y un absceso perianular. Se realizó un recambio aórtico por un homoinjerto criopreservado con reimplante de coronarias. La evolución fue favorable a los 2 años de la intervención. Este paciente con endocarditis es el de menor edad en el que se ha realizado corrección con esta técnica en nuestro país.

INFECTIVE ENDOCARDITIS IN THE AORTIC VALVE OF A THREE-MONTH-OLD INFANT. SURGERY WITH CRIOPRESERVED HOMOGRAFT

We report the case of a three-month-old infant with an infective endocarditis of the aortic valve, showing perforation of two valve leaflets and a perivalvular abscess. The patient was operated on using a cryopreserved homograft with anastomosis of both coronary arteries. The outcome is good two years after surgery. This is the youngest patient operated on using this technique in our country.

(*Rev Esp Cardiol* 1998; 51: 243-244)

INTRODUCCIÓN

La válvula aórtica nativa del recién nacido o del lactante de corta edad rara vez se infecta¹. Cuando se produce esta complicación, el tratamiento de elección hasta el momento ha sido médico. En 1989, Perelman² publicó el caso de un lactante de 10 semanas en quien se realizó un recambio del tracto de salida aórtico por un homoinjerto criopreservado con reimplante de coronarias. Presentamos el caso de un lactante de 3 meses, el paciente de menor edad al que se le verificó un tratamiento similar en nuestro país.

Correspondencia: Dr. A. Cabrera.
Alameda de Recalde, 35 B. 48011 Bilbao.

Recibido el 15 de abril de 1997.

Aceptado para su publicación el 27 de junio de 1997.

CASO CLÍNICO

Varón de 3 meses de edad previamente sano que en el contexto de un episodio febril presenta palidez de piel y mucosas con mala perfusión periférica, insuficiencia cardiorrespiratoria que requiere ventilación mecánica y manchas equimóticas plantares. A la auscultación se detecta soplo sistólico y diastólico en el segundo-tercer espacios intercostales izquierdos y soplo pansistólico en el foco mitral. Se observan hepatomegalia y esplenomegalia de 4 cm bajo el reborde costal. En la radiografía de tórax se detecta cardiomegalia moderada con ventrículo izquierdo alargado y edema pulmonar bilateral. En el electrocardiograma se observan eje izquierdo e hipertrofia ventricular izquierda. En el ecocardiograma Doppler en color inicial se detectaron ventrículo izquierdo dilatado, válvula aórtica engrosada con insuficiencia moderada e insuficiencia mitral leve. En cuanto a la analítica, se realiza hemocultivo, que resulta positivo para *Streptococcus pneumoniae*. Con el diagnóstico de endocarditis se inicia tratamiento antibiótico con vancomicina,

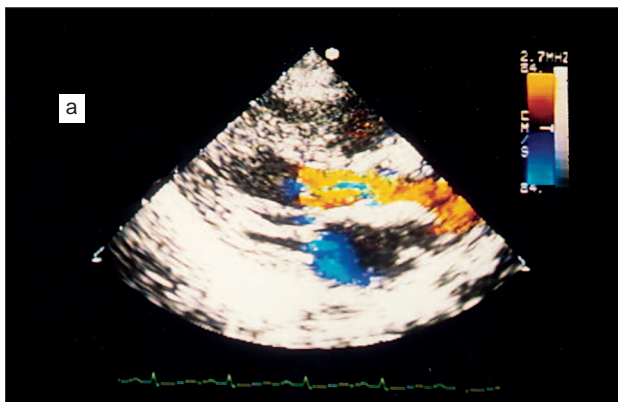


Fig. 1A. Eco en color. Proyección paraesternal eje largo. Insuficiencia aórtica masiva. La regurgitación ocupa todo el diámetro transverso del tracto de salida

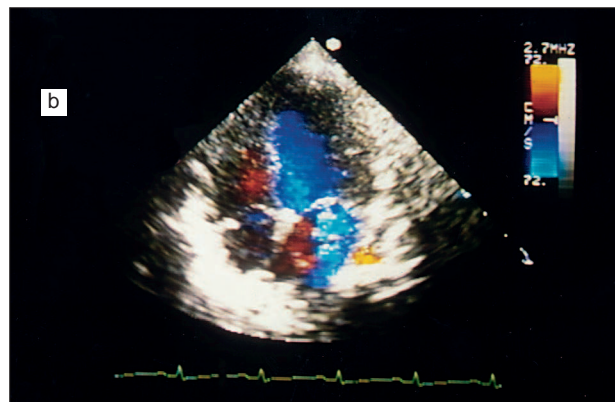


Fig. 1B. Eco en color. Proyección 4 cámaras. Insuficiencia mitral leve-moderada funcional, que desaparece tras la cirugía.

gentamicina y cefotaxima y de la insuficiencia cardíaca con digital, diurético y vasodilatadores. A la semana, se produce un agravamiento del cuadro clínico de insuficiencia cardíaca. Se realiza un nuevo estudio ecocardiográfico que demuestra una doble perforación de las valvas aórticas, absceso perivalvular, insuficiencia aórtica severa e insuficiencia mitral funcional (fig. 1A y B). Se lleva a cabo intervención quirúrgica con hipotermia profunda a 18 °C. Se confirma el absceso aórtico en el anillo entre los senos coronarios derecho e izquierdo, zona del septo infundibular desestructurado, válvula aórtica con bordes engrosados verrugosos y 2 valvas perforadas. Se realiza sustitución de la válvula por un homoinjerto aórtico criopreservado de 13 mm de diámetro. Se reimplantan ambas coronarias. La cardioplejía fue retrógrada por seno coronario. El tiempo de isquemia fue de 39 min y el tiempo de intervención de 1 h y 35 min. A las 24 h de la misma, tras la retirada del catéter de la aurícula izquierda, se produce una hemorragia que requiere reposición sanguínea. Durante 5 semanas se mantiene el tratamiento antibiótico. El paciente es dado de alta, asintomático, con cultivos negativos, radiografía de tórax y ecocardiograma dentro de la normalidad. A los 2 años el paciente continúa asintomático.

DISCUSIÓN

La presencia de endocarditis bacteriana en la válvula aórtica de recién nacidos y lactantes sin anomalías asociadas es infrecuente y representa el 0,8% de los casos de endocarditis¹⁻⁴. En los últimos años este número se está incrementando por el mayor uso de las técnicas invasivas en la edad neonatal.

Los microorganismos causantes de la enfermedad fueron en su mayoría *Staphylococcus aureus*, *Streptococcus viridans*, *Haemophilus influenzae*, *Candida albicans*⁴ y rara vez *Streptococcus pneumoniae*⁵. Cuando la válvula aórtica es la infectada es frecuente la presencia de un absceso perivalvular, visible por ecocardiografía bidimensional⁶ en proyección eje corto o

eje largo. En la posición anterior del anillo aórtico se observa una zona no ecogénica y una discontinuidad del septo interventricular de la válvula aórtica. El ventrículo izquierdo se rellena masivamente por la insuficiencia aórtica severa.

El tratamiento es quirúrgico. El diámetro del anillo no permite a estas edades la colocación de una prótesis⁴, especialmente si existe absceso perianular³. En esta situación la colocación de un homoinjerto de aorta criopreservada con reimplante de coronarias^{2,7} es la técnica aplicable. Kirklin⁸ ha verificado esta técnica sin reimplante en 3 pacientes no pediátricos sin problemas. El paciente de menor edad intervenido de endocarditis con un homoinjerto fue un lactante de 10 semanas, en quien se realizó corrección en 1989⁴, con buena evolución.

BIBLIOGRAFÍA

1. Mc Guinness GA, Schiekin RM, Maguire GF. Endocarditis in the newborn. *Am J Dis Child* 1980; 134: 577-580.
2. Perelman MJ, Sugimoto J, Arcilla RE, Karp RB. Aortic root replacement for complicated bacterial endocarditis in an infant. *J Pediatr Surg* 1989; 24: 1.121-1.123.
3. Tulloh RMR, Silove ED, Abrams LD. Replacement of an aortic valve cusp after neonatal endocarditis. *Br Heart J* 1990; 64: 204-205.
4. Citak M, Rees A, Mavroudis C. Surgical management of infective endocarditis in children. *Ann Thorac Surg* 1992; 54: 755-760.
5. Fukushige J, Igarashi H, Ueda K. Spectrum of infective endocarditis during infancy and childhood: 20-years review. *Pediatr Cardiol* 1994; 15: 127-131.
6. Saner HE, Asinger RW, Homans DC, Helseth HK, Elsperger KJ. Two-dimensional echocardiographic identification of complicated aortic root endocarditis: implication for surgery. *J Am Coll Cardiol* 1987; 10: 859-868.
7. Somerville J Ross DM. Homograft replacement of aortic root with reimplantation of coronary arteries. Results after one to five year. *Br Heart J* 1982; 47: 473-492.
8. Kirklin JK, Kirklin JW, Pacifico AD. Aortic valve endocarditis with aortic root abscess cavity: surgical treatment with aortic valve homograft. *Ann Thorac Surg* 1988; 45: 674-677.