

Contraste ecocardiográfico espontáneo en el ventrículo izquierdo: a propósito de dos casos

Roberto Barriales Villa, Felicitas Catalán Adivinación, Víctor Manuel Rodríguez Blanco, Inés Möller Bustinza, Vicente Barriales Álvarez* y Gerardo Casares García

Sección de Cardiología. Servicio de Medicina Interna. Hospital San Agustín. Avilés.

*Servicio de Cardiología. Hospital Central de Asturias. Oviedo.

ecocardiografía/ medios de contraste/ miocardiopatía congestiva/ prótesis cardíaca/ válvula mitral

Presentamos dos casos en los que se observa contraste ecocardiográfico espontáneo, mediante ecocardiografía transtorácica, en el ventrículo izquierdo. Uno es debido a bajo gasto en una paciente con miocardiopatía dilatada. En el otro, la ecogenidad se debe a un flujo turbulento a través de una prótesis mitral. Describimos las diferentes teorías que tratan de explicar el origen de este «humor».

SPONTANEOUS ECHOCARDIOGRAPHIC CONTRAST IN THE LEFT VENTRICLE: TWO CASE REPORTS

Two cases of spontaneous echocardiographic contrast in the left ventricle, using transthoracic echocardiography, are presented. One is due to a low-flow state in a patient with a dilated miocardiopathy. In the other we observed the echogenicity of a turbulent intracardiac blood flow across a mitral prothesis. We considered the different theories that tried to explain the multiple origin of this «smoke».

(Rev Esp Cardiol 1998; 51: 340-342)

INTRODUCCIÓN

La presencia de autocontraste espontáneo, en la ecocardiografía bidimensional transtorácica en el ventrículo izquierdo, es un hecho poco frecuente que ha sido relacionado, no sólo con estados de bajo flujo, como miocardiopatías o aneurismas ventriculares¹, sino también con la presencia de flujos turbulentos a través de válvulas mitrales estenóticas^{2,3}.

Presentamos dos casos que reflejan estas dos posibles causas y revisamos los mecanismos patogénicos implicados en su producción.

CASOS CLÍNICOS

Caso 1

Mujer de 74 años de edad diagnosticada de HTA sistémica estadio III, con episodios previos de insuficiencia cardíaca congestiva, en fibrilación auricular (FA). Estaba anticoagulada con warfarina ya que, en un eco-

cardiograma realizado siete meses antes del ingreso, se había objetivado un trombo en su aurícula izquierda (AI) y un ventrículo izquierdo (VI) dilatado con la función afectada. Ingresó en nuestro hospital por disnea de reposo, oliguria y edemas. En su exploración destaca una presión arterial de 100/60, una auscultación pulmonar con crepitantes basales y una auscultación cardíaca con ruidos cardíacos arrítmicos, un soplo sistólico 2/6 en foco mitral y soplo diastólico aspirativo corto en foco aórtico. En el EKG tenía FA y BCRIHH. En la radiografía de tórax se observaba una cardiomegalia con redistribución vascular y líquido en cisuras, su hemograma era normal y en su estudio de coagulación destacaba un índice normalizado internacional (INR) de 2,3.

Se realizó un ecocardiograma transtorácico y se comprobó la desaparición del trombo en AI, la presencia de un VI severamente dilatado con hipocinesia global y función severamente afectada, una calcificación del anillo mitral con insuficiencia mitral (IM) moderada, una insuficiencia aórtica leve y la presencia de autocontraste espontáneo en VI (fig. 1). Tratada con digital, diuréticos, inhibidores de la enzima convertidora de la angiotensina (IECA) y warfarina se obtuvo una mejoría clínica de la paciente que fue alta a los pocos días del ingreso.

Correspondencia: Dr. R. Barriales Villa.

Numa Guilhou, 2, 2º. 33600 Mieres. Asturias.

Recibido el 5 de mayo de 1997.

Aceptado para su publicación el 6 de agosto de 1997.

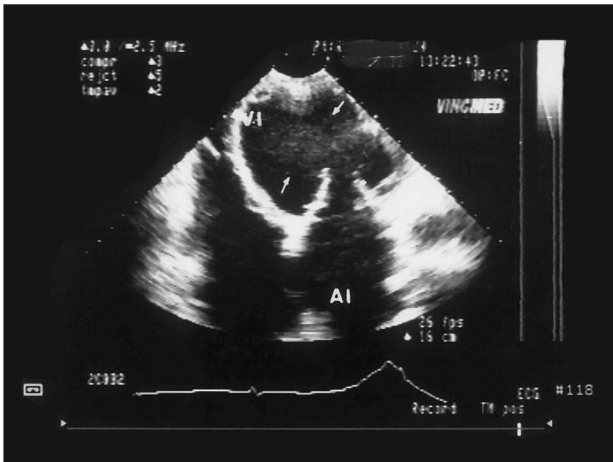


Fig. 1. Proyección apical de cuatro cámaras. Se visualiza un VI dilatado con contraste ecocardiográfico espontáneo.

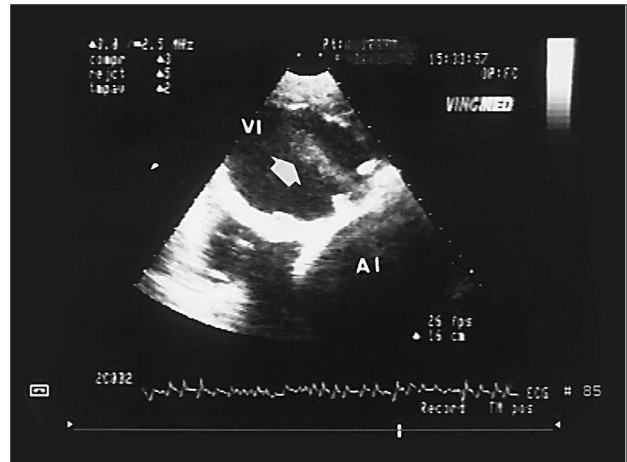


Fig. 2. Proyección apical de cuatro cámaras. Se visualiza la prótesis mecánica en posición mitral y el contraste espontáneo en el VI.

Caso 2

Varón de 73 años de edad diagnosticado de prolapso mitral con IM severa, con válvula de aspecto mixomatoso en un ecocardiograma previo, en ACxFA. Se realizó un estudio hemodinámico que confirmó la IM severa, con presiones pulmonares normales y función del VI del 52%. El paciente fue intervenido, implantándose una prótesis mitral biológica Biocor del número 31. Tres meses más tarde acude a nuestro hospital para una revisión programada encontrándose «bien», en un grado funcional I-II/IV para disnea. Seguía tratamiento con digital, diuréticos y warfarina. En su exploración destacan unos ruidos cardíacos arrítmicos a 80 lat/min, con ruidos protésicos conservados, sin observarse signos de insuficiencia cardíaca. Su hemograma presentaba una hemoglobina de 9,5 con un INR de 2,8.

Se realizó un estudio ecocardiográfico transtorácico en el que se demostró una AI aneurismática de 8 × 10 cm, un VI dilatado con función sistólica límite, unas cavidades derechas de tamaño normal con insuficiencia tricúspide leve e hipertensión pulmonar moderada (presión sistólica de arteria pulmonar de 45 mmHg), una prótesis mitral biológica normofuncionante con un área, medida por tiempo de hemipresión, de 1,8 cm², y se observó la presencia de autocontraste espontáneo que comenzaba en la AI, justo detrás de la válvula, y se hacía más acentuado mientras, siguiendo la dirección del flujo, alcanzaba el ventrículo (fig. 2).

DISCUSIÓN

La presencia de «humo» en las cavidades cardíacas, especialmente en la AI en los ecocardiogramas transesofágicos, es un hecho frecuente en los laboratorios de ecocardiografía. La presencia de este humo, o contraste espontáneo, en el VI utilizando el ecocardiogra-

ma transtorácico, es un hecho más infrecuente. Existen varias teorías que tratan de relacionar la presencia de este autocontraste con estados de bajo flujo o con la presencia de flujos turbulentos, pero parecen existir diferentes aspectos involucrados en la etiopatogenia de este fenómeno.

La ecogenicidad de la sangre depende: a) de su «contenido»; b) de su viscosidad; c) de las características del flujo, y d) de la frecuencia con la que emite el transductor empleado⁴.

De las células sanguíneas son los glóbulos rojos los responsables de la ecogenicidad. Estudios experimentales han demostrado que a no ser que el hematocrito descienda por debajo del 10%, la viscosidad no parece desempeñar un papel importante en la ecogenicidad⁴⁻⁷. El pequeño tamaño de los hematíes hace que no sean visibles con la ecocardiografía convencional. Sin embargo, en estados de bajo flujo, al disminuir las fuerzas de fricción, éstos se agregan formando los denominados *roleaux* o pilas de eritrocitos, adquiriendo un tamaño suficiente para ser visibles mediante los ultrasonidos. Además, Merino et al⁵ han demostrado que en esta agregación existe una interacción, eritrocitos-proteínas plasmáticas, que es independiente de las plaquetas y dependiente del flujo.

Para algunos autores, el autocontraste espontáneo se debería a la producción de microburbujas por la aceleración brusca de la sangre y así lo han observado en prótesis mitrales y a través de válvulas mitrales sanas en pacientes con miocardiopatía restrictiva o en atletas, en relación con una fuerte contracción auricular⁶.

La incidencia de contraste espontáneo es mayor cuando se emplean transductores con frecuencias de 3,5 MHz o superiores. A su vez, la proximidad del transductor a la cavidad estudiada también influye en el hallazgo del humo, que es más frecuente en personas delgadas y cuando se utiliza la ecocardiografía transesofágica⁸.

Como vemos, existen varias teorías que tratan de explicar la génesis de este autocontraste espontáneo. En nuestro caso, nuestros dos pacientes estaban delgados y en ambos se empleó un transductor de 2,5 MHz de frecuencia. En el caso 1, la mujer con miocardiopatía dilatada, el origen del humo creemos que está relacionado con el evidente estado de bajo gasto que la paciente presentaba. En nuestro segundo caso, se imbrican dos de los mecanismos anteriormente mencionados. Así, la sangre remansada en una AI aneurismática pasa a través de una válvula levemente estenótica, produciendo un flujo turbulento, que creemos es responsable final del autocontraste espontáneo.

En cuanto al tratamiento, se sabe que la anticoagulación oral de estos pacientes no hace desaparecer el «humo»⁵. Sin embargo, son pacientes que por sus características (miocardiopatía dilatada en estado de bajo gasto, en el caso 1, o por ser una prótesis mitral en FA en presencia de una aurícula aneurismática, en el caso 2) precisan de esta anticoagulación para prevenir la posibilidad de fenómenos trombóticos. En nuestros dos casos se mantuvo el tratamiento con anticoagulantes orales persistiendo el eco-contraste en VI, en un control ecocardiográfico realizado a los tres meses.

BIBLIOGRAFÍA

1. Mikell FL, Asinger RW, Elspeger KJ, Anderson WR, Hodges M. Regional stasis of blood in the dysfunctional left ventricle: echocardiographic detection and differentiation from early thrombosis. *Circulation* 1982; 66: 755-763.
2. Daniel WG, Nellessen U, Schroder E, Nonnast-Daniel B, Bednarski P, Nikkuta P et al. Left atrial spontaneous echo contrast in mitral valve disease: an indicator for an increased thromboembolic risk. *J Am Coll Cardiol* 1988; 11: 1.204.
3. Evangelista A, González T, García del Castillo H, Candell J, Soler Soler J. Contraste ecocardiográfico espontáneo en el ventrículo izquierdo en relación con insuficiencia aórtica. *Rev Esp Cardiol* 1990; 43: 581-583.
4. Chandrasekaran K, Ross J, Covalesky VA, Kresh JA, Mintz GS. Two-dimensional echocardiographic visualization of turbulent intracardiac blood flow across the stenotic mitral valve. *Am Heart J* 1989; 118: 625-627.
5. Merino A, Hauptman P, Badimon L, Badimon JJ, Cohen M, Fuster V et al. Echocardiographic «smoke» is produced by an interaction of erythrocytes and plasma proteins modulated by shear forces. *J Am Coll Cardiol* 1992; 20: 1.661-1.668.
6. Galanti G, Castellani S, Toncelli L, Comeglio M. Spontaneous echocardiographic contrast effect in the left ventricle of endurance athletes. *Echocardiographic* 1988; 5: 173-176.
7. Wolverson MK, Nouri S, Joist JH, Sundaram M, Heiberg E. The direct visualization of blood flow by real-time ultrasound: clinical observations and underlying mechanisms. *Radiology* 1981; 140: 443-448.
8. Delemarre BJ, Bot H, Visser CA, Dunning AJ. Pulsed Doppler echocardiographic description of a circular flow pattern in spontaneous left ventricular contrast. *J Am Soc Echo* 1988; 1: 114-118.