

Isquemia coronaria durante la ablación mediante radiofrecuencia de una vía accesoria lateral izquierda en un lactante

Fernando Benito Bartolomé, Cristina Sánchez Fernández-Bernal y Soledad Jiménez Casso

Unidad de Arritmias. Servicio de Cardiología Pediátrica. Hospital Infantil La Paz. Madrid.

ablación con catéter/ arterias coronarias/ cardiopatía isquémica/ infancia/ lactante/ vías accesorias auriculoventriculares

Los accidentes isquémicos coronarios agudos son complicaciones infrecuentes durante la ablación mediante radiofrecuencia de vías accesorias. Solamente se han publicado casos aislados en adultos, y en relación con procedimientos de ablación de vías accesorias izquierdas, tanto por acceso transeptal como por vía retrógrada. En el presente artículo describimos la primera complicación isquémica en niños, durante la ablación de una vía accesoria lateral izquierda por acceso transeptal.

CORONARY ISCHAEMIC COMPLICATION DURING RADIOFREQUENCY CATHETER ABLATION OF A LEFT FREE WALL ACCESSORY PATHWAY IN AN INFANT

Acute coronary ischaemic complications are uncommon following catheter ablation of accessory pathways. Only isolated cases have been previously reported in adult patients during ablation of left free-wall accessory pathways by retrograde or anterograde approach. We report a transient ischaemic complication after catheter ablation of a left free wall accessory pathway by transeptal approach in an infant.

(Rev Esp Cardiol 1998; 51: 343-345)

INTRODUCCIÓN

La ablación mediante radiofrecuencia es, en la actualidad, el tratamiento no farmacológico de elección en niños con taquicardias supraventriculares secundarias a vías accesorias¹⁻⁴. Como ha demostrado el estudio multicéntrico sobre ablación en niños el peso inferior a 15 kg es un factor de riesgo independiente para la aparición de complicaciones⁵. Se han descrito accidentes isquémicos coronarios agudos en adultos durante la ablación de vías accesorias izquierdas, no habiéndose publicado, en nuestro conocimiento, ningún caso en niños.

En este artículo describimos el caso de un lactante de 7,8 meses de edad y 9 kg de peso que presentó un episodio de isquemia coronaria transitoria durante la ablación de una vía accesoria lateral izquierda por acceso transeptal.

CASO CLÍNICO

Niña de 7,8 meses de edad y 9 kg de peso remitida a la unidad de arritmias de nuestro centro para estudio y tratamiento por presentar desde el primer mes de vida episodios recurrentes de taquicardia supraventricular ortodrómica (TSV), refractarios al tratamiento farmacológico antiarrítmico. Se realizó estudio electrofisiológico con la paciente sedada con midazolam y fentanilo i.v. Por vía venosa percutánea femoral derecha e izquierda se introdujeron 2 catéteres tetrapolares 5F (Bard)[®] que se situaron en la aurícula derecha alta, el haz de His y el ápex del ventrículo derecho. Por punción percutánea de vena yugular derecha se colocó un catéter tetrapolar 5F (Bard)[®] en el seno coronario. Debido al pequeño tamaño de las venas femorales de la paciente se utilizó un mismo catéter, consecutivamente, para el registro y estimulación en la aurícula derecha alta y en el ápex del ventrículo derecho. En un equipo de 8 canales (Horizon 9000, Mennen Medical Inc.[®]) se seleccionaron dos derivaciones de superficie (II y V₁) y seis endocavitarias filtradas entre 30 y 250 Hz, registrándose a velocidades de 25 a 100 mm/s. La estimulación se realizó mediante un estimulador programable (SP0503MKV, Medtronic[®]). El estudio

Correspondencia: Dr. F. Benito Bartolomé. Meléndez Valdés, 22, 5.º B. 28015 Madrid.

Recibido el 14 de mayo de 1997.

Aceptado para su publicación el 29 de septiembre de 1997.

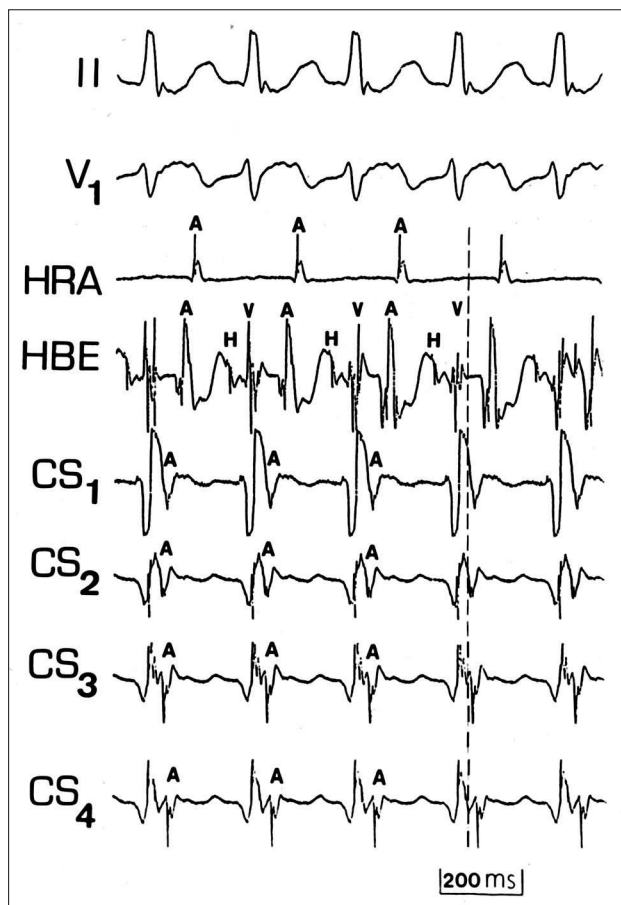


Fig. 1. Registro de las derivaciones electrocardiográficas II y V1 junto con las endocavitarias bipolares de la aurícula derecha alta (HRA) y el haz de His (HBE) y las unipolares filtradas de seno coronario (de distal a proximal: CS₁, CS₂, CS₃ y CS₄) durante la taquicardia supraventricular ortodrómica a 240 ms. Se observa conducción retrógrada a través de una vía accesoria lateral izquierda (activación más precoz en CS₂; línea de puntos, con morfología QS del auriculograma).

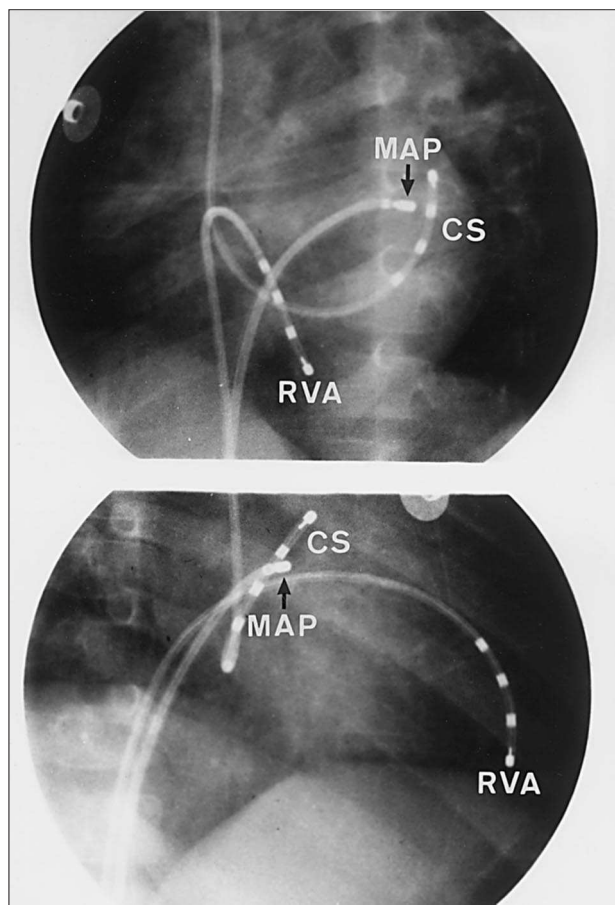


Fig. 2. Angiocardiografías en las proyecciones oblicua anterior izquierda (superior) y oblicua anterior derecha (inferior) de la posición de los electrocatéteres durante la ablación de la vía accesoria por acceso transeptal. El catéter de mapeo/ablación (MAP) está colocado en la porción auricular de la región lateral del anillo mitral, en proximidad al segundo electrodo del catéter situado en el seno coronario (CS); RVA: ápex de ventrículo derecho.

electrofisiológico demostró la presencia de una vía accesoria oculta lateral izquierda como mecanismo de la taquicardia (fig. 1). El mapeo del surco AV izquierdo se realizó por vía anterógrada, tras la punción transeptal del tabique interauricular (técnica de Brockenbrough) mediante catéter bipolar 5F con punta deflectable y electrodo distal de 3 mm (Webster/Mansfield®) introducido a través de una vaina de Mullins 6F (Bard®) (fig. 2). Tras la introducción de todos los catéteres se procedió a la heparinización mediante un bolo inicial de 100 U/kg y posteriormente a 25 U/kg/h. Se mapeó el lado auricular del surco auriculoventricular izquierdo y se aplicó la corriente de radiofrecuencia a 25 W durante estimulación en el ápex del ventrículo derecho. No se observó aumento de la impedancia ni las aplicaciones debieron ser interrumpidas por formación de coágulos en el electrodo distal del catéter de ablación. Tras las tres primeras aplicaciones, que se suspendieron a los

10 s por ineficaces, se observó una elevación del segmento ST superior a 2 mm en las derivaciones de cara inferior y en las precordiales de V₁ a V₄, depresión especular del ST en I y aVL e inversión de la onda T en V₅₋₆ (fig. 3). Así mismo, se observó trastorno de conducción tipo bloqueo incompleto de rama derecha del haz de His. El electrocardiograma se normalizó, sin secuelas, a los 15 min. Las coronariografías selectivas realizadas tras la normalización del electrocardiograma y la estabilización hemodinámica de la paciente fueron normales. A continuación se procedió a la ablación de la vía accesoria, consiguiéndose ésta con una única aplicación de radiofrecuencia a 25 W durante 60 s. En el ecocardiograma realizado inmediatamente después de la ablación se observó derrame pericárdico leve. La contractilidad miocárdica fue normal. Dos años y medio después la paciente se encuentra asintomática, sin medicación, y el electrocardiograma es normal.

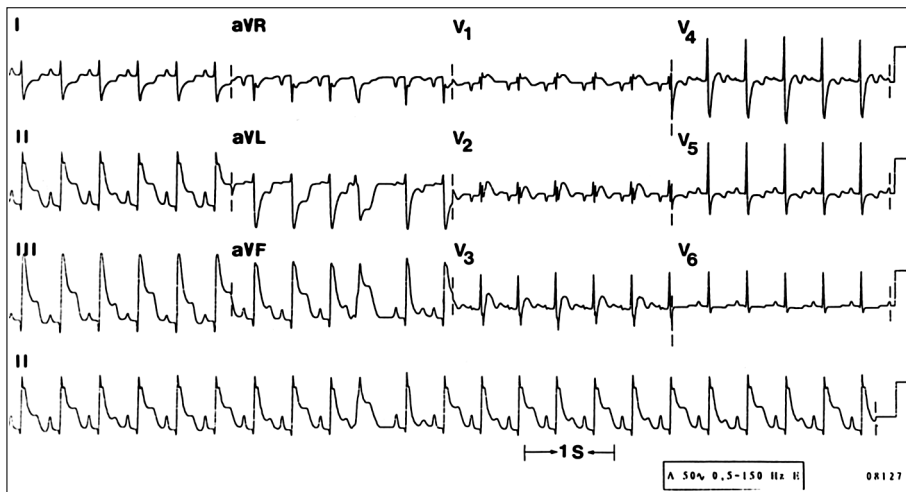


Fig. 3. Electrocardiograma de 12 derivaciones y tira de ritmo en la derivación II durante el episodio de isquemia coronaria. Se aprecia onda de lesión subepicárdica en cara inferior y anteroseptal e isquemia lateral. También se observa la presencia de bloqueo incompleto de rama derecha.

DISCUSIÓN

Como ha demostrado el estudio multicéntrico sobre ablación, en niños el peso inferior a 15 kg es un factor independiente de riesgo en la ablación mediante radiofrecuencia⁵. No obstante, las complicaciones isquémicas no han sido descritas en niños. Los casos publicados han sido de pacientes adultos durante la ablación de vías accesorias izquierdas. Calkins et al⁶ describieron el primer caso de espasmo coronario durante la ablación de una vía accesoria izquierda por vía retrógrada. Lesh et al⁷ publicaron un episodio de isquemia transitoria secundario a embolismo aéreo en la coronaria derecha, tras el intercambio de catéteres a través de la vaina de Mullins, durante la ablación de una vía izquierda por vía transeptal. Aunque en nuestro caso la isquemia coronaria no ocurrió tras el intercambio de catéteres, ambas explicaciones son posibles. El presente caso es el primero en el que se describe una complicación isquémica aguda en niños. Dos años y medio después la paciente se encuentra asintomática, con electrocardiograma normal. La evolución a largo plazo del efecto de la radiofrecuencia sobre las arterias coronarias es un problema importante a evaluar en el seguimiento de lactantes y niños sometidos a ablación de vías accesorias.

BIBLIOGRAFÍA

1. Dick II McD, O'Connor BK, Serwer GA, Le Roy S, Armstrong B. Use of radiofrequency current to ablate accessory connections in children. *Circulation* 1991; 84: 2.318-2.324.
2. Van Hare GF, Lesh MD, Scheinman M, Langberg JJ. Percutaneous radiofrequency catheter ablation for supraventricular arrhythmias in children. *J Am Coll Cardiol* 1991; 17: 1.613-1.620.
3. Case CL, Gillette PC, Oslizlok PC, Knick BJ, Blair HL. Radiofrequency catheter ablation of incessant, medically resistant supraventricular tachycardia in infants and small children. *J Am Coll Cardiol* 1992; 20: 1.405-1.410.
4. Van Hare GF, Witherell CL, Lesh MD. Follow-up of radiofrequency catheter ablation in children. Results in 100 consecutive patients. *J Am Coll Cardiol* 1994; 23: 1.651-1.659.
5. Kugler JD, Danford DA, Deal BJ, Gillette PC, Perry JC, Silka MJ et al, for the Pediatric Electrophysiology Society. Radiofrequency catheter ablation for tachyarrhythmias in children and adolescents. *N Engl J Med* 1994; 30: 1.481-1.487.
6. Calkins H, Langberg J, Sousa J, El-Atassi R, Leon A, Kou W et al. Radiofrequency catheter ablation of accessory atrioventricular connections in 250 patients. Abbreviated therapeutic approach to Wolff-Parkinson-White syndrome. *Circulation* 1992; 85: 1.337-1.346.
7. Lesh MD, Coggins DL, Ports TA. Coronary air embolism complicating transeptal radiofrequency ablation of left free-wall accessory pathways. *PACE* 1992; 15: 1.105-1.108.