

Trombos móviles en cavidades cardíacas derechas en pacientes con tromboembolismo pulmonar grave. Importancia de la ecocardiografía

Dolores Mesa Rubio, Manuel Franco Zapata, Manuel Anguita Sánchez, Antonio Ramírez, José María Arizón del Prado, José Suárez de Lezo y Federico Vallés Belsué

Servicio de Cardiología. Hospital Reina Sofía. Córdoba.

aurícula derecha/ ecocardiografía/ tromboembolismo pulmonar/ ventrículo derecho

El tromboembolismo pulmonar es una enfermedad frecuente, grave y a menudo de difícil diagnóstico, en especial en aquellos casos en los que los trombos quedan atrapados en las cavidades derechas cardíacas. Presentamos tres casos de tromboembolismo pulmonar grave en los que mediante ecocardiografía se detectó la presencia de grandes trombos móviles en las cavidades cardíacas derechas, lo que permitió realizar una terapia urgente con buen resultado en todos los casos. Queremos destacar el hecho de que la ecocardiografía en estos casos sería la técnica diagnóstica de elección evitando la realización de una arteriografía pulmonar que podría estar contraindicada por el riesgo de movilización del trombo.

RIGHT HEART CAVITIES MOBILE THROMBUS IN PATIENTS WITH SEVERE PULMONARY THROMBOEMBOLISM. THE IMPORTANCE OF ECHOCARDIOGRAPHIC STUDY

The pulmonary thromboembolism is a frequent and severe disease, usually difficult to recognize, specially in patients with thrombotic material trapped within right heart cavities. We present our experience in three patients with severe pulmonary thromboembolism where echocardiographic study demonstrated the presence of huge mobile thrombus in right heart cavities, which demanded urgent therapy with excellent results. We would like to stress that echocardiographic study in these patients could be elective diagnostic procedure, avoiding the realization of pulmonary arteriography, which could bring risk of posible thrombus mobilization.

(*Rev Esp Cardiol* 1998; 51: 680-683)

INTRODUCCIÓN

La detección de trombos móviles en pacientes con tromboembolismo pulmonar (TEP) en las cavidades cardíacas derechas, aunque ha sido referida en distintos artículos^{1,2}, es poco frecuente, aunque su diagnóstico es muy importante, ya que requiere una actitud terapéutica urgente debido a su elevada mortalidad³.

En estos casos, la ecocardiografía es considerada como la técnica diagnóstica de elección⁴, ya que la arteriografía pulmonar podría desencadenar un TEP fatal por la movilización del trombo mediante los catéteres³. Con el desarrollo de la ecocardiografía tran-

sesofágica (ETE), la sensibilidad para visualizar las cavidades derechas cardíacas y la parte proximal de la arteria pulmonar ha aumentado de forma significativa, permitiendo darle mayor utilidad diagnóstica a la técnica en esta patología^{5,6}.

En el período de dos años hemos diagnosticado mediante ecocardiografía tres casos de trombos móviles en las cavidades cardíacas derechas en pacientes con sospecha de TEP y deterioro hemodinámico, siendo necesario en un caso realizar ETE para una adecuada visualización de los trombos.

CASOS CLÍNICOS

Caso 1

Paciente mujer de 33 años con antecedentes de metrorragias en los 2 últimos años en tratamiento hormonal e hirsutismo en estudio. Cinco meses antes del in-

Correspondencia: Dra. D. Mesa Rubio.
Ctra. de las Ermitas, 65. 14012 Córdoba.

Recibido el 6 de agosto de 1997.

Aceptado para su publicación el 6 de mayo de 1998.

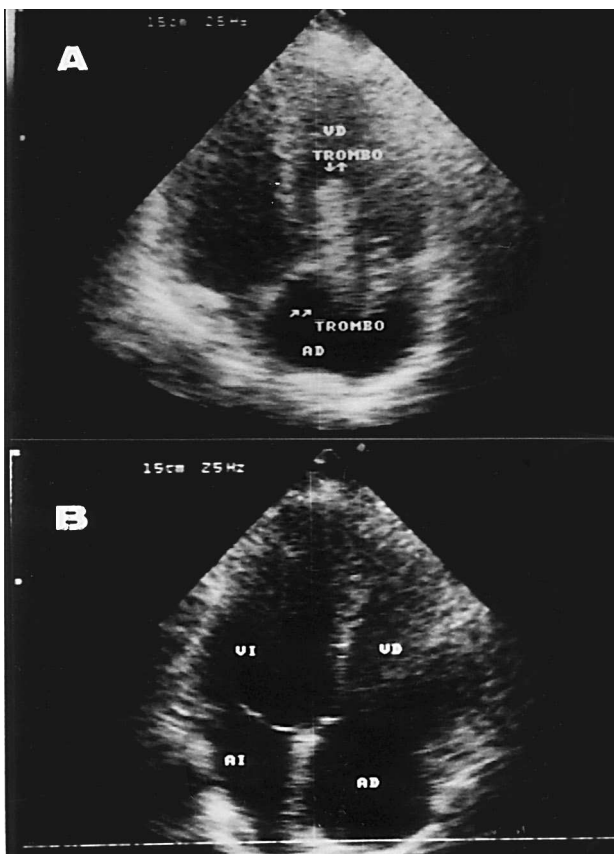


Fig. 1. A: imagen de gran trombo móvil (flechas) en cavidades de- rechas; B: cavidades derechas libres de trombo posttrombólisis ve- nosa; AD: aurícula derecha; AI: aurícula izquierda; VD: ven- trículo derecho; VI: ventrículo izquierdo.

greso presentó síncope precedido de disnea motivo por el que consultó en urgencias de su hospital, siendo dada de alta con el diagnóstico de hipotensión ortostática. El día del ingreso presentó un nuevo síncope, por lo que consultó en urgencias encontrándose la paciente en situación de bajo gasto evidente. En la radiografía de tórax presentaba dilatación ligera de cavidades de- rechas y campos pulmonares anodinos. En el ECG se observaron taquicardia sinusal y descenso de 2 mm del ST en cara anterior. Se realizó ecocardiograma Dop- pler color objetivándose dilatación de ventrículo dere- cho (VD) y un gran trombo móvil de aspecto «serpen- tiginoso» en la aurícula derecha (AD), prolapsando a través de válvula tricúspide hacia VD. Ante el diag- nóstico de TEP submasivo con compromiso hemodi- námico se realizó trombólisis con estreptocinasa, me- jorando clínicamente y desapareciendo la imagen del trombo con mejoría de la función ventricular derecha a las pocas horas (fig. 1).

Caso 2

Paciente varón de 34 años sin antecedentes perso- nales de interés que ingresó en nuestro hospital por un

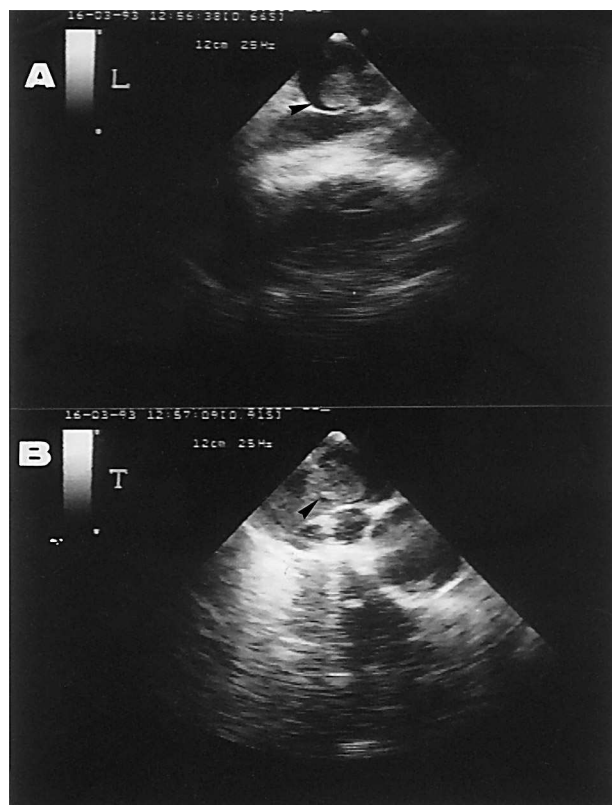


Fig. 2. A: ecocardiograma transesofágico en el que se observa un trombo en el tronco de la arteria pulmonar (flecha); B: imagen mediante ecocardiograma transesofágico de trombo en bifurca- ción de arteria pulmonar (flecha).

episodio de abdomen agudo, siendo intervenido y diagnosticado de peritonitis secundaria a enfermedad de Crohn. A los 10 días del postoperatorio presentó dolor torácico pleurítico, disnea y fiebre. En el ECG presenta patrón $S_1Q_3T_3$ y se realizó gammagrafía pul- monar de perfusión que se informó como de mediana probabilidad para TEP. Se decidió realizar ecocardia- grama de urgencias objetivándose unas imágenes du- dosas de masa en la AD, por lo que se realizó un ETE en el que se visualizaron un gran trombo móvil en la AD y presencia de trombos en el tronco de la arteria pulmonar (fig. 2). Se realizó embolectomía de forma urgente con buena evolución posterior, persistiendo en la actualidad asintomático.

Caso 3

Paciente mujer de 72 años sin antecedentes perso- nales de interés salvo colecistectomía hace años. A los 10 días del postoperatorio de una tumoración vesical y antes del alta presenta episodio brusco de dolor torá- cico, síncope y situación hemodinámica de bajo gasto. En el ECG presentaba taquicardia sinusal y alteracio- nes difusas de la repolarización y la radiografía de tó-

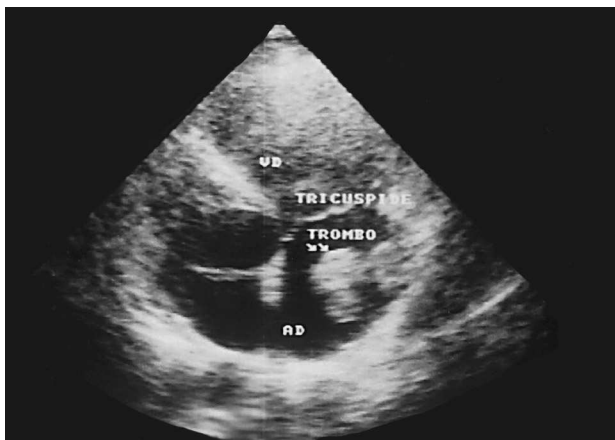


Fig. 3. Trombo móvil en la aurícula derecha (flecha); AD: aurícula derecha; VD: ventrículo derecho.

rax en decúbito presentaba ligera cardiomegalia y campos pulmonares anodinos. Se realizó un ecocardiograma urgente objetivándose un gran trombo móvil en AD y VD. Se realizó embolectomía de urgencias con buen resultado, siendo la paciente dada de alta asintomática (fig. 3).

DISCUSIÓN

Antes del desarrollo de la ecocardiografía bidimensional, el diagnóstico pre mortem de los trombos en cavidades derechas era raro⁷. Con el desarrollo de la ecocardiografía transesofágica, la sensibilidad para visualizar dichas estructuras, así como la parte proximal de la arteria pulmonar, aumentó de forma llamativa, permitiendo darle mayor utilidad diagnóstica a la técnica en esta patología^{5,6}. De hecho, en el segundo caso, al encontrarse los trombos en el tronco y en las ramas de arteria pulmonar (fig. 2), las imágenes obtenidas en el ecocardiograma transtorácico eran muy dudosas, por lo que se realizó ecografía transesofágica que confirmó el diagnóstico.

Aunque no parece muy frecuente, la prevalencia exacta de la identificación ecocardiográfica de trombos en cavidades derechas en pacientes con sospecha de TEP no está bien definida; en un estudio prospectivo realizado en 60 casos de sospecha clínica de TEP masivo, en el que se realizó ecocardiograma de forma inmediata, se detectaron trombos móviles en 10 casos (16%)⁸. En nuestra experiencia, no podemos precisar la frecuencia con la que se detectan trombos en cavidades derechas en pacientes con TEP masivo, puesto que no se trata de un estudio prospectivo y en muchos casos de sospecha de TEP no se solicita estudio ecocardiográfico; sin embargo, no pensamos que sea un hallazgo tan infrecuente, habiendo diagnosticado recientemente algunos casos más. Por ello, su frecuencia exacta debería ser precisada con un estudio multicéntrico prospectivo.

Este tipo de trombos tienen una apariencia ecocardiográfica muy característica, como una masa «serpenteante», de bordes irregulares, muy móvil, flotando libremente en la AD, sin puntos de anclaje y frecuentemente prolapsando a través de la válvula tricúspide al VD^{3,9}. En la experiencia de algunos autores³ este aspecto «serpentinoso» es único de esta entidad, lo que ayudaría al diagnóstico diferencial con otras masas en esa localización. En 2 de nuestros 3 casos, las imágenes halladas en el ecocardiograma fueron idénticas a las descritas previamente (figs. 1 y 3).

Aunque estos casos sean poco frecuentes, su importancia radica en que la visualización ecocardiográfica de estos trombos en cavidades derechas es un marcador de inminente y frecuentemente TEP fatal³; de hecho, nuestros tres pacientes presentaban signos clínicos de TEP masivo, con importante compromiso hemodinámico. Este hallazgo tiene una implicación diagnóstica trascendental y es que supone una contraindicación para la arteriografía pulmonar por el riesgo de movilización del trombo, e implica la realización de una medida terapéutica urgente (embolectomía o trombólisis)³, ya que se ha visto que la mortalidad en estos pacientes tratados médicamente (en general con heparina) es de un 50%¹⁰. En ninguno de los tres casos se realizó arteriografía pulmonar, y fueron tratados con trombólisis intravenosa en un caso y mediante embolectomía en los dos restantes al tratarse de enfermos con un antecedente de cirugía mayor en los días previos al TEP. En nuestra experiencia realizamos trombólisis intravenosa, salvo que exista una contraindicación para ella.

CONCLUSIONES

Aunque no parece ser un hallazgo muy frecuente la detección de trombos móviles en las cavidades derechas cardíacas, creemos necesaria la realización sistemática de un ecocardiograma, al menos en aquellos casos de sospecha de TEP grave con deterioro hemodinámico, ya que evitaría la realización de una arteriografía pulmonar que podría ser peligrosa y además permitiría realizar una medida terapéutica urgente, imprescindible en estos casos.

BIBLIOGRAFÍA

1. Farfel Z, Shechter M, Vered Z, Rath S, Goor D, Gafni J. Review of echocardiographically diagnosed right heart entrapment of pulmonary emboli-in-transit with emphasis on management. *Am Heart J* 1987; 113: 171-178.
2. Rosenzweig MS, Nanda NC. Two-dimensional echocardiographic detection of circulating right atrial thrombi. *Am Heart J* 1982; 103: 435-436.
3. Chapoutot L, Tassigny C, Nazeyrollas P, Poismans P, Maillier B, Maes D et al. Embolie pulmonaire et thrombus des cavités droites. *Arch Mal Coeur Vaiss* 1995; 88 (Supl): 1.723-1.728.

D. MESA RUBIO ET AL.– TROMBOS MÓVILES EN CAVIDADES CARDÍACAS DERECHAS EN PACIENTES CON TROMBOEMBOLISMO PULMONAR.
IMPORTANCIA DE LA ECOCARDIOGRAFÍA

4. Armstrong WF, Feigenbaum H, Dillon JC. Echocardiographic detection of right atrial tromboembolism. *Chest* 1985; 87: 801-806.
5. Okura H, Yoshikawa J, Yoshida K, Akasaka T, Shakudo M, Takagi T et al. Value and limitations of transesophageal echocardiographic detection of pulmonary trombi in the diagnosis of pulmonary embolism. *Jpn J Med Ultrason* 1994; 21: 17-21.
6. Pasierski TJ, Alton ME, Van-Fossen DB, Pearson AC. Right atrial mobile thrombus: improved visualization by transesophageal echocardiography. *Am Heart J* 1992; 123: 802-803.
7. Errichetti A, Weyman AE. Cardiac tumors and masses. En: Weyman AE, editor. *Principles and practice of echocardiography*. Filadelfia: Lea & Febiger, 1994; 1.135-1.177.
8. Cheriex EC, Sreeram N, Eussen YF, Pieters FA, Wellems HJ. Cross sectional doppler ecocardiography as the initial technique for the dignosis of acute pulmonary embolism. *Br Heart J* 1994; 72: 52-57.
9. Conraads VM, Rademakers FE, Jorens PG, Boeckxstaens CJ, Snoeck JP. Importance of transthoracic two-dimensional echocardiography for the diagnosis and management of pulmonary embolism. *Eur Heart J* 1994; 15: 404-406.
10. Proano M, Frye RL, Johnson CM, Taliercio CP. Successful treatment of pulmonary embolism and associated mobile right atrial rhombus with use of a central trombolytic infusion. *Mayo Clin Proc* 1988; 63: 1.181-1.185.