

## CIRUGÍA

# Utilidad del examen angiográfico de la arteria mamaria interna izquierda en pacientes candidatos a cirugía de derivación coronaria

Juan Emilio Alcalá, Miguel Álvarez, Luis Tercedor, Rafael Melgares, Jesús Prieto, José Antonio Romero, José Antonio Ramírez y José Azpitarte

Servicio de Cardiología. Hospital Virgen de las Nieves. Granada.

*angiografía coronaria/ arteria mamaria interna/ cirugía cardiovascular/ arterias coronarias*

**Introducción y objetivos.** La utilidad de la evaluación angiográfica rutinaria de la arteria mamaria está discutida. Este estudio pretende reevaluar el problema mediante un somero análisis coste/beneficio.

**Métodos.** Fueron estudiados 121 pacientes consecutivos, receptores potenciales de un injerto de arteria mamaria interna izquierda por tener una estenosis significativa del tronco común izquierdo y/o de la arteria descendente anterior. El sondaje de la arteria se intentó con el mismo catéter Judkins derecho utilizado en la coronariografía, empleándose sólo un catéter específico en caso de fracaso. Se midió el tiempo transcurrido hasta la consecución de una angiografía adecuada y se estudió la anatomía y calibre de la mamaria, comparando este último con el de la arteria descendente anterior.

**Resultados.** Se consiguió una óptima contrastación de la mamaria en 119 casos (98,3%), teniendo que utilizarse un catéter específico en sólo 3 casos. El tiempo medio de consecución fue de 170 s (rango 8-900 s) y no se detectó ninguna complicación inherente al procedimiento. Se encontraron hallazgos de potencial interés quirúrgico en 15 casos (12%): ramas torácicas precoces de calibre significativo (10), oclusión, estenosis o calibre insuficiente de la mamaria (3), oclusión o estenosis proximal de la arteria subclavia (2).

**Conclusiones.** La relación entre el coste del procedimiento y la información obtenida en el mismo creemos que es favorable para aconsejar su realización, puesto que los hallazgos de potencial interés, aunque poco frecuentes, pueden ser importantes a la hora de establecer la estrategia quirúrgica. Además, se consigue en un tiempo excepcionalmente corto y sin coste adicional.

## USEFULNESS OF ANGIOGRAPHIC EVALUATION OF THE INTERNAL THORACIC ARTERY IN CANDIDATES FOR CORONARY ARTERY SURGERY

**Background and objective.** The usefulness of preoperative angiographic evaluation of the internal mammary artery (IMA) is controversial. The aim of this study is to evaluate the problem by a basic cost-benefit analysis.

**Methods.** One hundred and twenty-one patients whose coronary findings (left main disease and/or severe stenosis of the left anterior descending artery) made use of the IMA as a bypass graft a consideration were studied. The IMA was cannulated by the same right Judkins catheter used in the coronariography; the specific catheter was only used if the cannulation was not successful with the right Judkins. We measured the time it took for a good angiography of the IMA to be obtained; the anatomy and the size for each IMA were studied and compared with the size of the left anterior descending artery.

**Results.** An optimal angiographic picture of the IMA was obtained in 119 cases (98.3%); a specific catheter was used only in 3 patients. The mean of the time employed was 170 seconds (8-900 s) and no complications were related to IMA cannulations. Angiography findings relevant to any planned surgery were demonstrated in 15 patients (12%): large proximal branches (10); occlusion stenosis or a caliber insufficient for IMA (3); and occlusion or proximal subclavian stenosis (2).

**Conclusions.** We have observed that the relation between the cost and the obtained information is adequate to warrant its performance, because angiographic findings relevant to planned surgery can be very important, even though they are fairly infrequent. Moreover, these findings can be achieved rapidly without additional cost.

Correspondencia: Dr. J.E. Alcalá López.  
Servicio de Cardiología. Hospital Virgen de la Salud.  
Avda. Barber, 30. 45004 Toledo.

Recibido el 9 de julio de 1996.  
Aceptado para su publicación el 28 de noviembre de 1996.

(*Rev Esp Cardiol* 1997; 50: 113-116)

## INTRODUCCIÓN

La arteria mamaria interna (AMI), por su mayor permeabilidad a medio y largo plazo respecto a los injertos venosos y su contribución a una mejoría en la supervivencia de los pacientes, se ha convertido en el injerto de elección para la cirugía de revascularización miocárdica<sup>1-3</sup>. A ello contribuye, sin duda, el hecho de que las lesiones ateroscleróticas son muy raras en dicha arteria<sup>4</sup>, incluso en los pacientes que presentan patología arterial difusa.

El estudio angiográfico preoperatorio de la AMI parece claramente aceptado en circunstancias especiales, tales como operación previa con injertos venosos, mastectomía y radioterapia torácica<sup>5,6</sup>. No hay, sin embargo, acuerdo unánime sobre la realización rutinaria de dicha exploración preoperatoria en los demás casos. Varios trabajos han comunicado la utilidad de visualizarla en los pacientes que vayan a ser intervenidos de cirugía coronaria, ya que no es infrecuente encontrar hallazgos de relevancia con vistas al procedimiento quirúrgico en sí<sup>7,8</sup>; especial importancia tiene el conocer la presencia de ramas colaterales de considerable desarrollo para ligarlas en el acto quirúrgico, o bien para usarlas también como injertos. Se ha comunicado la utilidad de la angiografía de la AMI para desestimar su uso como injerto en algún caso aislado de pacientes en los que dicha arteria daba circulación colateral a territorios vasculares muy importantes, como la íliaca externa<sup>9</sup>. En alguno de estos casos se empleó como injerto la AMI derecha.

En contra de la realización de la angiografía de la AMI preoperatoria se argumenta el escaso rendimiento de la exploración por la antes comentada baja incidencia de lesiones ateroscleróticas y la posibilidad de lesionar la arteria durante el procedimiento angiográfico<sup>10</sup>.

En este estudio nos proponemos evaluar la utilidad del estudio angiográfico rutinario de la arteria mamaria interna izquierda (AMII) en pacientes cuya anatomía nos inclina a pensar que pudieran ser beneficiarios de cirugía de derivación coronaria con injerto en la arteria descendente anterior. Los objetivos son no sólo investigar hallazgos de potencial importancia quirúrgica, sino, además, estimar la sobrecarga, tanto en tiempo como en material, que dicho proceder comporta sobre el laboratorio de hemodinámica.

## MATERIAL Y MÉTODOS

Se han estudiado en nuestro laboratorio 121 pacientes diagnosticados de cardiopatía isquémica candidatos a recibir un injerto de AMII, puesto que tenían estenosis significativa del tronco común izquierdo ( $\geq 50\%$ ) y/o de la arteria descendente anterior ( $\geq 70\%$ ). Se les realizó, pues, estudio angiográfico de la AMII, con independencia de que la decisión terapéutica final fuese remitida a una ulterior evaluación individualizada del problema clínico-angiográfico.

**TABLA 1**  
**Características de los 121 pacientes estudiados**

<i>Demográficas y antecedentes</i>	
Edad, en años ( $\pm$ DE)	58 $\pm$ 9
Varones	93 (77%)
Hipertensión	53 (44%)
Tabaquismo	58 (48%)
Antecedentes de hipercolesterolemia (38 (31%))	
Diabetes mellitus	34 (28%)
Infarto de miocardio previo	49 (40%)
Enfermedad vascular periférica manifiesta	4 (3%)
<i>Angiográficas</i>	
Extensión de la enfermedad	
1 vaso	32 (27)
2 vasos	38 (32%)
3 vasos	49 (41%)
Tronco común	12 (10%)
Fracción de eyección de VI ( $\pm$ DE)	62,3 $\pm$ 9,2

Se realizó aortografía para el estudio de la arteria subclavia izquierda sólo en los casos en que se encontró algún problema con el paso de la guía a dicho nivel.

Para el sondaje selectivo de la AMII se empleó en primera instancia el catéter Judkins derecho utilizado en la coronariografía previa. Sólo en caso de fracaso se recurrió al catéter específico diseñado para el sondaje de la AMII. Se definió como selectivo aquel sondaje en el que el extremo del catéter se introducía en el origen de la AMII, como semiselectivo a aquel en el que dicho extremo no llegaba a introducirse en el origen pero permanecía a escasos milímetros del mismo; finalmente, se consideró como no selectivo cuando el extremo del catéter se encontraba a más de un centímetro de la boca arterial.

Por su potencial interés quirúrgico, se consideraron las siguientes características anatómicas:

1) Presencia de ramas torácicas precoces significativas; se entendieron como tales, siguiendo a Feit<sup>8</sup>, aquellas cuya salida se realizaba en los dos primeros espacios intercostales y cuyo calibre, en relación al de la AMII, era superior al 50%.

2) Estenosis significativa ( $\geq 50\%$ ) u oclusión de la AMII y/o de la arteria subclavia antes de la salida de la AMII.

3) Calibre de la AMII y de la descendente anterior. Ambos calibres fueron medidos por un observador experimentado quien utilizó una imagen angiográfica magnificada, un compás graduado y la referencia del diámetro del catéter correspondiente. La medición de la AMII se hizo a la altura del cuarto espacio intercostal izquierdo y la de la arteria descendente anterior en el sitio de la supuesta anastomosis. Así mismo, se obtuvo la relación entre el calibre de ambas arterias.

Para evaluar la sobrecarga que la angiografía rutinaria de la AMII pudiera ocasionar se midió el tiempo trans-

currido desde que el catéter se encontraba alojado en el cayado aórtico hasta que se consiguió una visualización adecuada de la AMII. Se consideró como tiempo máximo permisible 900 segundos; una vez superado este límite se estimó que el intento no había tenido éxito.

## RESULTADOS

### Pacientes

Las características epidemiológicas y angiográficas de los 121 pacientes estudiados se resumen en la [tabla 1](#).

### Angiografía de la arteria mamaria interna izquierda

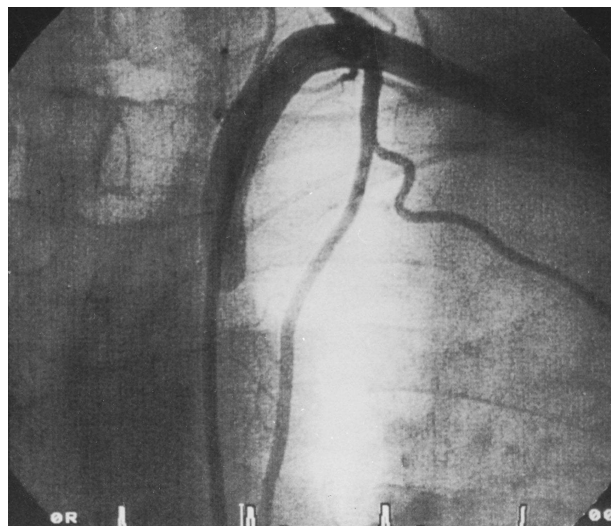
En 119 pacientes (98,3%) se consiguió una buena contrastación de la AMII que permitía definir su anatomía y estimar su calibre. En los 2 pacientes restantes no se consiguió dentro de los límites de tiempo que se habían marcado con anterioridad. Salvo en 3 casos en los que hubo que utilizar un catéter específico, la adecuada visualización de la AMII se consiguió con el mismo catéter Judkins derecho que había sido utilizado en la coronariografía. La cateterización fue selectiva en 80 pacientes (66,1%), semiselectiva en 27 y no selectiva en 12.

El tiempo medio transcurrido hasta la correcta visualización de la AMII fue algo inferior a los 3 minutos ( $170 \pm 162$  segundos), siendo significativo el dato de que en más de la mitad de los casos (52%) se emplearon menos de 2 minutos. No obstante, el tiempo empleado se movió en un rango amplio: desde 8 segundos, hasta el límite que habíamos considerado como aceptable (900 segundos). No hubo complicaciones detectables, en relación con el procedimiento, en ninguno de los pacientes.

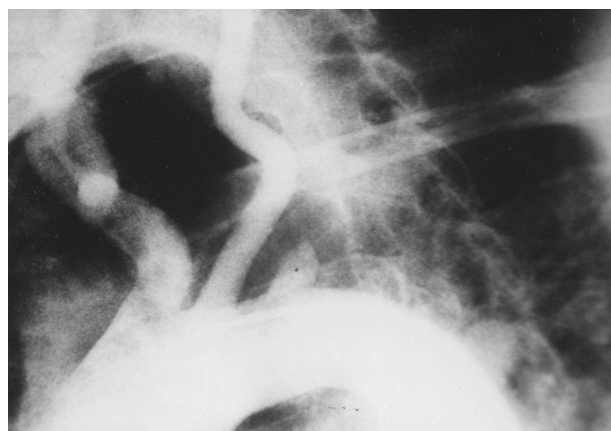
Por lo que se refiere a la anatomía de la AMII, se consideró como normal en 104 pacientes. En los 15 restantes (12,4%) hubo hallazgos de potencial interés quirúrgico:

- 1) En 10 casos se encontraron ramas torácicas precoces de calibre significativo ([fig. 1](#)).
- 2) Un paciente tenía ocluida la AMII y otro mostraba una estenosis importante.
- 3) La arteria subclavia izquierda estaba ocluida en un paciente ([fig. 2](#)) y en otro tenía una lesión significativa; en ambos casos proximalmente a la salida de la AMII.
- 4) En un caso se estimó que el calibre de la AMII era insuficiente (1,4 mm) para su empleo como injerto.

Finalmente, el calibre medio de la AMII en los 119 casos estudiados fue de  $2,34 \pm 0,46$  mm, mientras que el de la arteria descendente anterior, en la zona de potencial anastomosis, fue de  $2,15 \pm 0,53$  mm. Estos datos



*Fig. 1. Angiografía selectiva de una arteria mamaria interna izquierda en la que se puede observar una rama colateral precoz de gran desarrollo.*



*Fig. 2. Aortografía en la que se evidencia oclusión completa de la arteria subclavia izquierda.*

nos permitieron obtener una relación entre las medias de 1,09 que parece muy adecuada. La relación entre el calibre de ambas arterias fue aún mayor cuando se calculó el valor de la misma en todos los casos individuales, ya que la media así obtenida fue de  $1,17 \pm 0,41$ .

De los 15 pacientes en los que se encontraron hallazgos significativos en la angiografía de la AMII, 7 fueron intervenidos quirúrgicamente; en 4 de ellos se usó la AMII como injerto previa información al cirujano de los hallazgos encontrados y en 3 solamente, lo cual supone una proporción baja del grupo total de enfermos, se desestimó su uso (uno fue el paciente con estenosis de la arteria subclavia, otro el paciente cuya mamaria presentaba un calibre inferior a 1,5 mm y el tercero por tratarse de una cirugía de urgencia). Otros 7 pacientes de la serie continuaron con tratamiento médico y el restante fue remitido para valoración de trasplante.

## DISCUSIÓN

La visualización angiográfica de la AMII, como ha quedado demostrado, se puede realizar en la mayoría de los casos de una forma fácil y poco costosa en tiempo y recursos. Si bien es un hecho no muy frecuente encontrar hallazgos de interés para la cirugía (12% de los pacientes estudiados en nuestra serie), la importancia de los mismos en los casos concretos con vistas al procedimiento de revascularización en sí le da un significativo valor a su descubrimiento.

El estudio de la anatomía de la AMII de nuestros pacientes confirma, tal como ha sido publicado previamente<sup>4</sup>, la baja incidencia de lesiones ateroscleróticas en dicha arteria. Sólo 4 de nuestros casos (3%) tenían lesiones en la AMII o en la subclavia proximal. Este hecho afortunado es llamativo y sin explicación aparente, sobre todo cuando se trata de poblaciones, como la nuestra (tabla 1), con muchos factores de riesgo para desarrollar lesiones arteriales a diferentes niveles.

El hallazgo con potencial interés quirúrgico más frecuente de nuestro estudio fue la existencia de ramas torácicas precoces de calibre significativo. Si bien estas arterias son identificadas por el cirujano en el acto quirúrgico, creemos que disponer de esta información preoperatoriamente puede ser de utilidad; en algunos casos descritos en la literatura, ramas importantes de la AMII se han usado como injertos, por lo que de este modo se podría modificar el planteamiento de la cirugía<sup>8</sup>.

El calibre de la AMII, en relación con el de la arteria descendente anterior, es importante para una buena adecuación de la anastomosis. En este sentido, la relación encontrada, prácticamente de 1, parece ser ideal. Puede haber, por otra parte, arterias mamarias cuyo calibre absoluto sea insuficiente como para revascularizar territorios extensos. A pesar de no haber administrado sistemáticamente durante el estudio nitroglicerina (lo cual pudo infravalorar en algún caso el tamaño de la arteria), en nuestra serie sólo un caso tenía calibre inferior a 1,5 mm, considerándose que la AMII no era apta para irrigar el territorio dependiente de una arteria descendente anterior con considerable desarrollo.

Así pues, hallazgos angiográficos de interés para el cirujano se encontraron sólo en 15 de los pacientes estudiados (12%). Este porcentaje, similar al 15% referido por Feit<sup>8</sup>, pudiera considerarse como irrelevante desde un punto de vista cuantitativo, teniendo en cuenta además los pocos enfermos de este grupo que se operaron en nuestra serie. Los hallazgos, sin embargo, pueden ser de interés a la hora de establecer la estrategia quirúrgica individualizada.

Por lo que respecta al otro objetivo de nuestro estudio, la valoración en tiempo y costo que supone la realización de esta angiografía, podemos concluir con nuestros datos que el procedimiento es bastante rápido y no supone coste adicional en la gran mayoría de los

pacientes. También es importante resaltar su seguridad, ya que no se detectó complicación inherente al mismo en ninguno de los casos.

Por último, si bien es cierto que resultados potencialmente interesantes sólo se obtienen en un 12% de los casos, éstos se consiguen mediante un procedimiento sencillo y sin coste adicional al de la coronariografía convencional en la mayoría de los casos. Esto nos hace aconsejar vivamente la angiografía de la AMII para todos aquellos pacientes en los que, tras la coronariografía, se considera un injerto potencial de la citada arteria.

## CONCLUSIONES

Una buena visualización angiográfica de la arteria mamaria interna izquierda se puede conseguir en la mayoría de los pacientes en un tiempo corto y sin coste adicional. Los hallazgos de potencial interés en dicha angiografía, aunque poco frecuentes, pueden ser importantes a la hora de establecer la estrategia quirúrgica. Creemos que el beneficio del procedimiento en algunos pacientes es importante y que por ello debería realizarse durante el cateterismo diagnóstico a aquellos pacientes que sean candidatos a cirugía de revascularización miocárdica.

## BIBLIOGRAFÍA

1. Loop FD, Lytle BW, Cosgrove DM, Stewart RW, Goormastic M, Williams GW. Influence of the internal mammary artery graft on 10 years survival and other cardiac events. *N Engl J Med* 1986; 314: 1-6.
2. Cron JP, Adolph WL, Alfandari JP, Baud F, Benzelin JP, Bonnemazou A et al. L'artère mammaire. Greffon de choix pour les pontages coronaires. *Press Med* 1987; 16, 9: 427-430.
3. Cameron A, Davis KB, Green G, Schaff HV. Coronary bypass surgery with internal thoracic artery grafts. Effects on survival over a 15 year period. *N Engl J Med* 1996; 334: 216-219.
4. Sisto T, Isola J. Incidence of atherosclerosis in the internal mammary artery. *Ann Thorac Surg* 1989; 47: 884-886.
5. Hanet C, Marschand E, Kukeyuk A. Left internal mammary artery occlusion after mastectomy and radiotherapy therapy. *Am J Cardiol* 1990; 65: 1.044-1.045.
6. Van Son JAM, Noyez L, Van Asten NJC. Use of internal mammary artery in myocardial revascularization after mediastinal irradiation. *J Thorac Cardiovasc Surg* 1992; 104: 1.539-1.544.
7. Rossum AC, Osborn L, Weinstein E, Langsfeld M, Follis F, Pett S et al. Failure of internal mammary artery grafts in patients with narrowing of the subclavian artery. *Am J Cardiol* 1994; 73: 1.129-1.131.
8. Feit A, Reddy CV, Cowley C, Ibrahim B, Zisbrod Z. Internal mammary artery angiography should be a routine component of diagnostic coronary angiography. *Cath Cardiovasc Diag* 1992; 25: 85-90.
9. Parashara DK, Kotler MN, Ledley GS, Yazdanfar S. Internal mammary artery collateral to the external iliac artery: an angiographic consideration prior to coronary bypass surgery. *Cath Cardiovasc Diag* 1994; 32: 343-345.
10. Krijne R, Deng M, Heinrich KW, Sons H, Krian A. Semiselective angiography of the internal mammary arteries as a preparation for coronary bypass surgery. *Am J Cardiol* 1990; 66: 377-378.