

IMÁGENES EN CARDIOLOGÍA

Seudoaneurisma ventricular izquierdo gigante secundario a un infarto agudo de miocardio posteroinferior

Javier Fuertes Beneitez, Inmaculada Roldán Rabadán y José Antonio Gómez-Guindal

Unidad Coronaria. Hospital General Universitario La Paz. Madrid.

cirugía cardíaca / falso aneurisma / infarto de miocardio / ventrículo izquierdo

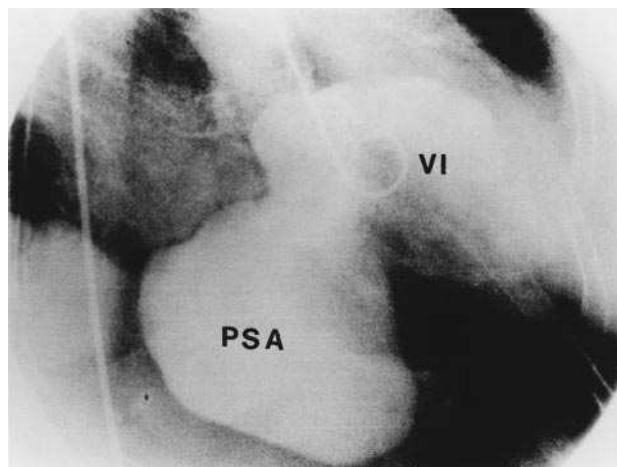


Fig. 1.

Mujer de 78 años de edad, con antecedentes de hipertensión arterial e hipercolesterolemia, que ingresa en nuestra unidad coronaria con el diagnóstico de infarto agudo de miocardio de localización posteroinferior y de ventrículo derecho de 24 h de evolución. No se realizó tratamiento trombolítico debido al retraso diagnóstico. Durante la fase aguda del ingreso, la paciente evolucionó desfavorablemente con disfunción sistólica ventricular derecha finalmente resuelta, precisando aporte de líquidos y dobutamina. Antes del alta se realizó un ecocardiograma transtorácico en el que se observó una gran cavidad aneurismática localizada en la pared posteroinferior del ventrículo izquierdo que comprimía las cavidades derechas. Se realizó un cateterismo cardíaco que demostró una obstrucción completa de la arteria coronaria derecha en su tercio proximal y en la ventriculografía izquierda (fig. 1) se

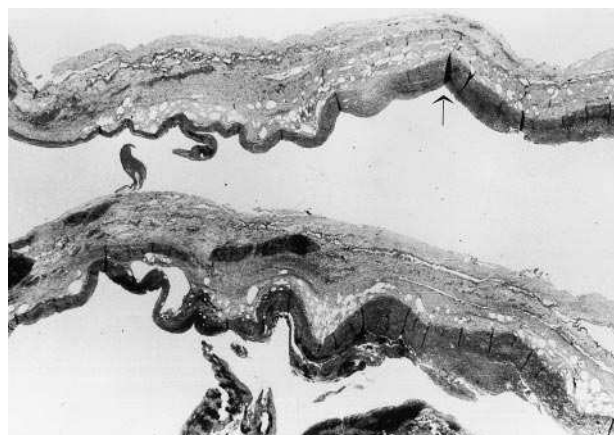


Fig. 2.

evidenció una gran cavidad aneurismática (PSA) de 10×8 cm de diámetro, con puerta de entrada a la cavidad ventricular izquierda (VI) más estrecha que el diámetro mayor del aneurisma, apoyando el diagnóstico de pseudoaneurisma ventricular. La paciente fue intervenida quirúrgicamente para reparación del pseudoaneurisma, falleciendo una semana después en shock cardiogénico y con secuelas neurológicas severas secundarias a anoxia durante la cirugía. El examen anatómico (fig. 2) confirmó el diagnóstico de pseudoaneurisma de ventrículo izquierdo al observarse una pared compuesta por tejido adiposo y fibrótico, junto con fibrina (flecha) y sin células miocárdicas.

AGRADECIMIENTO

Nuestro agradecimiento al Dr. Carlos Gamallo, del Servicio de Anatomía Patológica del Hospital La Paz por su colaboración en la realización de los cortes histológicos.

Correspondencia: Dr. J. Fuertes Beneitez
Sector Literatos, 41, 6° C. 28760 Tres Cantos. Madrid.
Correo electrónico: FUERTESJ@teleline.es