

## Diverticulosis biventricular asociada a cardiopatía reumática: a propósito de un caso

Javier Fuertes Beneitez, José Luis Merino Llorens, Jesús Jiménez Borreguero, Isabel Maté Benito, Nicolás Sobrino Daza, Pastora Gallego García de Vinuesa, Pablo Robles, Guillermo Galeote y José Antonio Sobrino Daza

Unidad Médico-Quirúrgica de Cardiología. Hospital La Paz. Madrid.

*divertículos cardíacos/ ventrículo izquierdo/ estenosis mitral/ cardiopatía reumática/ resonancia magnética nuclear*

Se presenta el caso de una mujer de 58 años con estenosis mitral reumática susceptible de valvuloplastia percutánea. Un cateterismo cardíaco previo reveló la existencia de múltiples divertículos en el ápex y la pared diafragmática del ventrículo izquierdo, así como en la pared diafragmática del ventrículo derecho. La radiografía de tórax y el ecocardiograma transtorácico fueron normales. Una resonancia magnética nuclear confirmó los hallazgos del cateterismo y descartó otras anomalías estructurales cardíacas. Debido al posible riesgo de perforación del ventrículo durante la valvuloplastia percutánea, se descartó esta técnica, realizándose finalmente una comisurotomía mitral abierta.

### BIVENTRICULAR DIVERTICULOSIS AND RHEUMATHIC HEART DISEASE: A CASE REPORT

We report a case of a 58-year-old woman with rheumatic mitral stenosis scheduled for percutaneous valvuloplasty. Prior left and right ventricular angiograms showed multiple diverticula at left ventricular apical and diaphragmatic walls and right ventricular diaphragmatic wall. Chest x-ray and echocardiogram were normal. Magnetic resonance imaging was concordant with catheterization findings and ruled out other cardiac malformations. The risk of ventricular perforation changed our indication of percutaneous valvuloplasty in favor of open heart commissurotomy.

(*Rev Esp Cardiol* 1997; 50: 597-599)

### INTRODUCCIÓN

Los divertículos ventriculares son una malformación cardíaca poco común y la mayoría de los casos descritos suelen asociarse a otras malformaciones cardíacas y no cardíacas. Sin embargo, los divertículos aislados, sin asociarse a otras anomalías congénitas, son mucho menos frecuentes. En este último caso, los divertículos son de pequeño tamaño, a veces múltiples y su hallazgo suele ser casual durante un estudio angiográfico realizado por otro motivo. La resonancia magnética nuclear (RMN) es una técnica complementaria que puede ser de utilidad en su diagnóstico. Presentamos el caso de una paciente con estenosis mitral reumática y múltiples divertículos en ambos ventrículos en ausencia de anomalías congénitas extra o intra-cardíacas.

### CASO CLÍNICO

Mujer de 58 años de edad, diagnosticada de valvulopatía mitral reumática cinco meses antes. La exploración física era concordante con una estenosis mitral sin otros hallazgos de interés. En el ECG se observaba una fibrilación auricular con respuesta ventricular lenta de forma espontánea, sin otras alteraciones. En la radiografía de tórax existían signos de crecimiento auricular izquierdo y redistribución vascular pulmonar. Se realizó un estudio ecocardiográfico que evidenció una válvula mitral con estenosis severa y área valvular de 0,92 cm<sup>2</sup> con apertura en cúpula, velos fibrosos, fusión de ambas comisuras y ausencia de calcio. La válvula aórtica también era reumática con insuficiencia aórtica moderada. Dadas las características anatómicas de la válvula mitral se indicó una valvuloplastia mitral percutánea. En la angiografía previa se encontraron dos pequeños divertículos en el ápex y cara diafragmática del ventrículo izquierdo (fig. 1), así como otro en la cara diafragmática del ventrículo derecho (fig. 2). Las arterias coronarias fueron normales. Una RMN realizada posteriormente objetivó la presencia de dos divertículos contiguos, con diámetros de 2,5 ×

Correspondencia: Dr. J. Fuertes Beneitez.  
Sector Literatos, 41, 6.º C. 28760 Tres Cantos. Madrid.

Recibido el 20 de noviembre de 1996.  
Aceptado para su publicación el 13 de enero de 1997.

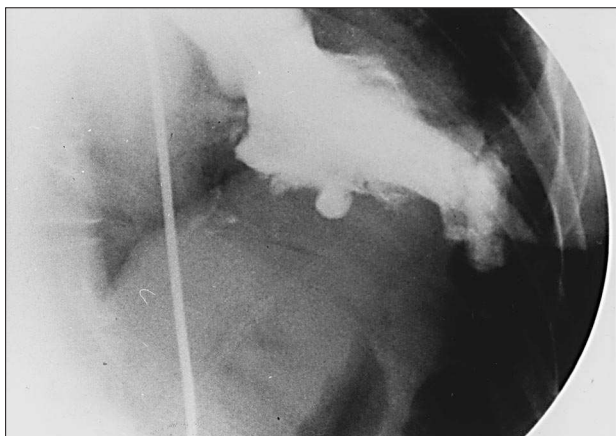


Fig. 1. Ventriculografía izquierda en proyección oblicua anterior derecha. Se aprecian múltiples divertículos en la cara diafragmática y ápex del ventrículo izquierdo.

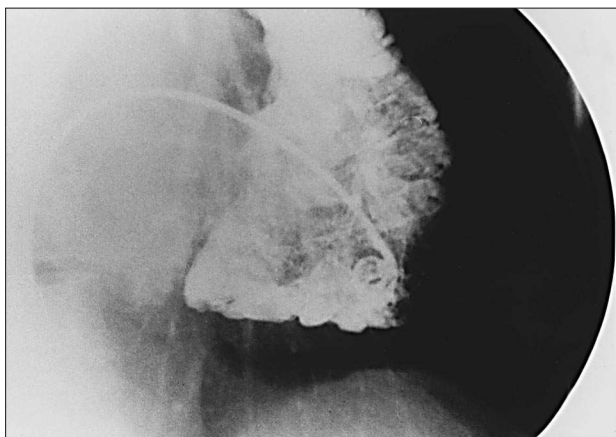


Fig. 2. Ventriculografía derecha en proyección oblicua anterior derecha. Se aprecian dos pequeños divertículos en la pared diafragmática del ventrículo derecho.

1 x 0,6 cm situados en el ápex y sin signos inflamatorios (fig. 3). El fondo de los divertículos presentaba un adelgazamiento de la pared de hasta 5 mm de espesor. Ante el posible riesgo de perforación con la guía del ventrículo izquierdo se descartó la valvuloplastia mitral percutánea y la paciente fue sometida a comisurotomía mitral abierta que se realizó sin complicaciones. Durante el acto quirúrgico no se encontraron hallazgos macroscópicos que revelasen la presencia de divertículos ventriculares.

## DISCUSIÓN

Los divertículos ventriculares son malformaciones cardíacas infrecuentes, habiéndose referido muy pocos casos en la bibliografía. Se han clasificado en dos grupos principales: fibrosos y musculares.

En los primeros, la pared del divertículo está formada por tejido fibroso, por lo que no son considerados verdaderos divertículos y en algunas clasificaciones se

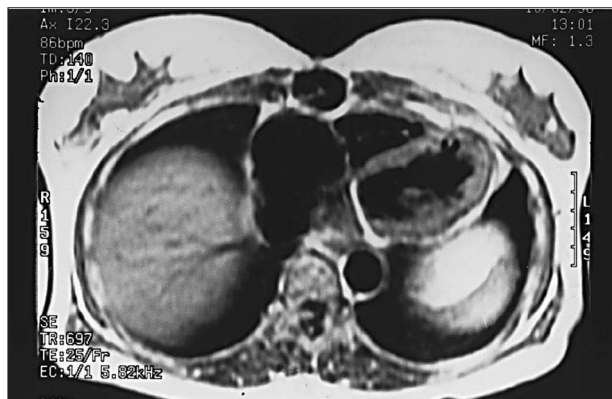


Fig. 3. Resonancia magnética, plano axial de las cavidades ventriculares. Se observan dos pequeños divertículos contiguos en el ápex del ventrículo izquierdo.

describen como aneurismas. Suelen tener una localización subvalvular<sup>1</sup>, alrededor del anillo mitral y presentan una prevalencia significativa en determinadas poblaciones: nigerianos, bantús sudafricanos, indios y negros americanos.

Los divertículos musculares, a diferencia de los fibrosos, tienen una pared formada por las tres hojas cardíacas: un endocardio engrosado, fibras miocárdicas y una hoja serosa también engrosada. La mayoría de los casos publicados se asocian a un síndrome descrito por Cantrell<sup>2</sup> en 1958 que comprende anomalías de la línea media junto a otras malformaciones cardíacas. Dichas anomalías consisten en defectos de la pared abdominal anterior con diástasis de rectos y hernia umbilical, defectos del pericardio, esternón inferior y diafragma. Las malformaciones cardíacas que son comunes en el síndrome aunque no obligadas comprenden: defectos del septo interventricular con o sin estenosis pulmonar, defectos del septo interauricular y dextrocardia. Menos frecuentes son defectos de los cojines endocárdicos, tronco arterioso persistente, atresia tricúspide y anomalías en el retorno venoso pulmonar y sistémico. Los divertículos asociados al síndrome de Cantrell son habitualmente de gran tamaño, únicos y de localización apical.

En 1979, Baltaxe describió otro tipo de divertículos musculares<sup>3</sup>, que no se asociaban con otras anomalías cardíacas o extracardíacas. A diferencia de los divertículos del síndrome de Cantrell, éstos son de pequeño tamaño, en ocasiones múltiples y se localizan en cara anterior o diafragmática del ventrículo izquierdo. Su etiología es desconocida, si bien el hallazgo de estos divertículos en un paciente de cuatro años le llevó a creer que eran de naturaleza congénita.

Los divertículos localizados en el ventrículo derecho<sup>4</sup> suelen ser de naturaleza fibrosa y rara vez son verdaderos divertículos musculares. Su localización suele ser en ápex o base del ventrículo derecho. Es frecuente su asociación con malformaciones congé-

nitias cianóticas pero no con anomalías de la línea media.

El caso presentado creemos que correspondería al tipo de divertículos musculares descrito por Baltaxe: múltiples divertículos tanto en el ventrículo izquierdo como en el derecho, siendo éstos de pequeño tamaño y con contracción parcial durante la sístole. Por otro lado, este caso se asocia con enfermedad reumática, lo que, si bien es un hecho casual, no había sido descrito previamente. El diagnóstico de estos divertículos suele ser angiográfico<sup>5,6</sup>, durante un cateterismo realizado rutinariamente por otro motivo. Dado su pequeño tamaño, la radiografía de tórax y el ecocardiograma suelen ser normales. Recientemente la RMN ha demostrado ser una técnica útil en el diagnóstico de esta rara malformación cardíaca<sup>7</sup> y en el caso presentado permitió confirmar el diagnóstico y descartar anomalías intra o extracardíacas.

El pronóstico depende de la naturaleza del divertículo. En el síndrome de Cantrell viene determinado por la severidad de las malformaciones congénitas asociadas, siendo la insuficiencia cardíaca congestiva la causa más frecuente de muerte. Debido a ello se recomienda en todos los casos la resección quirúrgica del divertículo<sup>8</sup>. Por el contrario, en los divertículos aislados<sup>6</sup>, como es el caso presentado, las complicaciones son excepcionales: el embolismo sistémico, debido a su pequeño tamaño, es muy raro. Las regurgitaciones valvulares pueden presentarse si el divertículo

tiene una localización subvalvular<sup>1</sup>, alrededor del anillo mitral o tricuspídeo. También la rotura del divertículo es poco probable debido a la presencia de un miocardio normal. Por todo ello creemos que en los casos de divertículos ventriculares aislados y de pequeño tamaño no está indicada la resección quirúrgica.

#### BIBLIOGRAFÍA

1. Chesler E, Tucker RBK, Barlow JB. Subvalvular and apical left ventricular aneurysm in the Bantu as a source of systemic emboli. *Circulation* 1967; 35: 1.156-1.162.
2. Cantrell JR, Haller JA, Ravitch MM. A syndrome of congenital defects involving the abdominal wall, sternum, diaphragm, pericardium and heart. *Surg Gynecol Obstet* 1958; 107: 602-614.
3. Baltaxe HA, Wilson WJ, Amiel M. Diverticulosis of the left ventricle. *Am J of Roentgen* 1979; 133: 257-261.
4. Romero JA, Melgares R, Prieto JA, Azpitarte J. Divertículo de ventrículo derecho. *Rev Esp Cardiol* 1989; 42: 689-692.
5. Walton-Shirley M, Smith SM, Talley JD. Left ventricular diverticulum: case report and review of the literature. *Cathet Cardiovasc Diagn* 1992; 26: 31-33.
6. Ichikawa K, Makino K, Futagami Y, Fujioka H, Ito M, Hamada M et al. Isolated congenital left ventricular diverticulum in an adult. A case report. *Angiology* 1994; 45: 743-747.
7. Handler CE, Walker JM. Congenital diverticulum of the ventricle presenting as heart failure and diagnosed by magnetic resonance imaging. *Int J Cardiol* 1989; 22: 115-119.
8. Okereke O, Cooley D, Frazier O. Congenital diverticulum of the ventricle. *J Thorac Cardiovasc Surg* 1986; 91: 208-214.