

Taponamiento cardíaco como presentación clínica de lupus eritematoso sistémico

José María Manresa, Lluís Gutiérrez, Pilar Viedma y Óscar Alfani

Servicio de Medicina Interna y Unidad de Cardiología. Hospital Virgen de la Cinta. Tortosa. Tarragona.

taponamiento cardíaco/ lupus eritematoso sistémico

La afectación del pericardio es la manifestación cardíaca más frecuente del lupus eritematoso sistémico (LES). Sin embargo, es infrecuente la aparición de taponamiento cardíaco durante el curso de la enfermedad lúpica y más infrecuente todavía que el taponamiento cardíaco sea la forma de presentación del LES. Describimos un caso de LES que se inició clínicamente con taponamiento cardíaco y severo compromiso hemodinámico, comentamos su curso clínico y revisamos su frecuencia en la bibliografía médica.

PERICARDIAL TAMPONADE AS THE CLINICAL PRESENTATION OF SYSTEMIC LUPUS ERYTHEMATOSUS

Pericarditis is the most frequent cardiac manifestation of systemic lupus erythematosus (SLE), but pericardial effusion causing tamponade rarely occurs, and it is even less frequent for the pericardial tamponade to be the presenting feature of SLE. We report a case of pericardial tamponade due to SLE with severe hemodynamic involvement as the clinical presentation of the disease. We comment on its clinical course and its rarity in the medical literature.

(*Rev Esp Cardiol* 1997; 50: 600-602)

INTRODUCCIÓN

El lupus eritematoso sistémico (LES) es una enfermedad inflamatoria multisistémica con manifestaciones clínicas muy diversas. La afectación del pericardio es la manifestación cardíaca más frecuente. Sin embargo, es infrecuente la aparición de taponamiento cardíaco durante el curso de la enfermedad lúpica y más infrecuente todavía que el taponamiento cardíaco sea la forma de presentación del LES. Describimos un caso de LES con confirmación diagnóstica clínica e inmunológica que se inició clínicamente con taponamiento cardíaco y severo compromiso hemodinámico diagnosticado por ecocardiografía. Hemos realizado una búsqueda bibliográfica de casos similares en MEDLINE desde 1990 hasta julio 1996 bajo los epígrafes de *Lupus Erythematosus* y *Cardiac Tamponade*.

Correspondencia: Dr. J.M. Manresa.
Servicio de Medicina Interna. Hospital Virgen de la Cinta.
Esplanetes, s/n. 43500 Tortosa. Tarragona.

Recibido el 20 de noviembre de 1996.

Aceptado para su publicación el 7 de febrero de 1997.

CASO CLÍNICO

Mujer de 20 años que ingresa por disnea y edemas. Sin antecedentes patológicos de interés, 2 meses antes de su ingreso nota edema facial y en extremidades inferiores que se incrementan progresivamente con posterior aparición de disnea de esfuerzo que progresa hasta disnea de reposo, ortopnea y tos nocturna. Se asoció fenómeno de Raynaud.

Exploración física: presión arterial (PA) 109/72 mmHg. Apirética. Frecuencia cardíaca 100 lat/min, regular. Pulso paradójico de 15 mmHg, edema facial y maleolar. Eritema malar. Ingurgitación yugular. *Livedo reticularis* en las extremidades inferiores. Pequeñas adenopatías bilaterales en regiones axilar, supraclavicular y laterocervical. Abolición del murmullo vesicular en ambas bases pulmonares. Hepatomegalia dolorosa de 6 cm por debajo del reborde costal, dolorosa a la presión. Exploración neurológica normal.

Análisis: velocidad de sedimentación 1 mm, a la primera hora. Hemoglobina 14 g/dl. Leucocitos 6.400/ μ l. Plaquetas 298.000/ μ l. Índice de protrombina del 71%. Creatinina 0,9 mg/dl, urea 35 mg/dl. Aclaramiento de creatinina 90 ml/min. Proteinuria 0,18 g/24 h. GOT 9 U/l, GPT 11 U/l, fosfatasas alcalinas 93 U/l, gamma-GT 9 U/l, Na 136 mEq/l, K 4,7 mEq/l, Ca 9 mg/dl y P 4,9 mg/dl; colesterol 11 mg/dl, triglicéridos

91 mg/dl, ácido úrico 6 mg/dl, TSH 1,36 ng/dl. Sedimento de orina: 100 leucocitos y 100 hematíes por campo.

ECG: ritmo sinusal a 100/min. En todas las derivaciones se apreciaban complejos QRS de muy bajo voltaje y ondas T aplanadas. En la ecocardiografía se observó severo derrame pericárdico, sin bandas de fibrina ni masas intrapericárdicas, murales o intracavitarias; colapso de la aurícula y el ventrículo derechos en diástole y cambios acentuados de la velocidad del flujo diastólico mitral con la respiración. No se observaron vegetaciones ni anomalías valvulares (fig. 1). En la radiografía de tórax se detectaron cardiomegalia y pequeños derrames pleurales bilaterales con campos pulmonares normales, y en la ecografía abdominal hepatomegalia y mínima cantidad de ascitis libre en cavidad peritoneal.

El estado clínico de la paciente fue deteriorándose por el incremento de su disnea-ortopnea y por la aparición de insuficiencia renal funcional oligúrica (diuresis de 400 ml/24 h, urea plasmática 109 mg/dl, creatinina plasmática 1,2 mg/dl, urea urinaria 1.100 mg y Na urinario 9 mEq).

Se practicó una pericardiocentesis con extracción de 600 ml de líquido serofibrinoso y la paciente mejoró notablemente, con disminución de la disnea y desaparición de la insuficiencia renal funcional.

El líquido pericárdico contenía 5 g de proteínas, LDH 191 U/l y glucosa 110 mg/dl. El resultado de las determinaciones inmunológicas en el líquido pericárdico fue: anticuerpos antinucleares (ANA) positivos 1/640 con patrón moteado, anticuerpos anti-RNP positivos 1/50, anticuerpos anti-Sm positivos 1/50, anticuerpos anti-ADN positivos 1/160, inmunocomplejos circulantes (sistema C1q) positivos 3,90 µg/ml y adenosín-desaminasa negativa.

Las determinaciones inmunológicas séricas fueron: ANA positivos 1/1.280, con patrón homogéneo, anticuerpos anti-ADN positivos 1/320, anti-RNP y anti-Sm negativos, complemento sérico C3 inferior a 15 mg/dl (normal 55-120 mg/dl), C4 inferior a 10 mg/dl (normal 20-50 mg/dl), anticuerpos anticardiolipina positivos 26 AU/ml. Anticuerpos Scl-70 negativos.

Se inició tratamiento con prednisona 60 mg/día siguiendo con una dosis decreciente y la paciente fue mejorando progresivamente, desapareciendo totalmente la disnea, los edemas y la insuficiencia renal. En los controles ecocardiográficos posteriores se observaron una desaparición total del derrame pericárdico sin signos de constricción pericárdica y normalización de todos los parámetros ecocardiográficos.

DISCUSIÓN

Se estableció el diagnóstico de pericarditis lúpica por la presencia de pericarditis, derrames pleurales bilaterales, fenómeno de Raynaud, *livedo reticularis*,

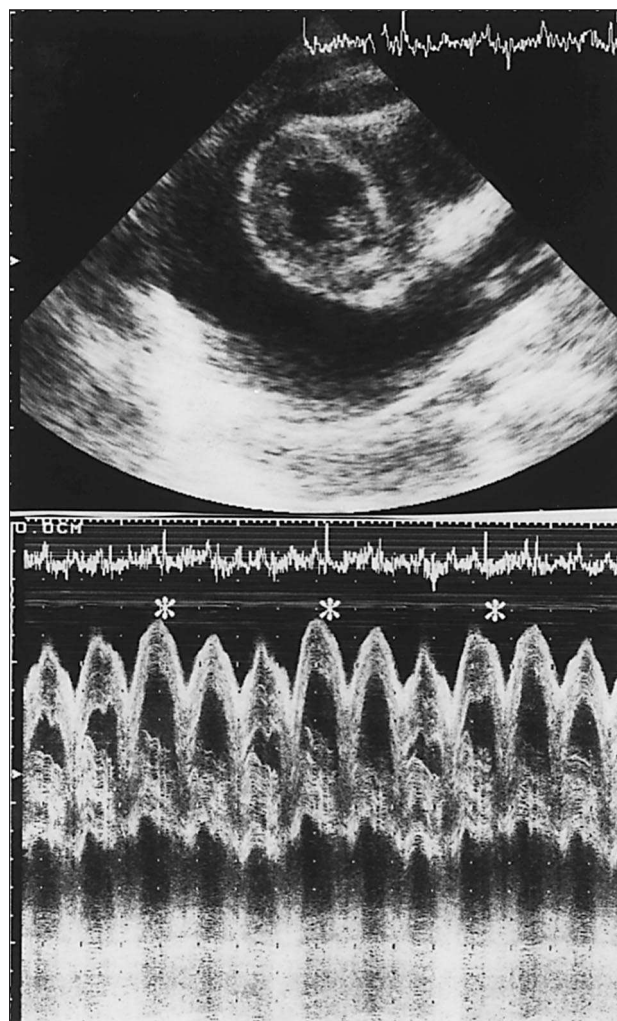


Fig. 1. Superior: ecocardiografía bidimensional con imagen transversal de ambos ventrículos rodeados de abundante derrame pericárdico. Inferior: ecocardiografía en modo M en la que se observa colapso del ventrículo derecho en diástole, durante la inspiración; (*) inspiración.

positividad de ANA, anti-ADN, anticuerpos anticardiolipina e inmunocomplejos circulantes y concentraciones bajas de complemento en líquido pericárdico y en suero. En líquido pericárdico se confirmó, además, la presencia de anti-Sm y anti-RNP.

El taponamiento cardíaco se produce cuando se acumula una cantidad de líquido en la cavidad pericárdica suficiente para comprometer el retorno venoso al corazón y comprimir las cavidades cardíacas por aumento de la presión intrapericárdica, produciendo una severa congestión venosa y reducción del gasto cardíaco.

La pericarditis es la manifestación cardíaca más frecuente del LES. Aparecen síntomas de pericarditis en el 30% de los casos¹ y alteraciones ecocardiográficas en el 45%² de los pacientes con LES y se producen cambios histológicos en el pericardio hasta en el 80% de los casos en los que se realiza la autopsia³.

Sin embargo, el LES es una causa muy infrecuente de taponamiento cardíaco, y ocasiona sólo el 2% de todos los taponamientos en una amplia serie⁴. En una revisión de la bibliografía, Zashin sólo halló 11 casos de taponamiento cardíaco asociado a LES que cumplieran los criterios diagnósticos de la ARA⁵. Posteriormente se han descrito 3 casos más en la bibliografía pediátrica y otro caso aislado⁶. En la serie más amplia publicada por Kahl⁷ se diagnosticó pericarditis en 75 de 395 (19%) pacientes con LES. El taponamiento cardíaco ocurrió en 10 pacientes (el 2,5% de toda la serie) y fue la manifestación inicial de la enfermedad lúpica en sólo 4 pacientes (el 1% de toda la serie).

Nuestra paciente presentaba los síntomas y signos clínicos característicos del taponamiento cardíaco: hipotensión, taquicardia, disnea y pulso paradójico. En el primer ecocardiograma se observó severo derrame pericárdico con colapso diastólico del ventrículo derecho, signo de alta sensibilidad y especificidad para el diagnóstico de taponamiento cardíaco⁸. Nunca se pudieron observar en los ecocardiogramas de seguimiento imágenes indicativas de tumor, infiltración pericárdica o miocárdica, rotura o discinesia de la pared miocárdica. Los análisis del líquido pericárdico descartaron hemorragia o infección bacteriana y confirmaron el diagnóstico de pericarditis lúpica.

El tratamiento de elección consiste en prednisona a dosis altas (60-100 mg/día). En caso de taponamiento cardíaco, es recomendable realizar una pericardiocentesis inicialmente para descartar que se trate de un derrame séptico y para aliviar el grave compromiso hemodinámico. El 20% de los pacientes no responden adecuadamente al tratamiento corticoide y tienen una

recurrencia del taponamiento pericárdico que requiere una pericardiotomía en algún momento de su enfermedad.

Este caso ilustra la conveniencia de considerar el LES como una causa posible, aunque infrecuente, de taponamiento cardíaco para iniciar el tratamiento corticoide precozmente en la enfermedad. En segundo lugar, debe tenerse en consideración que un taponamiento cardíaco puede ser la manifestación inicial de la enfermedad lúpica.

BIBLIOGRAFÍA

1. Dubois EL, Tuffanelli DL. Clinical manifestations of systemic lupus erythematosus: computer analysis of 520 cases. *JAMA* 1964; 190: 104-111.
2. Crozier IG, Li E, Milne MJ, Nichols MG. Cardiac involvement in systemic lupus erythematosus detected by echocardiography. *Am J Cardiol* 1990; 65: 1.145-1.148.
3. Bulkley BH, Roberts WC. The heart in systemic lupus erythematosus and the changes induced in it by corticosteroid therapy. *Am J Cardiol* 1975; 58: 243-264.
4. Lorell BH. Pericardial disease. En: Braunwald E, editor. *Heart disease* (5.ª ed.). Filadelfia: WB Saunders, 1997; 1.478-1.534.
5. Zashin SJ, Lipsky PE. Pericardial tamponade complicating systemic lupus erythematosus. *J Rheumatol* 1989; 16: 374-377.
6. Katial RK, Hatch RM, Baker MR. Cardiac tamponade and recurrent upper respiratory tract infections in a 22 year old woman. *Ann Allergy* 1994; 73: 473-477.
7. Kahl LE. Spectrum of pericardial tamponade in systemic lupus erythematosus. *Arthr Rheum* 1992; 35: 1.343-1.349.
8. Singh S, Wann S, Schuchard GH, Klopfenstein HS, Leimgruber PP, Keelan MH et al. Right ventricular and right atrial collapse in patients with cardiac tamponade -a combined echocardiographic and hemodynamic study. *Circulation* 1984; 70: 966-971.