

Falso aneurisma con doble orificio de entrada

José María de la Torre Hernández, Rubén Gómez Izquierdo, Juan Pablo Hernando, José Francisco Nistal Herrera* y Rafael Martín Durán

Servicios de Cardiología y *Cirugía Cardiovascular.
Hospital Universitario Marqués de Valdecilla. Santander. Cantabria.

infarto de miocardio/ falso aneurisma

Se describe el caso de un varón de 64 años, al que casualmente se le diagnosticó un falso aneurisma ventricular izquierdo, o pseudoaneurisma, al año de un infarto agudo de miocardio inferior. En el ecocardiograma se observó la existencia de dos soluciones de continuidad en la pared inferior del ventrículo izquierdo que comunicaban con el falso aneurisma.

El paciente fue intervenido quirúrgicamente, confirmándose el diagnóstico previo. Comentamos aspectos relativos al diagnóstico, tratamiento y pronóstico de esta entidad, recogidos en la bibliografía.

FALSE ANEURYSM WITH A DOUBLE WAY OF ENTRY

A case of a 64 year old man is described, who was misdiagnosed with having a false aneurysm of the left ventricle, or pseudoaneurysm, a year following an inferior wall myocardial infarction. The echocardiogram demonstrated the presence of two ways of entry which communicated the inferior wall of the left ventricle to the false aneurysm.

The patient was taken to surgery, where the diagnosis was confirmed. Aspects related to the diagnosis, treatment and prognosis of this case are discussed.

(*Rev Esp Cardiol* 1997; 50: 742-744)

INTRODUCCIÓN

La rotura de la pared libre del ventrículo contenida por el pericardio puede dar lugar a la formación de un pseudoaneurisma, que constituye una de las complicaciones mecánicas del infarto agudo de miocardio (IAM). Los hallazgos ecocardiográficos pueden diferenciar un pseudoaneurisma de un aneurisma verdadero, aspecto importante por la reconocida tendencia a la rotura de los primeros^{1,2}, lo que condiciona su indicación quirúrgica. El interés del caso que presentamos radica en la peculiaridad anatómica del pseudoaneurisma, como es la presencia de un doble orificio de entrada.

CASO CLÍNICO

Varón de 64 años que ingresó por un dolor opresivo precordial de 11 h de evolución, siendo diagnosticado de IAM inferior. La evolución fue satisfactoria, pre-

sentando únicamente una pericarditis con buena respuesta al ácido acetilsalicílico (AAS). Al octavo día de evolución se realizó una ergometría según el protocolo de Bruce que fue clínica y eléctricamente negativa, alcanzando el tercer estadio con buena progresión cronotropa y tensional. En el ecocardiograma se detectaron una acinesia inferior y una fracción de eyección (FE) del 50%, no objetivándose derrame pericárdico. Al mes del IAM ingresó por un cuadro de pericarditis; en el ecocardiograma se observaban un derrame pericárdico ligero y una insuficiencia mitral ligera.

El paciente permaneció totalmente asintomático durante 11 meses, hasta que a raíz de un ingreso por una afección prostática se le realizó un ecocardiograma de seguimiento demostrando una pared inferior del ventrículo izquierdo acinética, adelgazada, con dos soluciones de continuidad que comunicaban con una cavidad subyacente de 90 × 50 mm. Durante la sístole se detectaba un flujo hacia dicha cavidad a través de ambos orificios, con expansión de la misma, y en sentido inverso en diástole (fig. 1). Se estableció el diagnóstico de pseudoaneurisma y se realizó estudio hemodinámico previo a cirugía para detectar la anatomía coronaria, hallándose una coronaria derecha (CD) obstruida en su tercio medio y lesiones del 50% en la descendente anterior (DA) proximal y en la primera

Correspondencia: Dr. R. Martín Durán.
Servicio de Cardiología. Hospital Universitario Marqués de Valdecilla.
Avda. Valdecilla, s/n. Santander. 39008 Cantabria.

Recibido el 27 de noviembre de 1996.

Aceptado para su publicación el 17 de enero de 1997.

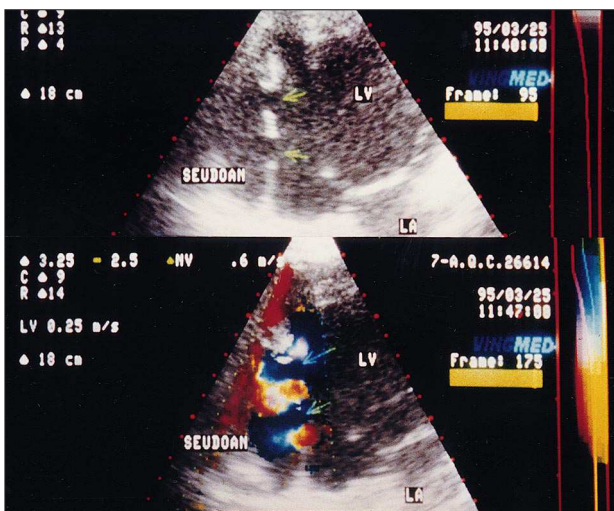


Fig. 1. Superior: eco 2D, apical 2 cámaras. Pared inferior del ventrículo izquierdo (VI) adelgazada con dos soluciones de continuidad (flechas) que comunican con el FA; inferior: Doppler color. Se aprecia en sístole flujo (azul) desde el VI hacia FA a través de ambas bocas de entrada (flechas); LA: aurícula izquierda; LV: ventrículo izquierdo.

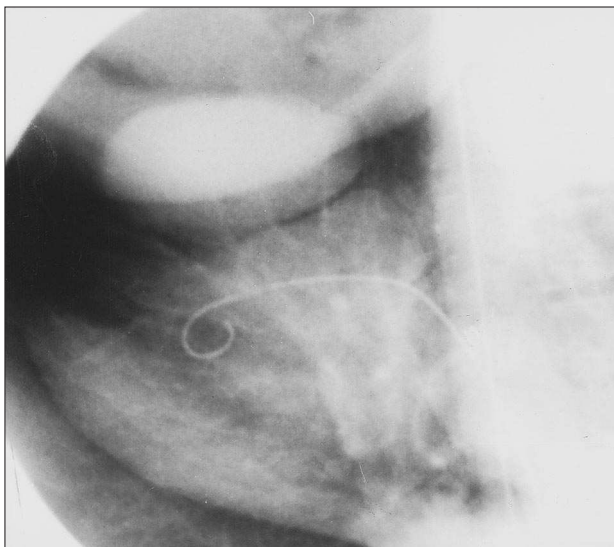


Fig. 2. Ventriculografía en OAD 30°; FA subyacente al VI; OAD: oblicua anterior derecha.

obtusa marginal, así como una cavidad que se rellenaba de contraste, subyacente al ventrículo izquierdo (fig. 2).

La intervención quirúrgica consistió en una resección del pseudoaneurisma, con cierre de la doble boca de entrada con un parche doble de pericardio autólogo reforzado con Dacron, así como pontaje aortocoronario con AMI a DA y con vena safena a la primera obtusa marginal (fig. 3). La evolución postoperatoria fue excelente. El ecocardiograma al alta reflejó un cierre efectivo de ambas bocas de entrada, una insuficiencia mitral ligera y función ventricular similar a la prequi-

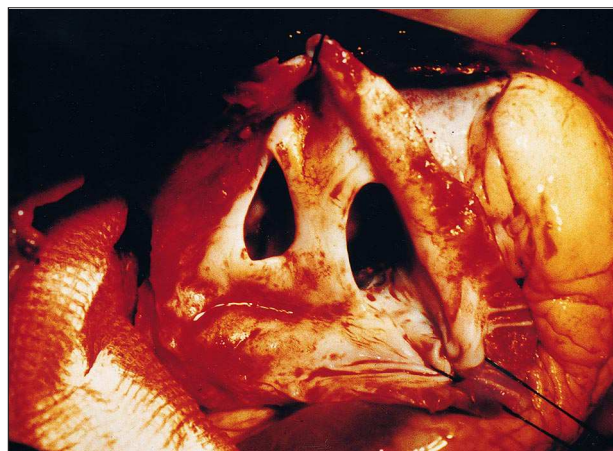


Fig. 3. Detalle intraoperatorio de las dos soluciones de continuidad en la pared inferior del ventrículo izquierdo (VI).

rúrgica. El paciente se encuentra en la actualidad asintomático.

DISCUSIÓN

El pseudoaneurisma es una complicación mecánica del IAM que deriva de la rotura de la pared libre del ventrículo contenida por el pericardio adyacente. La pared del falso aneurisma está formada por un hematoma organizado con pericardio y no presenta ningún elemento de la pared miocárdica original, a diferencia del aneurisma verdadero que siempre contiene elementos de fibras miocárdicas en la pared. Esta diferencia tiene una enorme importancia, ya que el pseudoaneurisma tiene una elevada tendencia a la rotura, motivo por el que se recomienda resección quirúrgica sin dilación, independientemente de la sintomatología y del tamaño, para prevenir una evolución uniformemente fatal. Si bien la diferencia entre aneurisma verdadero y falso es clara en el estudio histológico, no siempre lo es empleando las técnicas de diagnóstico por la imagen. Se han descrito diversos signos ecocardiográficos para tal diferenciación, unos basados en la imagen bidimensional, como la presencia de un cuello estrecho, inferior al 40% del diámetro máximo de la cavidad, así como un ángulo agudo entre el ventrículo y la cavidad³ y otros, basados en el Doppler, como es un flujo sistólico desde la cavidad ventricular al pseudoaneurisma y viceversa en la diástole^{5,6}. Todos ellos apuntarían hacia el diagnóstico de pseudoaneurisma, pero se ha observado una falta de especificidad a la hora de aplicar dichos criterios para diferenciarla entre falso y verdadero aneurisma de localización inferior y de cuello estrecho⁴. El único dato realmente específico sería la detección de la zona de rotura en la pared ventricular.

Una vez realizado el diagnóstico de pseudoaneurisma, todos los autores aconsejan el tratamiento quirúrgico del mismo para prevenir la rotura^{7,8}. Así mismo,

se han señalado como indicadores de mayor riesgo quirúrgico la localización posterior⁸, debido a su mayor complejidad quirúrgica, y la existencia de insuficiencia mitral severa.

En nuestro caso, el ecocardiograma permitió el diagnóstico de pseudoaneurisma con certeza, visualizando dos bocas de entrada y confirmando con el Doppler flujo organizado a través de las mismas entre el ventrículo izquierdo y el falso aneurisma. El interés del caso radica en la existencia de dos bocas de entrada, hecho extraordinariamente inusual. Un caso de similares características fue descrito por Roelandt et al⁶, pero sin aportar la imagen anatómica intraoperatoria, aquí sí presentada, que constata definitivamente el hallazgo ecocardiográfico.

Esta rarísima peculiaridad no modifica en ningún caso la técnica quirúrgica a emplear, y no creemos que cambie el pronóstico en relación a los pseudoaneurismas con un único orificio.

BIBLIOGRAFÍA

1. Vlodayer Z, Coe JJ, Edwards JE. True and false aneurysms: propensity for the latter to rupture. *Circulation* 1975; 51: 567-572.
2. Roberts WC, Morrow AG. Pseudoaneurysm of the left ventricle: an unusual sequel of myocardial infarction and rupture of the heart. *Am J Med* 1967; 43: 639-644.
3. Nanda NC, Gatewood RD. Differentiation of left ventricular pseudoaneurysm from true aneurysms by two-dimensional echocardiography. *Circulation* 1979; 60 (Supl 2): 144.
4. Lascault G, Reeves F, Drobinski G. Evidence of the inaccuracy of standard echocardiographic and angiographic criteria used for the recognition of true and «false» left ventricular inferior aneurysm. *Br Heart J* 1988; 60: 125-127.
5. Olalla JJ, Vázquez de Prada JA, Martín Durán R, Villarreal MT, Otero M. Color Doppler diagnosis of left ventricular pseudoaneurysm. *Chest* 1988; 94: 443-444.
6. Roelandt JFTC, Sutherland GR, Yoshida K, Yoshikawa J. Improved diagnosis and characterization of left ventricular pseudoaneurysm by Doppler color flow imaging. *J Am Coll Cardiol* 1988; 12: 807-811.
7. Shabbo FP, Dymond DS, Rees GM, Hill IM. Surgical treatment of false aneurysm of the left ventricle after myocardial infarction. *Thorax* 1983; 38: 25-30.
8. Komeda M, David TE. Surgical treatment of postinfarction false aneurysm of the left ventricle. *J Thorac Cardiovasc Surg* 1993; 106: 1.189-1.191.