

## Ventana a otras especialidades

# Aproximación diagnóstica en el niño con ojo rojo

MIGUEL ÁNGEL TEUS<sup>a</sup> Y ESTHER ARRANZ-MÁRQUEZ<sup>b</sup>

<sup>a</sup>Vissum Corporación Oftalmológica. Madrid. Hospital Universitario Príncipe de Asturias. Universidad de Alcalá. Madrid. España.

<sup>b</sup>Vissum Corporación Oftalmológica. Madrid. España.

mteus@teleline.es; e.arranzmarquez@gmail.com

La superficie ocular está expuesta directamente al ambiente, por lo que resulta al alcance de multitud de agentes nocivos. Sin embargo, posee una gran capacidad defensiva:

- Las lágrimas, con función de limpieza mecánica y que además poseen sustancias con acción antimicrobiana.
- El epitelio mucoso conjuntival y la mucina que lo recubre, que evitan la adhesión e invasión de agentes patógenos.
- La abundante presencia de tejido linfóideo conjuntival, fuente de células defensivas.
- El epitelio estratificado corneal, aun carente de elementos vasculares, es una excelente barrera defensiva gracias a su descamación constante.

El término “ojo rojo” hace referencia al signo más común de cualquier inflamación ocular, la vasodilatación. Dentro de este término se engloban múltiples enfermedades, que generalmente afectan al segmento anterior ocular.

Pretendemos exponer las piezas clave de la exploración ocular básica que nos permitirán realizar una orientación diagnóstica ante un niño con ojo rojo.

## Exploración<sup>1,2</sup>

### Inyección conjuntival

La hiperemia de la conjuntiva es el signo más constante en la inflamación de la superficie ocular. Representa la dilatación vascular, conjuntival y/o epiescleral que origina el enrojecimiento.

Conviene recordar que existe una forma de ojo rojo que no es secundaria a una inyección vascular; ésta es la hemorragia subconjuntival, hiposfagma o equimosis conjuntival (fig. 1). Se trata de una mancha roja intensa, indolora y formada por la colección de sangre subconjuntival secundaria a la rotura de un vaso conjuntival. Se trata de un cuadro banal, que se resuelve espontáneamente y sin secuelas. Del mismo modo, el aumento de la presión en las venas epiesclerales (secundarias a fistulas arteriovenosas, por ejemplo) genera una dilatación vascular en “cabeza de medusa”, sin inflamación (fig. 2).

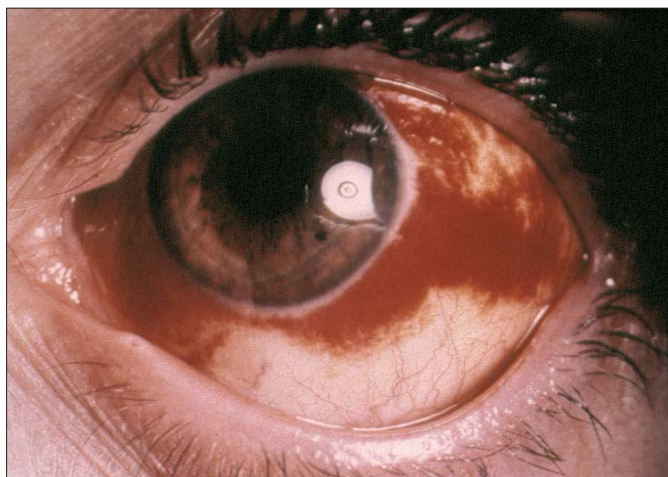
### Puntos clave

- El pediatra suele ser el primer especialista en atender al niño con ojo rojo, por lo que, aunque con frecuencia se trata de procesos banales, debe estar alerta ante los diferentes signos de alarma (disminución de visión, dolor ocular, opacidad corneal o anomalías pupilares) para identificar afecciones con potencial gravedad.
- Es fundamental descartar la presencia de cuerpos extraños y erosiones corneales o conjuntivales, por lo que siempre debe evertirse el párpado superior y realizar una tinción de la córnea con fluoresceína.
- Se debe realizar un examen detallado del tipo de hiperemia y las características de la secreción, ya que ayuda a realizar un diagnóstico bastante aproximado del origen del ojo rojo.
- Los anestésicos y corticoides tópicos pueden tener efectos secundarios serios, por lo que sólo deben emplearse durante la exploración (anestésicos) y bajo supervisión oftalmológica.
- Gran parte de los casos de ojo rojo pueden ser manejados por el pediatra, pero ante cualquier signo de alarma o si no hay mejoría del cuadro tras 48 h de tratamiento, el paciente debe ser remitido al oftalmólogo.

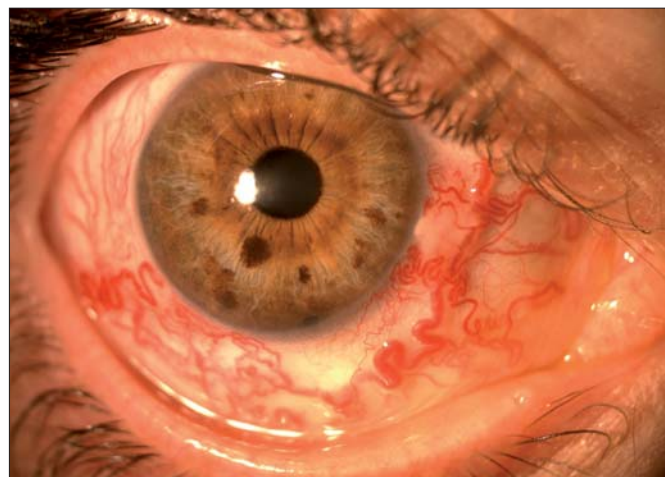
**1. Inyección conjuntival superficial.** Es una ingurgitación generalizada de los vasos más superficiales de la conjuntiva, fáciles de movilizar. Las conjuntivitis, cualquiera sea su origen, suelen presentarse con este tipo de inyección.

**2. Inyección ciliar, profunda o periquerática.** Dilatación de vasos conjuntivales más profundos y epiesclerales, poco móviles; da lugar a un enrojecimiento más oscuro, de predominio perilímbico radial. Relacionada con afecciones más graves, como lesiones corneales e inflamaciones uveales y esclerales.

**3. Inyección mixta.**



**Figura 1.** Fotografía del segmento anterior de un paciente con hemorragia subconjuntival. Se aprecia la colección hemática bajo la conjuntiva bulbar, en forma de "sábana roja" temporal y nasal.



**Figura 2.** Fotografía de segmento anterior, en la que se aprecia la presencia de dilatación vascular conjuntival y episcleritis en "cabeza de medusa", secundaria a una fístula carótido-cavernosa.

### Edema tisular

La inflamación de los tejidos suele llevar asociada la trasudación de líquido de los vasos a los tejidos circundantes.

#### *Quemosis conjuntival*

Es un abultamiento conjuntival en forma de burbuja. Es frecuente la presencia de quemosis transparente en procesos alérgicos.

#### *Edema palpebral*

Se produce por extensión de la actividad inflamatoria (conjuntivitis adenovirales) o por la afección primaria del párpado (orzuelos).

### Secreción

Su presencia indica la existencia de una conjuntivitis; además, las características de la secreción nos orientarán en cuanto a su etiología.

#### *Secreción purulenta*

Abundante, amarilla o verdosa, que pega las pestañas por la mañana. Es característica de las conjuntivitis infecciosas bacterianas.

#### *Secreción mucosa*

Poco abundante, blanquecina y de características filantes. Típica de conjuntivitis alérgicas.

#### *Secreción acuosa*

Lagrimeo muy abundante. Típica de conjuntivitis virales, irritativas y alérgicas.

### Linfadenopatía preauricular

Está presente en infecciones virales, por clamidias y en las gonocócicas.

### Dolor ocular

El ojo rojo frecuentemente se acompaña de molestias tipo sensación de cuerpo extraño o picor, síntomas típicos de afecciones poco graves como conjuntivitis y pequeñas lesiones corneales, y suele conducir a que el niño se frote constantemente los ojos. La presencia de dolor profundo e intenso es un signo de alarma que suele acompañar a cuadros graves, como aumentos agudos de presión intraocular, úlceras corneales complicadas o uveítis anteriores.

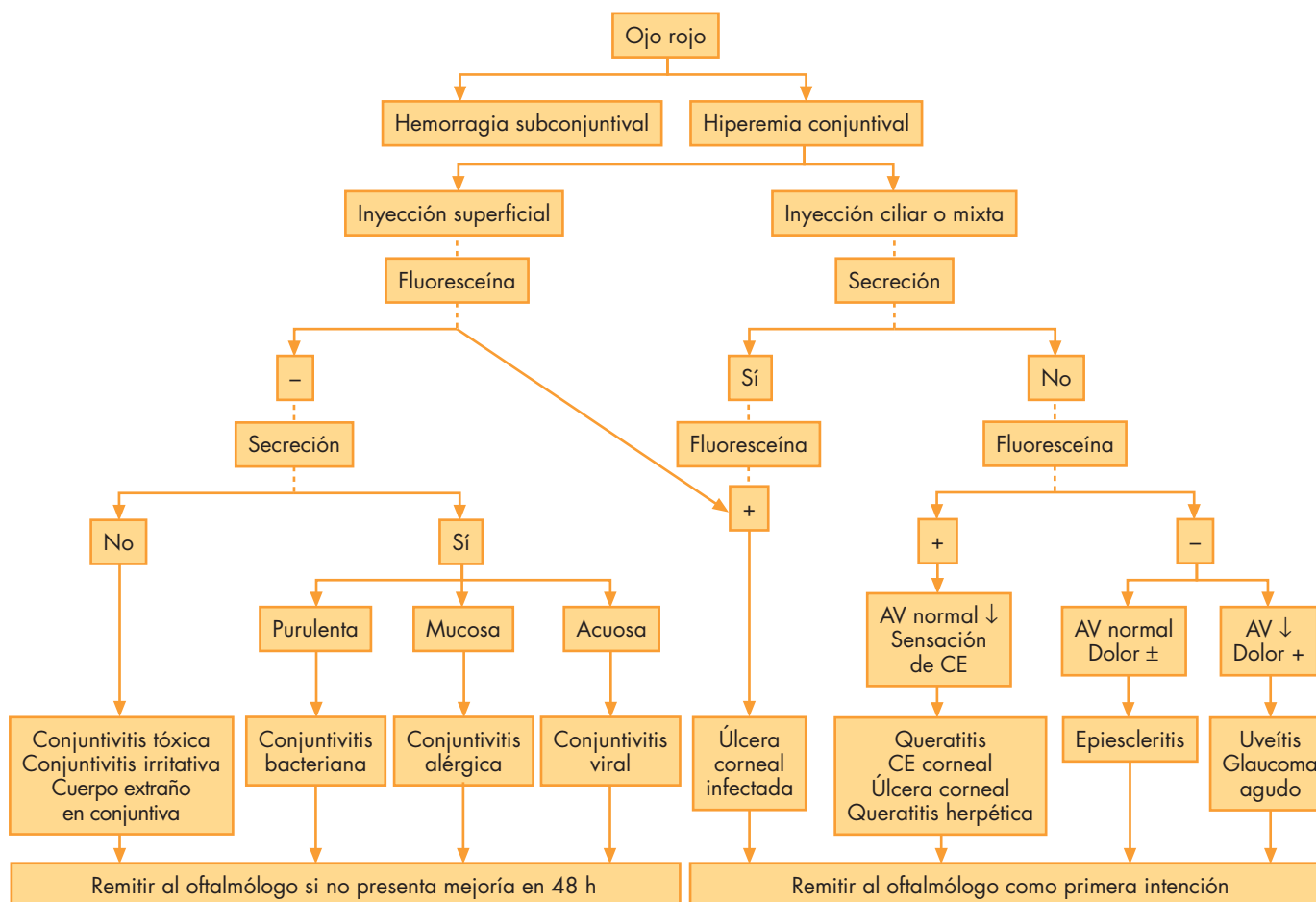
### Disminución de la agudeza visual

Es frecuente la presencia de visión borrosa transitoria ante cualquier tipo de secreción. Sin embargo, la disminución severa de visión acompaña a enfermedades de mayor severidad (edema o alteraciones epiteliales corneales o uveítis anterior).

### Actitud ante un ojo rojo<sup>3,4</sup>

Aunque el ojo rojo es signo de múltiples afecciones oculares, realizar una exploración metódica de los signos y síntomas acompañantes permite aproximarse al diagnóstico del proceso causal (fig. 3). Debe descartarse la presencia de defectos epiteliales conjuntivales, y sobre todo corneales, mediante la tinción con fluoresceína (colorante amarillo que al iluminarlo con luz azul brilla en color verde) (fig. 4). Asimismo, debe evertirse el párpado para visualizar la conjuntiva palpebral y descartar la presencia de cuerpos extraños. Es fundamental descartar signos y síntomas de gravedad, como son la disminución de visión, el dolor, las alteraciones pupilares o alteración del reflejo corneal. En cuanto al tratamiento, es importante recordar que los anestésicos tópicos sólo deben emplearse durante la

VENTANA A OTRAS ESPECIALIDADES  
Aproximación diagnóstica en el niño con ojo rojo  
M.A. Teus y E. Arranz-Márquez



**Figura 3.** Diagrama de flujo como estrategia diagnóstica ante un ojo rojo en un niño. La identificación de los diferentes signos y síntomas acompañantes permite aproximarnos al diagnóstico del proceso causal. AV: agudeza visual; CE: cuerpo extraño.

exploración del paciente, y no como tratamiento. Asimismo, los colirios con corticoides presentan efectos secundarios graves y pueden empeorar ciertos cuadros, por lo que sólo deben asociarse en las enfermedades en las que resultan imprescindibles. Debe evitarse la oclusión ocular en cuadros infecciosos. Si no se produce una mejoría del cuadro a pesar del tratamiento de primera intención en 48 h, el paciente debería ser remitido al oftalmólogo.

## Enfermedades típicas de la infancia que cursan con ojo rojo<sup>5,6</sup>

Dado el gran número de entidades clínicas a tratar, sólo describiremos las más típicas de la infancia y que además pueden ser manejadas por el pediatra.

### Conjuntivitis no infecciosa

#### Blefaritis

Se trata de una enfermedad palpebral en la que las secreciones grasas, derivadas de las glándulas de Meibomio, se acumulan en la base de las pestañas,

produciendo enrojecimiento ocular, sensación de cuerpo extraño y descamación palpebral. Es frecuente la aparición de conjuntivitis infecciosas de repetición (*Staphylococcus* sp.).

El tratamiento consiste en la eliminación de los restos de grasa mediante la limpieza con jabones neutros.

#### Conjuntivitis alérgica<sup>7</sup>

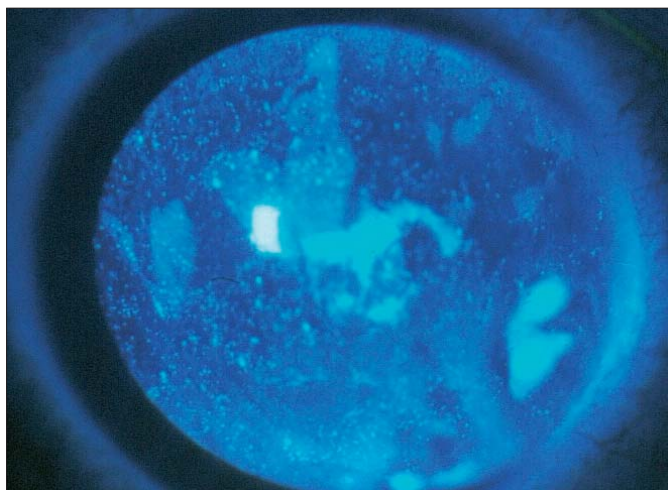
Su síntoma típico es el picor, por lo que los niños se frotan los ojos con frecuencia, y no es rara la sobreinfección bacteriana. Presentan inyección conjuntival superficial, papilas en conjuntiva tarsal (irregularidad en forma de “granos”, de diámetro mayor de 1 mm), quemosis, secreción mucosa (“hilos elásticos”).

#### Rinoconjuntivitis alérgica o conjuntivitis alérgica estacional

Es la forma más frecuente y leve. Se produce por reacción de hipersensibilidad a alérgenos mediados por el aire, de carácter estacional (fiebre del heno) o crónica (ácaros, etc.). El enrojecimiento ocular es moderado, y predominan el edema y la secreción acuosa; generalmente el uso de antialérgicos tópicos y suero frío es suficiente para su control.

**Queratoconjuntivitis vernal.** Conjuntivitis recurrente, bilateral, estacional y autolimitada, más frecuente en





**Figura 4.** Fotografía de segmento anterior tras llevar a cabo una tinción con fluoresceína. Puede observarse la acumulación de colorante en las zonas de ausencia de integridad del epitelio corneal.

varones entre los 6 y 20 años. Presenta picor severo, fotofobia, blefarospasmo, abundante lagrimeo y secreción mucosa. Son típicas las papilas gigantes (> 1 mm de diámetro), “en empedrado” en la conjuntiva tarsal superior; la conjuntiva bulbar límbica puede presentar nódulos gelatinosos con precipitados blanquecinos en su cima (nódulos de Trantas) y la córnea se puede ver afectada por neovascularización corneal periférica y úlceras tróficas “en escudo”. Suele requerir de corticoides tópicos e incluso ciclosporina tópica para su control.

**Queratoconjuntivitis atópica.** Forma más severa, que suele afectar a partir de la adolescencia. Presenta picor severo, enrojecimiento ocular crónico, con afección predominante de la conjuntiva inferior y alteraciones eczematosas de los párpados. Son frecuentes las complicaciones como cicatrización corneal y tarsal y sobreinfecciones bacterianas (*Staphylococcus aureus*). Su manejo es similar al de la queratoconjuntivitis vernal.

#### **Conjuntivitis tóxicas e irritativas**

Cursan con inyección conjuntival superficial o mixta, sensación de cuerpo extraño y secreción escasa o acuosa. Se incluyen formas graves por exposición a agentes como ácidos o álcalis, aunque el uso prolongado de colirios es la causa más frecuente, tanto por el medicamento en sí (atropina, aminoglucósidos, antivirales) o principalmente por su conservante (timerosal y clorhexidina). El tratamiento consiste en la supresión de la administración de colirios y la prescripción de lavados oculares o lágrimas artificiales sin conservantes.

### **Conjuntivitis infecciosas**

#### **Conjuntivitis bacterianas**

**Conjuntivitis bacteriana hiperaguda, purulenta u oftalmia neonatorum**<sup>8</sup>. La causada por *Neisseria gonorrhoeae* merece mención especial, ya que puede

infectarse la córnea en ausencia de alteración epitelial. En los recién nacidos, se trata de un cuadro adquirido en el canal del parto, de aparición brusca y rápidamente progresivo, con secreción purulenta abundante, edema palpebral severo, quemosis y linfadenopatía preauricular. El tratamiento príncipes es la prevención en todos los recién nacidos, y aunque inicialmente se realizaba con nitrato de plata, hoy se emplea eritromicina o tetraciclina en pomada. Una vez instaurada la enfermedad, requiere la hospitalización del recién nacido y antibioterapia sistémica con ceftriaxona, así como irrigación copiosa periódica con suero fisiológico, junto con la aplicación o no de antibiótico tópico (pomada de eritromicina).

**Conjuntivitis bacteriana aguda.** Los agentes causales más frecuente en niños son *Haemophilus influenzae*, *Streptococcus pneumoniae* y *Staphylococcus aureus*. Presentan inyección conjuntival superficial, secreción mucopurulenta amarillenta y sensación de cuerpo extraño. De curso autolimitado, puede complicarse con queratitis bacteriana en caso de falta de integridad del epitelio corneal.

Se trata con antibiótico tópico de amplio espectro durante varios días, hasta la remisión de los síntomas. Está contraindicada la administración de corticoides tópicos, por el riesgo de potenciación de la infección.

**Conjuntivitis bacteriana crónica.** Producida por gran variedad de gérmenes, entre los que destacan *Staphylococcus*, *Moraxella* sp. y *Pseudomonas*.

Generalmente, son infecciones facilitadas por la presencia de algún foco de infección local, como blefaritis o dacriocistitis congénita.

La dacriocistitis congénita<sup>9,10</sup> es una imperforación, generalmente unilateral y membranosa, de la parte final del conducto lacrimonasal. La incidencia de esta anomalía se estima entre el 2 y el 4% de los niños de 1 a 2 semanas de vida. Da lugar a un lagrimeo constante junto con conjuntivitis de repetición. El tratamiento consiste en masajear el saco lagrimal, para tratar de forzar la apertura del conducto obstruido, acompañado de medidas higiénicas y tratamiento antibiótico tópico cuando las secreciones son abundantes. Si el cuadro no se resuelve antes del año de vida, se recurre al sondaje de la vía lagrimal, ya que posteriormente resulta menos eficaz<sup>11</sup>.

#### **Conjuntivitis por Chlamydia**<sup>12</sup>

*Chlamydia trachomatis* de los serotipos del A al C es el agente causal del tracoma, y los D al K, los causantes de la conjuntivitis de inclusión del adulto y del neonato. El tracoma es una enfermedad crónica, endémica en países con bajo nivel de desarrollo.

La conjuntivitis de inclusión del recién nacido es contraída en el canal del parto y suele manifestarse entre las 3 y 13 semanas de vida. Presenta una secreción mucopurulenta abundante, acompañada en ocasiones de formación de pseudomembranas. El tratamiento tópico con ungüento de eritromicina 4 veces al día suele ser

eficaz, aunque suele ser necesario el uso de eritromicina oral por el riesgo de aparición de neumonía.

#### *Conjuntivitis virales*

**Adenovirales**<sup>13</sup>. La queratoconjuntivitis epidémica (adenovirus 3 y 7) y la fiebre faringoconjuntival (adenovirus 8 y 19) comparten características clínicas, salvo por la presencia de infección respiratoria alta exclusiva de la segunda.

Son altamente contagiosas, de comienzo agudo, con sensación de cuerpo extraño severa, abundante secreción acuosa, edema palpebral, gran adenopatía preauricular y en ocasiones pseudomembranas conjuntivales. Se hacen bilaterales tras los primeros días, y tras la primera semana puede aparecer una queratitis epitelial focal difusa, que progresa generando infiltrados tenues subepiteliales. El tratamiento es sintomático, con lavados de agua fría, vasoconstrictores y antibiótico tópico, como protección contra la sobreinfección bacteriana.

**Herpesvirus**<sup>14</sup>. En los niños suele tratarse de una primoinfección por herpes simple 1 y 2 (canal del parto). Suele restringirse a una blefaroconjuntivitis, con vesículas cutáneas y conjuntivitis con secreción acuosa; pero en ocasiones puede asociar úlceras corneales dendríticas, coriorretinitis y encefalitis. El tratamiento es con antiherpéticos tópicos (sistémicos en caso de herpes zoster), asociados a antibióticos tópicos en caso de sobreinfección bacteriana; los corticoides están absolutamente contraindicados en la queratitis epitelial herpética.

#### **Úlceras corneales traumáticas**

Se trata de una entidad muy frecuente, resultado de cualquier traumatismo (con o sin cuerpo extraño) en la córnea. Propiamente, lesiones que afecten a todas las capas del epitelio pero respeten la estroma se denominan erosiones corneales, y si la estroma está afectada, se denominan úlceras corneales. Provocan sensación de cuerpo extraño o dolor (según el tamaño de la lesión), fotofobia y blefarospasmo. Se acompañan de inyección conjuntival periquerática o mixta, sin secreción; en casos evolucionados aparece un edema corneal. Son fáciles de identificar mediante la tinción corneal con colirio de fluoresceína.

El tratamiento consiste en ocluir el ojo afecto (disminuye las molestias y agiliza la proliferación epitelial), junto con la aplicación de ungüentos de antibiótico tópico no epiteliotóxicos (p. ej., pomada de aureomicina) y vigilancia de la aparición de signos de infección.

Debe descartarse la presencia de un cuerpo extraño enclavado en la córnea o situado en la cara interna del párpado superior, ya que no extraerlo produce inflamación y persistencia de la sintomatología.

## Bibliografía



● Importante ●● Muy importante

- Alió y Sanz J. Ojo Rojo. En: Alió y Sanz J, Fernández Vigo J, García Campos J, García Sánchez J, Miralles de Imperial J, Pastor Jimeno JC, et al, editores. Guiones de Oftalmología. Valladolid: Secretariado de Publicaciones Universidad de Valladolid; 1993. p. 127-37.
- Cullom DR, Chang B. The Wills Eye Manual. Office and Emergency Room Diagnosis and Treatment of Eye Disease. 2nd ed. Philadelphia: Lippincott-Raven; 1997. p. 109-31.
- Ferrer Novella C, González Viejo I. Clínica oftalmológica en Pediatría. En: Honrubia FM, editor. Oftalmología General. Zaragoza: Talleres Gráficos Edelvives; 2001. p. 354-5.
- García Sánchez J, Ramírez Sebastián JM, Triviño Casado A. Oftalmología Pediátrica. En: Alió y Sanz J, Fernández Vigo J, García Campos J, García Sánchez J, Miralles de Imperial J, Pastor Jimeno JC, et al, editores. Guiones de Oftalmología. Valladolid: Secretariado de Publicaciones Universidad de Valladolid; 1993. p. 255-8.
- Sánchez A. Enfermedades de la conjuntiva. En: Honrubia FM, editor. Oftalmología General. Zaragoza: Talleres Gráficos Edelvives, 2001. p. 131-42.
- Wilson ME, Buckley EG, Kivlin JD, Ruttum MS, Simon JW, Magoon EH. Chap XVII: Infectious and allergic ocular diseases. En: Liesegang TJ, Deutsch TA, Grand MG, editors. Section 6: Pediatric Ophthalmology and Strabismus. Basic and Clinical Science Course. San Francisco: The Foundation of the American Academy of Ophthalmology; 2001-2002. p. 182-98.
- El-Defrawy S, Jackson WB. New directions in therapy for ocular allergy. Int Ophthalmol Clin. 1996;36:25-44.
- O'Hara MA. Ophthalmia neonatorum. Pediatr Clin North Am. 1993;40:715-25.
- Paul TO. Medical management of congenital nasolacrimal duct obstruction. J Pediatr Ophthalmol Strabismus. 1985;22:68-70.
- Katowitz JA, Welsh MG. Timing of initial probing and irrigation in congenital nasolacrimal duct obstruction. Ophthalmology. 1987;94:698-705.
- Wilson ME, Buckley EG, Kivlin JD, Ruttum MS, Simon JW, Magoon EH. Chap XVIII: The Lacrimal Drainage System. En: Liesegang TJ, Deutsch TA, Grand MG, editors. Section 6: Pediatric Ophthalmology and Strabismus. Basic and Clinical Science Course. San Francisco: The Foundation of the American Academy of Ophthalmology; 2001-2002. p. 201-7.
- Hammerschlag MR. Chlamydia trachomatis in children. Pediatr Ann. 1994;23:349-53.
- Altemeier WA 3rd. The importance of adenoviral infections in pediatrics. Pediatr Ann. 2001;30:439-40.
- Dawson CR, Togni B. Herpes simplex eye infections: clinical manifestations, pathogenesis and management. Surv Ophthalmol. 1976;21:121-35.