

## Comunicación breve

# Miocardiopatía arritmogénica con afectación predominante del ventrículo izquierdo por una mutación nueva «sin sentido» en desmoplaquina

Josep Navarro-Manchón<sup>a</sup>, Elena Fernández<sup>b</sup>, Begoña Igual<sup>c</sup>, Angeliki Asimaki<sup>d,e</sup>, Petros Syrris<sup>e</sup>, Joaquín Osca<sup>a</sup>, Antonio Salvador<sup>a</sup> y Esther Zorio<sup>a,b,\*</sup>

<sup>a</sup>Departamento de Cardiología, Hospital La Fe, Valencia, España

<sup>b</sup>Unidad de Bioquímica del Centro de Investigación, Hospital La Fe, Valencia, España

<sup>c</sup>Resonancia Magnética Nuclear, ERESA, Hospital La Fe, Valencia, España

<sup>d</sup>Beth Israel Deaconess Medical Center, Harvard Medical School, Boston, Massachusetts, Estados Unidos

<sup>e</sup>The Heart Hospital, University College London Hospitals NHS Trust, Londres, Reino Unido

### Historia del artículo:

Recibido el 27 de abril de 2010

Aceptado el 12 de octubre de 2010

On-line el 31 de marzo de 2011

### Palabras clave:

Miocardiopatía arritmogénica izquierda  
Desmoplaquina  
Cardiorresonancia

### Keywords:

Left dominant arrhythmogenic cardiomyopathy  
Desmoplakin  
Cardiac MRI

## RESUMEN

La miocardiopatía arritmogénica predominantemente izquierda (MCAI) presenta características fenotípicas y genotípicas reflejadas en la familia española de cinco miembros que aquí describimos. Durante un catarro, un joven presentó una taquicardia ventricular con origen ventricular izquierdo y realce tardío en dicha localización. Su ECG basal mostró bajos voltajes, retraso en la activación terminal del QRS (cara inferior y V4-V6) y trastorno de la conducción auriculoventricular. Su biopsia endomiocárdica evidenció pérdida miocitaria y fibrosis. Aunque inicialmente fue catalogado de miocarditis, la evaluación familiar fue decisiva para sospechar una MCAI. El estudio genético identificó una mutación nueva en desmoplaquina tipo «sin sentido» (Q1866X) congruente con la presencia de una desmoplaquina truncada en muestras de piel de los afectados.

© 2010 Sociedad Española de Cardiología. Publicado por Elsevier España, S.L. Todos los derechos reservados.

## Left Dominant Arrhythmogenic Cardiomyopathy Caused by a Novel Nonsense Mutation in Desmoplakin

### ABSTRACT

Left dominant arrhythmogenic cardiomyopathy (LDAC) exhibits characteristic phenotypic and genetic features which were found in the five Spanish family members described in this study. Triggered by a cold, a young man presented with a ventricular tachycardia of left ventricular origin and left ventricular late gadolinium enhancement. His resting ECG showed low potentials, delayed ventricular depolarization (inferior and V4-V6 leads) and atrioventricular conduction disturbances. His endomyocardial biopsy revealed myocyte loss with interstitial fibrosis. Despite the initial diagnosis of myocarditis, familial screening was pivotal in confirming the diagnosis of LDAC. A novel nonsense mutation in the desmoplakin gene (Q1866X) and the truncated protein which it produces were observed in skin samples.

Full English text available from: [www.revespcardiol.org](http://www.revespcardiol.org)

© 2010 Sociedad Española de Cardiología. Published by Elsevier España, S.L. All rights reserved.

## INTRODUCCIÓN

La miocardiopatía arritmogénica (MCA) tiene una prevalencia de 1:5.000<sup>1</sup>. Un 40% de los casos presenta mutaciones, la mayoría en los genes que codifican para las proteínas desmosómicas, habitualmente con herencia autosómica dominante<sup>1,2</sup> y una penetrancia variable. El restante 60% se estima asociado a genes aún no identificados o a causas adquiridas<sup>3</sup>.

Los desmosomas garantizan la adhesión celular y abundan en tejidos sujetos a tensión mecánica constante, como la piel y el miocardio. La participación de proteínas anómalas en los

desmosomas de pacientes con MCA disminuye su adhesividad y favorece la pérdida miocitaria, la sustitución fibroadiposa y la inflamación. Estos hallazgos confieren el sustrato anatómico para la generación de taquiarritmias ventriculares y muerte súbita<sup>3</sup>.

Originalmente descrita en el ventrículo derecho (VD), la MCA ha ampliado su espectro también a formas que afectan fundamentalmente al ventrículo izquierdo (VI), llamadas miocardiopatía arritmogénica izquierda (MCAI)<sup>4-6</sup>.

Presentamos a una familia española estudiada tras un episodio de taquicardia ventricular monomorfa sostenida (TVMS) en el probando. El protocolo cardiológico y genético diagnosticó de MCAI al probando y a un familiar, de portadores genéticos a otros dos y de sujeto sano a otro. Se destacan los rasgos característicos de esta miocardiopatía con el objetivo de facilitar su reconocimiento y enriquecer bases de datos con correlaciones genotipo-fenotipo.

\* Autor para correspondencia: Departamento de Cardiología, Hospital La Fe, Avda. Campanar 21, 46009 Valencia, España.

Correo electrónico: [zorio\\_est@gva.es](mailto:zorio_est@gva.es) (E. Zorio).

## MÉTODOS

### Pacientes

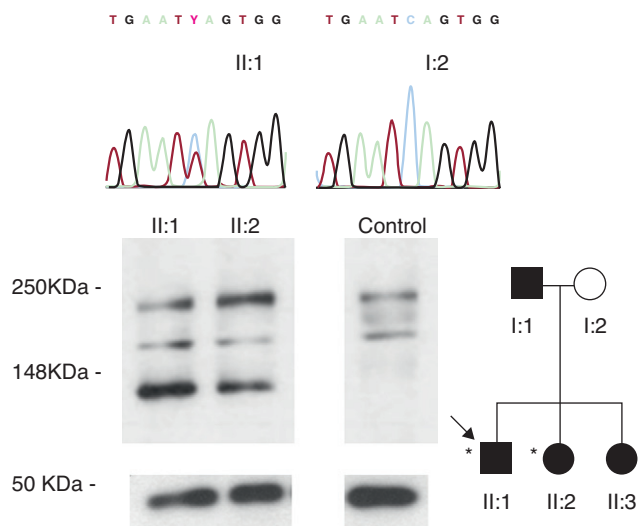
El probando de 36 años (fig. 1, II:1) consultó por dolor torácico atípico por vía ambulatoria; el test de esfuerzo (TE) con protocolo de Bruce fue negativo y su cardi resonancia magnética (CRM) se informó como miocarditis por presentar realce tardío de gadolinio (RTG) en VI. Ingresó 1 año después durante un catarro por disnea, síncope y una TVMS mal tolerada con morfología de bloqueo de rama derecha y eje superior, que fue cardiovertida. El ECG mostró bajos voltajes, retraso en la activación terminal del QRS de cara inferior y V4-V6 (ocasionalmente también V1-V3) y trastorno de la conducción auriculoventricular (fig. 2). La CRM fue superponible a la previa, con ligera disfunción sistólica del VI y el margen ondulado en la tomografía computarizada de 64 multidetectores (TCMD) indicó infiltración miocárdica por grasa/fibrosis epicárdica (fig. 3). Se realizó una biopsia endomiocárdica (BEM), que mostró fibrosis intersticial y pérdida miocitaria < 30% sin grasa patológica. Se le implantó un desfibrilador y se le dio el alta.

Aunque con este estudio clínico el probando no cumplía criterios de MCA<sup>7</sup>, la sospecha de una MCAI motivó una evaluación familiar (padres y dos hermanas) con ECG, ecocardiografía, TE, Holter ECG de 24 h, CRM y bioquímica general.

Completada la valoración familiar, efectuamos un cribado mutacional en el probando, con estudio genético familiar en cascada, tras el cual se realizó una biopsia de piel en los pacientes con MCAI (II:1 y II:2) para estudiar su patrón de expresión de desmoplaquina en comparación con el de un sujeto control.

### Estudio genético

Se extrajo el ADN de leucocitos de sangre periférica. En el probando se secuenciaron en doble sentido los cinco genes desmosómicos principales (placoglobina, placofilina-2, desmogleína-2, desmocolina-2 y desmoplaquina) (ABI Prism 3100 sequencer, Applied Biosystems). Identificada la mutación, en los familiares y 200 cromosomas controles se secuenció exclusivamente el exón afectado.



**Figura 1.** Familiares estudiados (círculos: mujeres; cuadrados: varones; \*fenotipo de miocardiopatía arritmogénica izquierda). Se muestran los cromatogramas de los portadores de la mutación desmoplaquina Q1866X (símbolos negros) y de los sujetos sanos (símbolos blancos), así como su patrón de expresión de desmoplaquina en piel.

### Estudio tisular

La expresión de desmoplaquina en los afectados y un control sano se analizó mediante inmunotransferencia en biopsias de piel procesadas, como se ha descrito previamente<sup>6</sup>, con gel Novex 4-12% Tris-Glycine gel 1 mm (Invitrogen) y con la gliceraldehído 3-fosfato deshidrogenasa (GAPDH) como control de carga. Los anticuerpos primarios fueron NW161 (*desmoplakin N-terminal specific antibody*, donado por la Dra. Kathleen Green, Northwestern University, Evanston, Illinois, Estados Unidos) y GAPDH (14C10) de conejo mAb (IZASA), y los secundarios IgG de oveja antirratón HRP (Amersham Bioscience) e IgG de conejo antiburro HRP (Amersham Bioscience).

El protocolo fue previamente autorizado por el comité ético de nuestro hospital y cada sujeto firmó su consentimiento informado.

## RESULTADOS

### Probando

El estudio genético identificó una variante nueva en el gen de la desmoplaquina (c. 5596C > T, Q1866X) (fig. 1), ausente en controles, que originaba un codón de parada en la traducción del dominio rod central de la proteína. La inmunotransferencia detectó una desmoplaquina truncada en su biopsia de piel (fig. 1).

### Estudio familiar

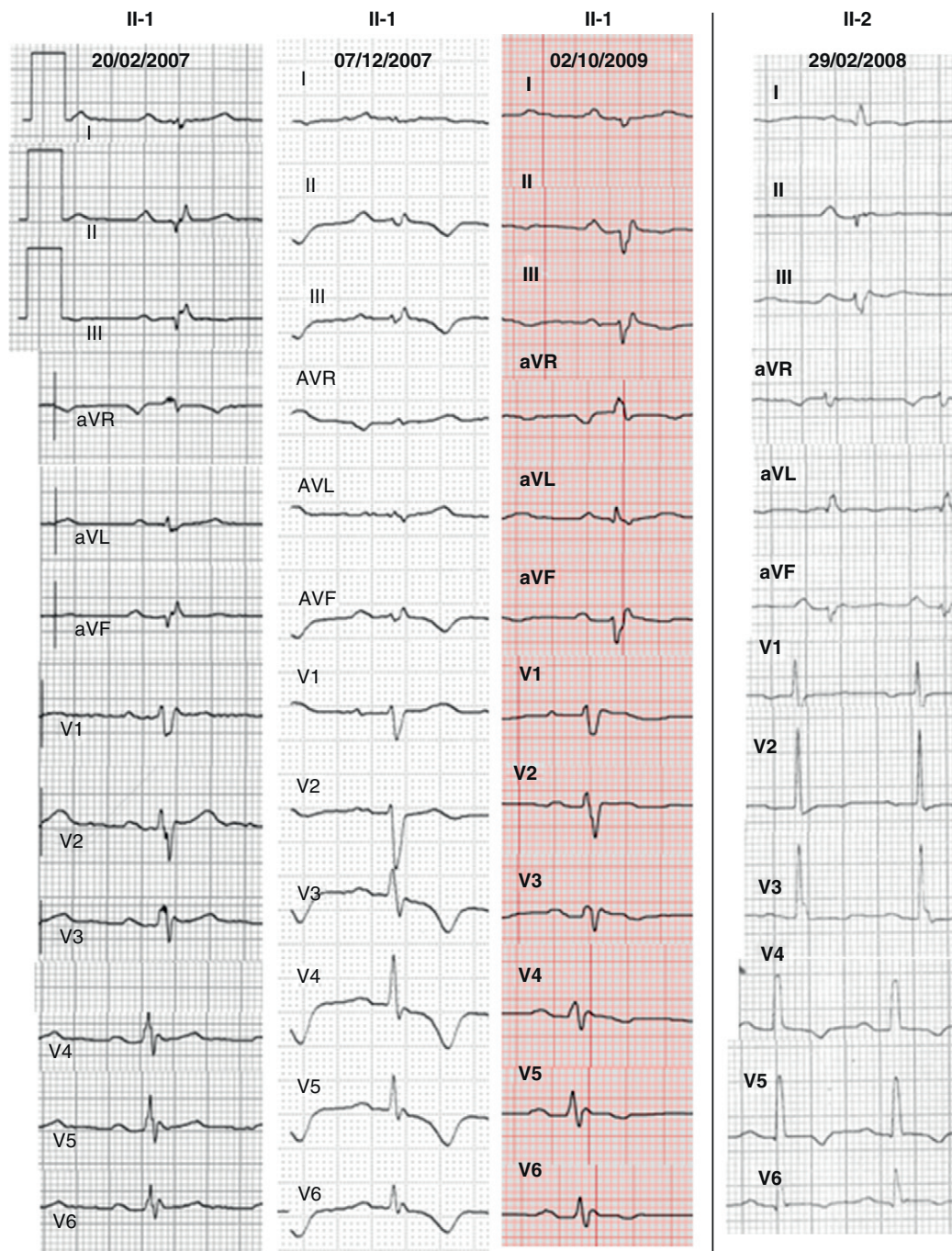
No existían antecedentes familiares destacables. El protocolo cardiológico en sus padres y una hermana fue normal (tabla 1). Sin embargo, su otra hermana presentó fenotipo de MCAI (II:2) con ECG, CRM y TCMD similares a los del probando (figs. 2 y 3). Se realizó un estudio electrofisiológico que documentó la presencia de potenciales fragmentados en VD y una TVMS (con bloqueo de rama izquierda y eje inferior) fácilmente inducible. Su patrón de expresión de desmoplaquina en piel fue superponible al del probando (fig. 1). Tras estos resultados, se le implantó un desfibrilador. La mutación en desmoplaquina Q1866X, ausente en la madre del probando (I:2), estaba presente en la hermana con el fenotipo de MCAI (II:2) y en 2 portadores genéticos con estudio cardiológico normal (la otra hermana II:3 y el padre I:1). Con los resultados genéticos, los dos pacientes afectados (II:1 y II:2) cumplían los nuevos criterios de MCA<sup>8</sup>.

## DISCUSIÓN

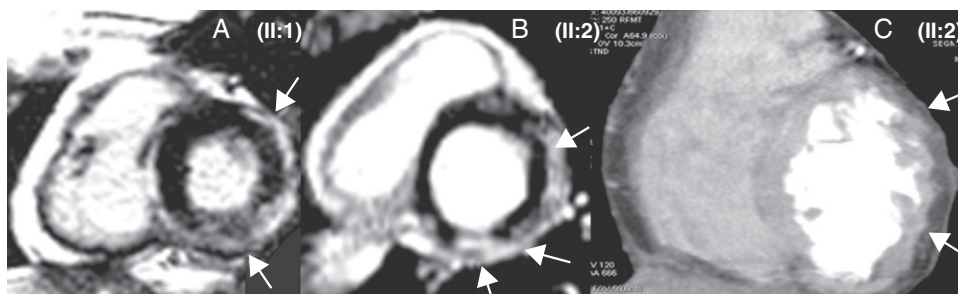
Este trabajo destaca la importancia del estudio multidisciplinario al evaluar a familias con sospecha de MCA y describe una mutación nueva en el gen de la desmoplaquina apuntando al mecanismo molecular más probablemente implicado.

El ECG de la MCA con afectación del VI presenta aplanamientos/inversiones de la repolarización (infero-)laterales<sup>4-6,8</sup>. Además, nuestros pacientes presentaban bajos voltajes y un retraso tanto en la activación ventricular de cara inferior como en la conducción auriculoventricular. Estos novedosos hallazgos, no recogidos en otros artículos<sup>4-6</sup> ni en los nuevos criterios<sup>8</sup>, fueron destacados en un caso con enfermedad de Carvajal<sup>9</sup> y podrían ser útiles para sospechar una MCAI. La localización electrocardiográfica de estas alteraciones coincide con la extensa fibrosis detectada en la cara inferolateral.

De acuerdo con las primeras impresiones<sup>10</sup>, la inclusión del diagnóstico genético aumentó la sensibilidad de los criterios de MCA aunque, desgraciadamente, su accesibilidad para el



**Figura 2.** Electrocardiograma de los pacientes afectados, que muestra bajos voltajes, trastorno de la conducción auriculoventricular y retraso en la activación terminal del QRS de cara inferior y V4-V6 (ocasionalmente también en V1-V3). Las alteraciones de la repolarización (especialmente V4-V6) fueron intermitentes en el probando.



**Figura 3.** A y B: cardi resonancia magnética. C: tomografía computarizada multidetectores. Las flechas señalan el realce tardío de gadolinio (A y B) e indican infiltración miocárdica por fibrosis/grasa epicárdica (C).



**Tabla 1**  
Resultados del estudio familiar

Paciente	Sexo/edad (años)	Historia	ECG	Ecocardiograma	Analítica	TE	Holter ECG de 24 h	CRM	TCMD	BEM	EEF	Genética	Expresión de DSP
I:1	V/77	-	RS, BAV 1°, hemibloqueo anterior	Normal	Normal	No submáxima negativa	RS, 0 EVs	Normal	-	-	-	DSP Q1866X en heterocigosis	-
I:2	M/75	Disnea II/IV NYHA	RS, HVI	IA ligera	Normal	Submáxima negativa	RS, 0 EVs	Normal	-	-	-	Sin mutación	-
II:1 (probando)	V/37	Dolor torácico atípico. DAI	RS, bajos voltajes, BAV 1°, retraso de la activación terminal del QRS en cara inferior y V1-6, T negativo en V3-6	Normal	(transitorio de CK [128 U/l]), CK-MB masa (5 U/l) y transaminasas (AST 129 U/l, ALT 176 U/l y LDH 758 U/l) durante el ingreso por TVS	Submáxima negativa, 7 EVs (BRD y BRI)	-	Grosor y volúmenes normales; FEV1, 54% y FEVD, 42%. RTG subepicárdico en cara inferior, lateral y anterior del VI, signo del acordeón en el VD. Sin infiltración grasa	-	Fibrosis intersticial con pérdida miocitaria < 30%	-	DSP Q1866X en heterocigosis	DSP I, DSP II y banda de DSP truncada a 160 kDa
II:2	M/41	Palpitaciones, síncope vasovagales, síndrome de Sjögren, enfermedad de Raynaud y probable lupus eritematoso sistémico. DAI	RS, PR límite, bajos voltajes, transición precordial en V1, retraso de la activación terminal del QRS en cara inferior, T aplanadas en V1-3 y negativas en V4-6	HK global, FEV1 45%	Normal	No submáxima negativa, BAV 1°, 4 EVs (BRD y BRI)	RS, 636 EVs	HK global, adelgazamiento parcheado del VI; FEV1 42%; IVTSVI 54 ml/m <sup>2</sup> ; FEVD 52%. RTG septal en VD y subepicárdico en VI inferoseptal, inferior y lateral. Sin infiltración grasa	Miocardio del VI ondulado, que indica infiltración fibrosa/grasa	-	AH 110, HV 41. Potenciales fragmentados de VD, TVMS inducible (BRI con eje inferior)	DSP Q1866X en heterocigosis	DSP I, DSP II y banda de DSP truncada a 160 kDa
II:3	M/40	Síncope vasovagales	RS	Normal	Normal	Submáxima negativa	RS, 64 EVs	Normal	-	-	-	DSP Q1866X en heterocigosis	-

BAV: bloqueo auriculoventricular; BEM: biopsia endomiocárdica; BRD: bloqueo de rama derecha; BRI: bloqueo de rama izquierda; CRM: cardi resonancia magnética; DAI: desfibrilador automático implantable; DSP: desmoplaquina; ECG: electrocardiograma; EEF: estudio electrofisiológico; EV: extrasistolia ventricular; FE: fracción de eyección; HK: hipocinesia; HVI: hipertrofia ventricular izquierda; IA: insuficiencia aórtica; IVTSVI: volumen telesistólico ventricular izquierdo indexado; M: mujer; NYHA: New York Heart Association; RS: ritmo sinusal; RTG: realce tardío de gadolinio; TCMD: tomografía computarizada multidetectores; TE: test de esfuerzo; TVMS: taquicardia ventricular monomorfa sostenida; V: varón; VD: ventrículo derecho; VI: ventrículo izquierdo.

cardiólogo clínico es todavía limitada. Si bien se han descrito ocasionalmente mutaciones en desmocolina-2 y desmogleína-2, nuestros resultados refuerzan que el de la desmoplaquina podría ser el primer gen que estudiar ante una MCAI<sup>4,11</sup>. La inmunotransferencia comprobó la predicción del truncamiento de la desmoplaquina en presencia de la mutación Q1866X. Así, la ausencia de región C-terminal en el 50% de la desmoplaquina de los afectados justificaría una unión defectuosa entre los desmosomas y los filamentos intermedios<sup>4</sup>.

Aunque la indicación de un desfibrilador como prevención primaria en la hermana afectada (II:2) era controvertida, le aconsejamos este tratamiento por la presencia de marcadores de riesgo como la historia familiar, la afectación del VI y la inducción de TVMS en el estudio electrofisiológico<sup>12</sup>.

En la MCAI predomina el componente fibroso sobre la infiltración grasa<sup>4-6</sup>, con un patrón subepicárdico de RTG similar al de distintas afecciones (miocarditis, miocardiopatías infiltrativas, sarcoidosis, enfermedad de Chagas, miocardiopatía dilatada, distrofinopatías, etc.)<sup>13</sup>. En nuestro probando, la primera CRM suscitó el diagnóstico de miocarditis, y sin el estudio familiar no se habría filiado correctamente. Debe recordarse que las miocarditis pueden actuar como desencadenantes de los brotes de actividad de la MCA y que la ausencia de datos histológicos típicos de MCA no descarta el diagnóstico. El patrón ondulante que observamos en la TCMD corrobora los hallazgos de la CRM y podría ser útil en los pacientes portadores de un desfibrilador.

En resumen, el diagnóstico de MCAI es complejo, con exploraciones no siempre accesibles, y la evaluación familiar puede ser una pieza clave en el diagnóstico diferencial.

#### AGRADECIMIENTOS

Agradecemos la colaboración de los Dres. Monserrat Évole, Aitana Braza-Boils y Antonio Moscardó en la ejecución de las técnicas utilizadas.

#### FINANCIACIÓN

Este trabajo se ha financiado con ayudas del Instituto de Salud Carlos III (PI070831, CP0700326, RECAVA RD06/0014/0004), la

Sociedad Valenciana de Cardiología, la *Heart Rhythm Society* y la *British Heart Foundation*.

#### CONFLICTO DE INTERESES

Ninguno.

#### BIBLIOGRAFÍA

- Saffitz JE, Asimaki A, Huang H. Arrhythmogenic right ventricular cardiomyopathy: new insights into mechanisms of disease. *Cardiovasc Pathol*. 2010;19:166-70.
- Sen-Chowdhry S, Syrris P, McKenna WJ. Genetics of right ventricular cardiomyopathy. *J Cardiovasc Electrophysiol*. 2005;16:927-35.
- Basso C, Thiene G. Autopsy and endomyocardial biopsy findings. En: Markus FI, Nava A, Thiene G, editors. *Arrhythmogenic RV cardiomyopathy/dysplasia*. Recent advances. Milán: Springer Verlag; 2007. p. 29-44.
- Sen-Chowdhry S, Syrris P, Prasad SK, Hughes SE, Merrifield R, Ward D, et al. Left-dominant arrhythmogenic cardiomyopathy: an under-recognized clinical entity. *J Am Coll Cardiol*. 2008;52:2175-87.
- De Pasquale CG, Heddle WF. Left sided arrhythmogenic ventricular dysplasia in siblings. *Heart*. 2001;86:128-30.
- Norman M, Simpson M, Mogensen J, Shaw A, Hughes S, Syrris P, et al. Novel mutation in desmoplakin causes arrhythmogenic left ventricular cardiomyopathy. *Circulation*. 2005;112:636-42.
- McKenna WJ, Thiene G, Nava A, Fontaliran F, Blomstrom-Lundqvist G, Fontaine G, et al. Diagnosis of arrhythmogenic right ventricular dysplasia/cardiomyopathy. Task Force of the Working Group Myocardial and Pericardial Disease of the European Society of Cardiology and of the Scientific Council on Cardiomyopathies of the International Society and Federation of Cardiology. *Br Heart J*. 1994;71:215-8.
- Marcus FI, McKenna WJ, Sherrill D, Basso C, Bauce B, Bluemke DA, et al. Diagnosis of arrhythmogenic right ventricular cardiomyopathy/dysplasia: Proposed Modification of the Task Force Criteria. *Circulation*. 2010;121:1533-41.
- Prompona M, Kozlik-Feldmann R, Mueller-Hoecker J, Reiser M, Huber A. Magnetic resonance imaging characteristics in Carvajal syndrome (variant of Naxos disease). *Circulation*. 2007;116:e524-e530.
- Cox MG, Vandersmagt JJ, Noorman M, Wiesfeld AC, Volders PG, Vanlangen IM, et al. ARVD/C diagnosis: impact of new Task Force criteria. *Circ Arrhythm Electrophysiol*. 2010;3:126-33.
- Syrris P, Ward D, Evans A, Asimaki A, Gandjbakhch E, Sen-Chowdhry S, et al. Arrhythmogenic right ventricular dysplasia/cardiomyopathy associated with mutations in the desmosomal gene desmocolin-2. *Am J Hum Genet*. 2006;79:978-84.
- Epstein AE, DiMarco JP, Ellenbogen KA, Estes 3rd NA, Freedman RA, Gettes LS, et al. ACCAHA/HRS 2008 Guidelines for device-based therapy of cardiac rhythm abnormalities. *Heart Rhythm*. 2008;5:e1-e62.
- Silva C, Moon JC, Elkington AG, John AS, Mohiaddin RH, Pennell DJ. Myocardial late gadolinium enhancement in specific cardiomyopathies by cardiovascular magnetic resonance: a preliminary experience. *J Cardiovasc Med (Hagerstown)*. 2007;8:1076-9.