

Imagen en cardiología

Fibrosis endomiocárdica tropical e hipertensión pulmonar secundaria a esquistosomiasis

Schistosomiasis and Tropical Endomyocardial Fibrosis With Pulmonary Hypertension

Ferran Gran^{a,*}, Dimpna C. Albert^a y Antonio Moreno^b

^aServicio de Cardiología Pediátrica, Hospital Universitario Vall d'Hebron, Barcelona, España

^bServicio de Neumología Pediátrica, Hospital Universitario Vall d'Hebron, Barcelona, España

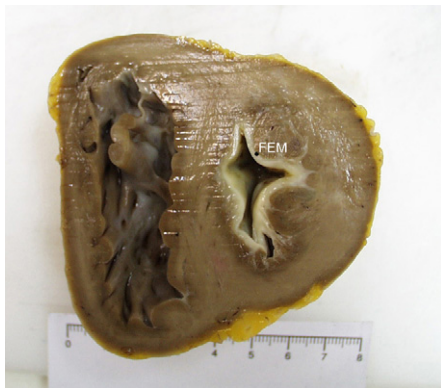

Figura 1.

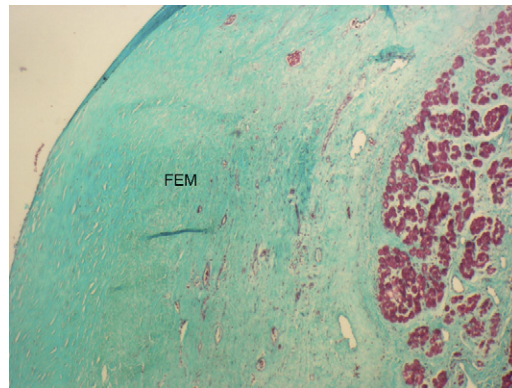


Figura 2.

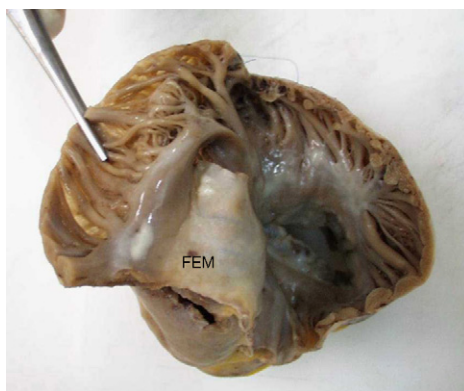


Figura 3.

Mujer de 11 años y raza negra, procedente de Guinea Ecuatorial, ingresó en nuestro centro para estudio por un cuadro de fatiga, hepatomegalia y ascitis. En la ecocardiografía destacaba una dilatación grave de la aurícula izquierda, una función sistólica normal y una dilatación grave de las cavidades derechas. La presión pulmonar estimada por la insuficiencia tricuspídea era de 100 mmHg. Se realizó un estudio hemodinámico, que confirmó una presión pulmonar sistémica con unas resistencias pulmonares de 23 UW/m², que no se modificaron con oxígeno y óxido nítrico. Entre los estudios complementarios, destaca un hemograma normal y coprocultivos positivos para *Schistosoma intercalatum* y *S. haematobium*.

El diagnóstico fue de miocardiopatía restrictiva e hipertensión pulmonar secundaria a esquistosomiasis.

Se inició tratamiento médico con antiparasitarios, diuréticos y vasodilatadores sistémicos y pulmonares, pero no se observó respuesta evidente. Durante la evolución presentó un episodio de hemiparesia izquierda, secundaria a tromboembolia cerebral en el contexto de un episodio de fibrilación auricular.

A los 4 años del diagnóstico, fue sometida con éxito a un trasplante cardiopulmonar. La figura 1 es un corte macroscópico ventricular a nivel de los músculos papilares, en el que se observa un endocardio ventricular de aspecto nacarado que se corresponde con la fibrosis endomiocárdica (FEM). La figura 2 es una tinción microscópica con tricrómico de Masson, en la que se observa una zona de fibrosis acelular. La figura 3 muestra un corte de la aurícula derecha.

* Autor para correspondencia:

Correo electrónico: fgranipina@gmail.com (F. Gran).

On-line el 17 de mayo de 2011

Full English text available from: www.revespcardiol.org