

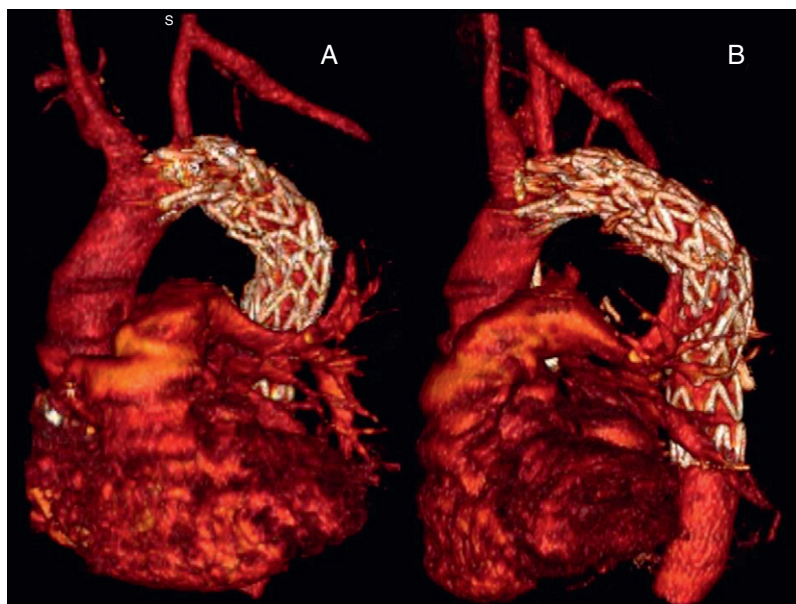Figura 2. Imágenes postoperatorias. Nótese el *bypass* carotidosubclavio izquierdo. A: vista frontal. B: vista lateral.

abordaje endovascular⁴⁻⁶. Sin embargo, todavía existe controversia acerca de la indicación de antibioterapia a largo plazo⁶.

El empleo de estas técnicas endovasculares ha logrado una tasa de éxito superior al 90%, con excelentes resultados a medio plazo, reduciendo considerablemente la morbimortalidad asociada a la cirugía convencional (del 15-41 al 6,6%⁶).

En resumen, el tratamiento endovascular es una alternativa terapéutica segura para la resolución de una FAB, si bien es necesario un seguimiento a largo plazo.

Sin tratamiento, esta afección tiene una mortalidad del 100%, por lo que la sospecha clínica es imprescindible para conseguir una actuación inmediata. En nuestro caso, el tiempo transcurrido desde la cirugía hasta la FAB es de 27 años, por lo que es el caso de aparición más tardía existente en la literatura.

Emiliano A. Rodríguez-Caulo*, Carlos J. Velázquez,
José Miguel Barquero y Mariano García-Borbolla

Servicio de Cirugía Cardiovascular, Hospital Universitario Virgen
Macarena, Sevilla, España

* Autor para correspondencia:

Correo electrónico: erodriguezcaulo@hotmail.com
(E.A. Rodríguez-Caulo).

On-line el 13 de abril de 2011

BIBLIOGRAFÍA

1. Piciche M, De Paulis R, Fabbri A, Chiariello L. Postoperative aortic fistulas into the airways: etiology, pathogenesis, presentation, and management. *Ann Thorac Surg.* 2003;75:1998-2006.
2. Pirelli S, Bozzani A, Arici V, Odero A. Endovascular treatment of acute haemoptysis secondary to aortobronchial fistula. *Eur J Vasc Endovasc Surg.* 2006;32:366-8.
3. Von Kodolistsh Y, Aydin M, Koschky D. Predictors of aneurysmal formation after surgical correction of aortic coarctation. *J Am Coll Cardiol.* 2002;39:617-24.
4. Thompson C, Ramaiah V, Rodríguez-López J, Vranic M, Ravi R. Endoluminal stent graft repair of aortobronchial fistulas. *J Vasc Surg.* 2002;35:387-91.
5. Quintana AL, Aguilar-Martínez E, Heredero-Fernández A, Riambau V, Paul L, Acín F. Aortobronchial fistula after aortic coarctation. *J Thoracic Cardiovasc Surg.* 2006;131:240-3.
6. Bockler D, Schumacher H, Schwarzbach M, Ockert S, Rotert H, Allenberg JR. Endoluminal stent-graft repair of aortobronchial fistulas: bridging or definitive long term solution? *J Endovasc Ther.* 2004;11:41-8.

doi:10.1016/j.recesp.2010.11.014

Red de Chiari y fibrilación auricular paroxística

Chiari's Network and Paroxysmal Atrial Fibrillation

Sra. Editora:

Paciente de 11 años de edad, que acudió a urgencias por episodios de palpitaciones taquicárdicas seguidas de síncope; no tenía antecedentes personales de interés. El estudio analítico completo (que incluyó perfil tiroideo) fue normal. El electrocardiograma (ECG) mostraba fibrilación auricular a 180 lpm. En el ecocardiograma Doppler (fig. 1), no se apreciaba cardiopatía

estructural, pero sí una muy desarrollada red de Chiari en la aurícula derecha, sin datos de comunicación auricular concomitante. Debido a su tamaño, se objetivaba bamboleo violento de la red contra la pared lateral de la aurícula derecha, y su longitud alcanzaba el plano valvular tricuspídeo, como se aprecia en la imagen. Ninguna otra etiología distinta de la red de Chiari podía explicar los episodios, a pesar de un estudio electrofisiológico exhaustivo, que no demostró inducibilidad de la arritmia. Tras diversos tratamientos antiarrítmicos ineficaces, se realizó resección quirúrgica de la red de Chiari (fig. 2) mediante una toracotomía simple, sin complicaciones.

Hasta la fecha, se trata de la primera publicación que relaciona la presencia de red de Chiari con episodios de fibrilación auricular

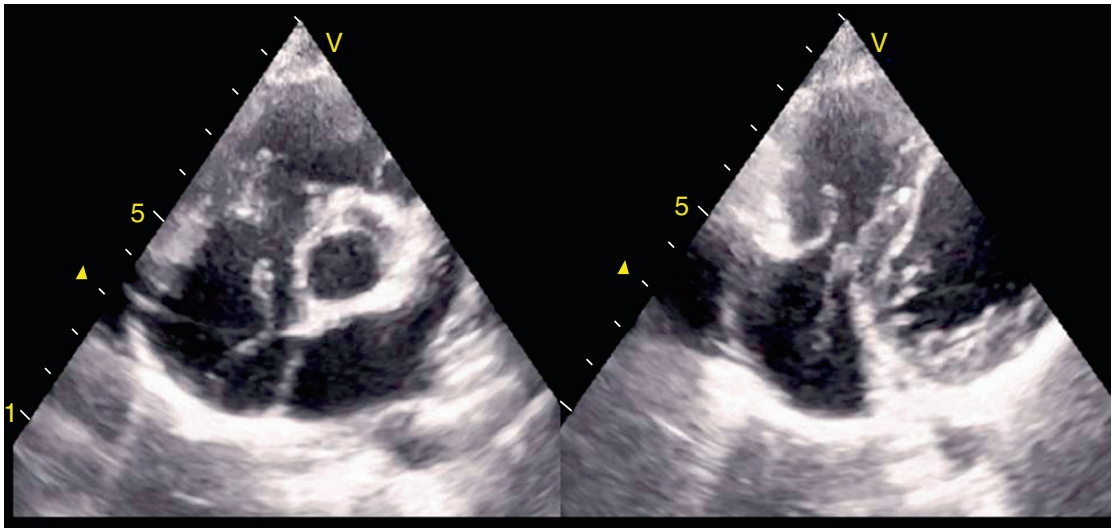


Figura 1. Ecografía bidimensional en el plano de grandes vasos, en la que se aprecia la red de Chiari en la aurícula derecha con un movimiento hacia el plano valvular tricuspídeo.

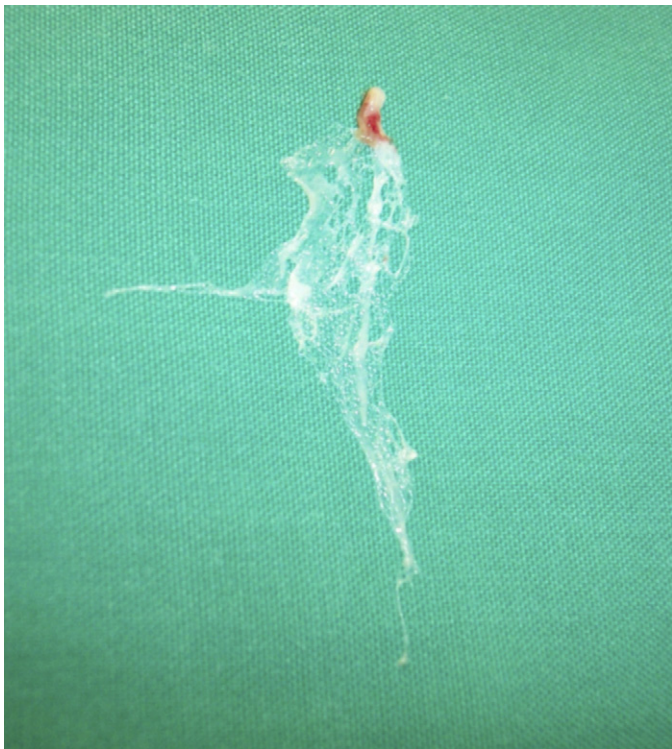

Figura 2. Red de Chiari ampliamente desarrollada tras su resección quirúrgica.

paroxística. Se ha descrito su presencia en hasta un 4% de las autopsias^{1,2}, con frecuencia asociado a foramen oval permeable, si bien se consideraba un hallazgo con escaso significado patológico³⁻⁵. Recientemente algunas publicaciones han descrito este hallazgo en pacientes con eventos tromboembólicos, en los que podría tener algún papel⁶⁻¹⁰.

La resección quirúrgica ha sido eficaz. Tras 4 años de seguimiento clínico y con Holter ECG, no se han registrado nuevos episodios de arritmias ni síncope sin tratamiento antiarrítmico; el desarrollo del niño ha sido completamente normal y realiza ejercicio físico intenso habitualmente.

Eduardo Alegría-Barrero^{a,*}, Ana Alegría-Barrero^b,
Juan José Gavira Gómez^b y Gregorio Rábago Juan-Aracil^b

^aInstituto Cardiológico, Clínica Rotger, Palma de Mallorca, Baleares, España

^bDepartamento de Cardiología y Cirugía Cardiovascular, Clínica Universidad de Navarra, Pamplona, Navarra, España

* Autor para correspondencia: Instituto Cardiológico, Clínica Rotger, Santiago Russiñol 9, 07012 Palma de Mallorca, Baleares, España.

Correo electrónico: ealegriabarrero@secardiologia.es
(E. Alegría-Barrero).

On-line el 17 de abril de 2011

BIBLIOGRAFÍA

- Clements J, Sobotka-Plojhar M, Exlato N, Van Geijn HP. A connective tissue membrane in the right atrium (Chiari network) as a cause of fetal cardiac arrhythmia. *J Obstet Gynecol.* 1982;142:709-12.
- Pellet AA, Kerut EK. The Chiari network in an echocardiography study. *J Cardiovasc Ultrasound.* 2004;21:91-3.
- Chiari H. Über netzbildungen im rechten vorhofe des herzens. *Beitr Path Anat.* 1897;22:1-10.
- Helwig FC. The frequency of anomalous reticula in the right atrium of the human heart "Chiari network". Report of eight cases. *Am J Pathol.* 193;8: 73-9.
- Schneider B, Hofmann T, Justen M, Meinertz T. Chiari's network: normal anatomic variant or risk factor for arterial embolic events? *J Am Coll Cardiol.* 1995;26:203-10.
- Pearson AC, Nagelhout D, Castello R, Gomez CR, Labovitz AJ. Atrial septal aneurysm and stroke: a transesophageal echocardiographic study. *J Am Coll Cardiol.* 1991;18:1223-9.
- Schuchlenz HW, Saurer G, Weihs W, Rehak P. Persisting Eustachian valve in adults: relation to patent foramen ovale and cerebrovascular events. *J Am Soc Echocardiogr.* 2004;17:231-3.
- Yamashita T, Ohkawa S, Imai T, Ide H, Watanabe C, Ueda K. Prevalence and clinical significance of anomalous muscular band in the left atrium. *Am J Cardiovasc Pathol.* 1993;4:286-93.
- Benbow E, Love E, Love H. Massive right atrial thrombus associated with a Chiari network and a Hickman catheter. *Am J Clin Pathol.* 1987;88: 243-8.
- Maruyama T, Kurogouchi F. Entrapment of a tined lead by the Chiari network with preserved atrial sensing ability in a patient with atrioventricular block: a case report. *J Cardiol.* 2004;44:251-4.

doi:10.1016/j.recesp.2010.11.003