

Imagen en cardiología

Cuerpo extraño intracardiaco y algo más

An Intracardiac Foreign Body, and a Few More

Francisco Toledano*, Martín Ruiz-Ortiz y Dolores Mesa

Servicio de Cardiología, Hospital Universitario Reina Sofía, Córdoba, España

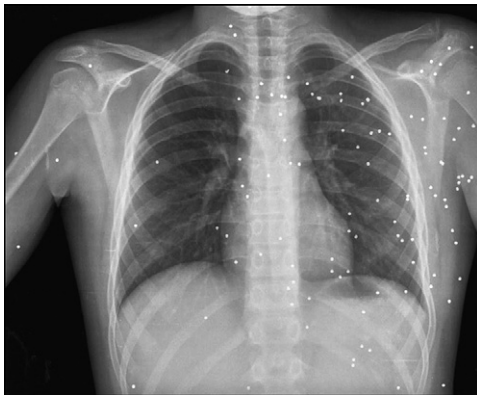


Figura 1.

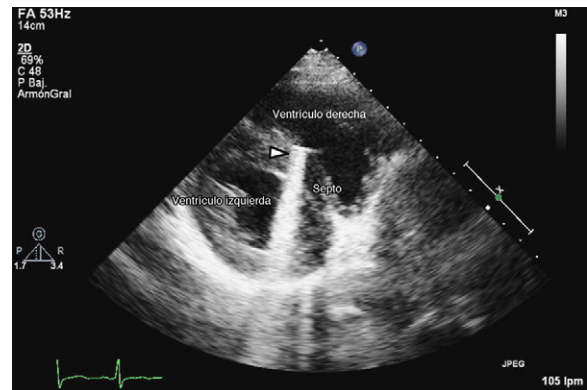


Figura 2.

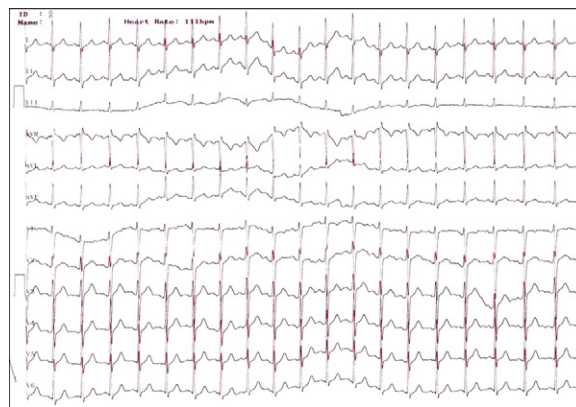

Figura 3.

Un niño de 14 años llegó al departamento de emergencias tras sufrir un accidente por arma de fuego con múltiples impactos de balines en cuello, cara y tórax. Sorprendentemente, no presentó signos de inestabilidad hemodinámica durante su estancia en el hospital y sólo requirió el drenaje de un hemotórax bilateral. La radiografía de tórax realizada justo antes de su alta hospitalaria muestra múltiples balines (fig. 1). La figura 2 y el vídeo corresponden a una visión paraesternal de eje corto de la ecocardiografía de control, en la que se puede apreciar un balín alojado en el septo interventricular (punta de flecha), con la correspondiente sombra acústica. El electrocardiograma inicial no mostró alteraciones de la conducción intraventricular, como podría haber condicionado la localización del balín (fig. 3). Se decidió una actitud conservadora con respecto al cuerpo extraño intracardiaco, con una primera revisión al mes de su alta hospitalaria.

MATERIAL ADICIONAL



Se puede consultar material adicional a este artículo en su versión electrónica disponible en [doi:10.1016/j.recesp.2010.02.004](https://doi.org/10.1016/j.recesp.2010.02.004).

* Autor para correspondencia:
Correo electrónico: franciscotoledan@hotmail.com (F. Toledano).
On-line el 8 de junio de 2011

Full English text available from: www.revespcardiol.org