

## Imagen en cardiología

# Seminoma tímico mediastínico caracterizado mediante resonancia magnética cardiaca

## Characterization of a Mediastinal Thymic Seminoma Using Cardiac Magnetic Resonance

Leticia Fernández-Friera<sup>a,b,c</sup>, Valentín Fuster<sup>a,c</sup> y Javier Sanz<sup>a,\*</sup>

<sup>a</sup>The Zena and Michael A. Wiener Cardiovascular Institute y Marie-Josée and Henry R. Kravis Center for Cardiovascular Health, Mount Sinai School of Medicine, Nueva York, Estados Unidos

<sup>b</sup>Departamento de Cardiología, Hospital Universitario Marqués de Valdecilla-Instituto de Formación e Investigación Marqués de Valdecilla (IFIMAV), Santander, España

<sup>c</sup>Fundación Centro Nacional de Investigaciones Cardiovasculares Carlos III (CNIC), Madrid, España

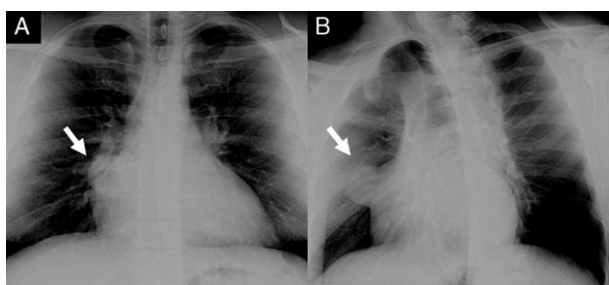


Figura 1.

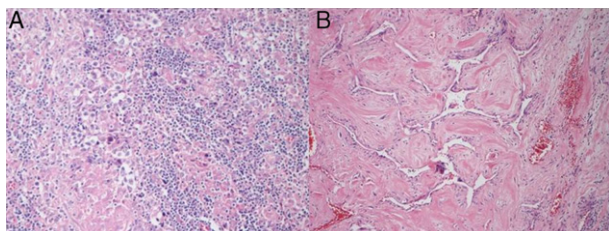


Figura 3.

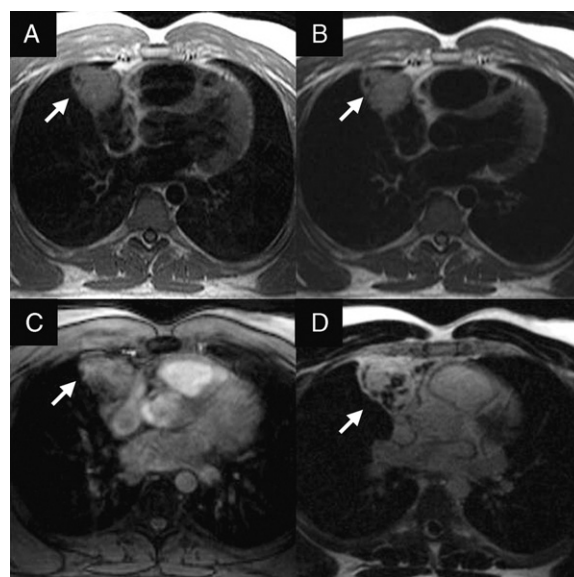


Figura 2.

Varón de 34 años de edad remitido para la evaluación de una masa mediastínica detectada en una radiografía de tórax sistemática (figs. 1A y B). Los antecedentes patológicos, la exploración física y las pruebas de laboratorio fueron anodinos. La resonancia magnética cardiaca confirmó la presencia de una masa bien delimitada, situada en el mediastino anterior, que medía  $6 \times 5 \times 5$  cm. Se iniciaba a la altura de la bifurcación de la arteria pulmonar y se extendía en dirección lateral hasta la aurícula derecha, sin signos de infiltración de los tejidos circundantes. En comparación con el miocardio, la masa era isointensa en las imágenes obtenidas con potenciación en T1 (fig. 2A) e hiperintensa en las secuencias T2 (fig. 2B), observaciones compatibles con un contenido líquido de gran volumen. En cambio, las imágenes de primer paso indicaron una hiperperfusión en el interior de la masa (fig. 2C) y una captación tardía difusa (fig. 2D), lo cual señalaba un componente altamente vascular con aumento del espacio intersticial. Se practicó al paciente una resección quirúrgica de la masa. Las muestras histológicas presentaban un componente central de células poligonales grandes con citoplasma claro y núcleos centrales con nucléolos prominentes (figs. 3A y B). Estas características morfológicas, junto con la tinción inmunohistoquímica positiva para fosfatasa alcalina placentaria y negativa para alfafetoproteína y gonadotropina coriónica humana, eran compatibles con un seminoma tímico. Los tumores de células germinales son el cáncer más frecuente en los varones de entre 15 y 35 años de edad. El mediastino anterior es la localización primaria extragonadal más frecuente del seminoma. Dado su pronóstico favorable, estas variantes no deben confundirse con otros tumores mediastínicos. La resonancia magnética cardiaca proporciona una caracterización detallada de este tumor, en el que debe pensarse cuanto se descubre una masa mediastínica en un varón joven.

## FINANCIACIÓN

Este trabajo ha sido financiado parcialmente por la Sociedad Española de Cardiología y por el Instituto de Formación e Investigación Marqués de Valdecilla (IFIMAV), Santander, España.

\* Autor para correspondencia.

Correo electrónico: [Javier.Sanz@mssm.edu](mailto:Javier.Sanz@mssm.edu) (J. Sanz).

On-line el 11 de junio de 2011

Full English text available from: [www.revespcardiol.org](http://www.revespcardiol.org)