

Imagen en cardiología

Tuberculosis miocárdica

Myocardial Tuberculosis

Andrea Barison^{a,b,*}, Giancarlo Todiere^a y Giovanni Donato Aquaro^a

^a Fondazione "Gabriele Monasterio", CNR, Regione Toscana, Pisa, Italia

^b Scuola Superiore Sant'Anna, Pisa, Italia

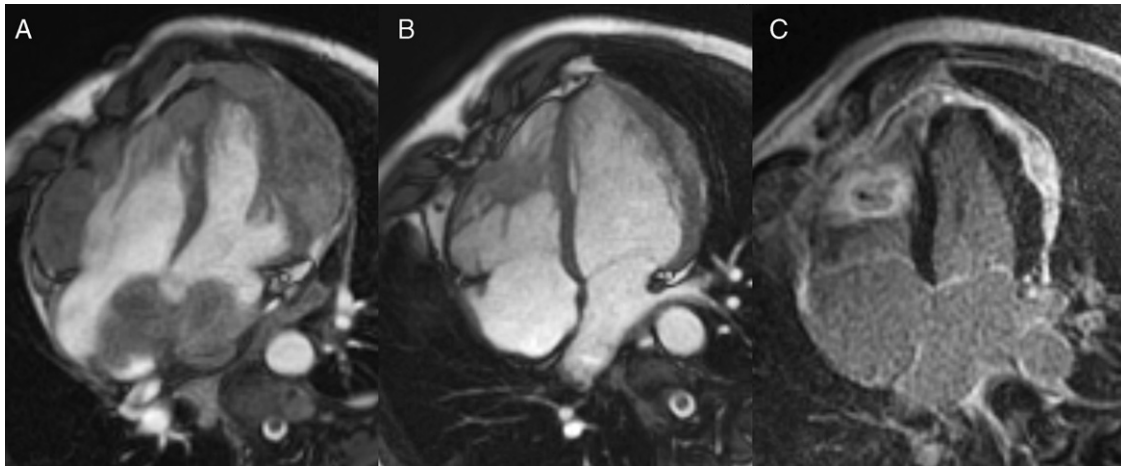


Figura 1.

Varón de 35 años de origen senegalés que ingresó por fatiga, dificultad respiratoria, bultos en la piel y dolor lumbar. Se le diagnosticó una tuberculosis mediante la prueba cutánea de tuberculina y se aisló *Mycobacterium tuberculosis* de los abscesos cutáneos. La tomografía computarizada torácica mostró una espondilitis tuberculosa y descartó afectación pulmonar. La resonancia magnética cardiaca mostró una masa pericárdica no homogénea, que infiltraba el miocardio ventricular y auricular (fig. 1A). Después de un tratamiento antibiótico de 6 meses con isoniazida, rifampicina y pirazinamida, el paciente presentó una mejoría sintomática sustancial y la resonancia magnética cardiaca confirmó una regresión significativa de las masas miopericárdicas. Únicamente persistía una masa ventricular derecha y un engrosamiento epicárdico ventricular izquierdo (fig. 1B), caracterizados ambos por una fibrosis densa en las imágenes de realce tardío de gadolinio (fig. 1C). Concretamente, la masa ventricular derecha presentaba una estructura típica de tuberculosis, con un recubrimiento fibroso alrededor de un núcleo necrótico. Aunque la pericarditis tuberculosa se ha descrito en hasta un 1% de los pacientes con tuberculosis activa, la afectación miocárdica es muy poco común. Cuando ocurre puede causar deterioro hemodinámico, tromboembolia o arritmias refractarias, y requerir tratamiento quirúrgico junto con la administración de antibióticos.

* Autor para correspondencia:

Correo electrónico: barison@sssup.it (A. Barison).

On-line el 8 de junio de 2011

Full English text available from: www.revespcardiol.org