

Imagen en cardiología

Seudoaneurisma aórtico gigante con protrusión hasta el plano subcutáneo

Giant Aortic Pseudoaneurysm With Subcutaneous Protrusion

Ana M. Bel*, Manuel Perez y Jose A. Montero

Servicio de Cirugía Cardíaca, Hospital Universitario La Fe, Valencia, España

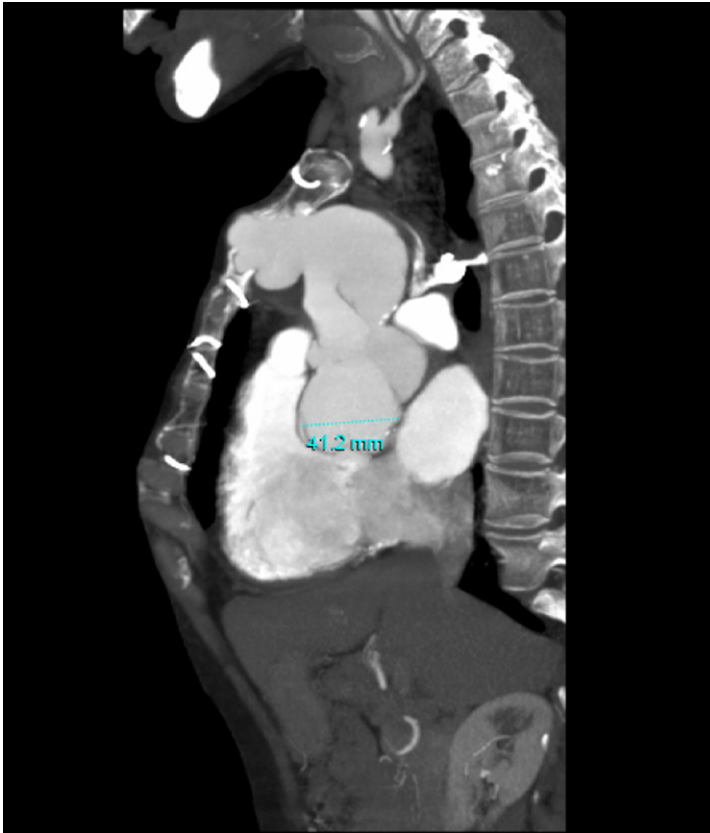


Figura 1.

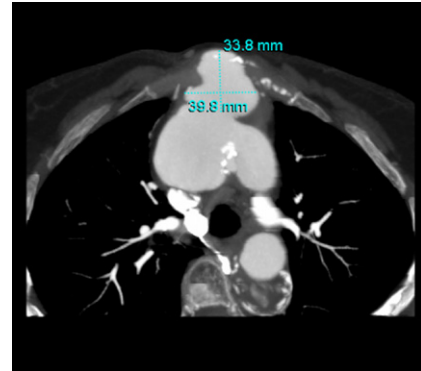


Figura 2.

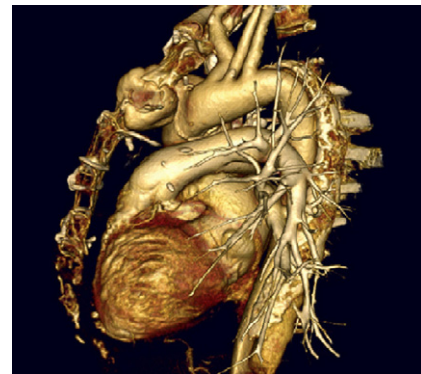


Figura 3.

Mujer de 59 años, diagnosticada de síndrome de Marfan e intervenida de disección aguda de aorta en 1999. Se le realizó sustitución de aorta ascendente por tubo de dacrón de 30 mm. La evolución postoperatoria fue correcta, y se le dio el alta a los 15 días de la cirugía sin incidencias destacables.

La paciente no acudió a los controles anuales, por lo que se produjo una pérdida de seguimiento hasta 9 años después de la cirugía. Acudió a puertas de urgencias por un aumento de su disnea habitual; en ese momento se encontraba en clase funcional NYHA III/IV. Se realizó ecocardiografía, que objetivó una insuficiencia aórtica severa con depresión moderada de la función ventricular, por lo que se la ingresó en nuestra unidad para estudio prequirúrgico.

A la exploración física destacaba una masa pulsátil en la línea media a nivel del manubrio esternal. Se realizó angiotomografía computarizada (figs. 1 y 2), que evidenció un pseudoaneurisma dependiente de la sutura distal del injerto aórtico. Las imágenes de reconstrucción (fig. 3) muestran que el saco aneurismático se introducía en el cuerpo esternal continuando su extensión hasta el plano cutáneo.

Se reintervino a la paciente utilizando una toracotomía bilateral ante la imposibilidad de realizar una esternotomía media. Se le realizó sustitución valvular aórtica y tubo de dacrón supracoronario hasta el arco aórtico, donde la aorta recuperaba su calibre normal.

Tras la cirugía presentó una evolución tórpida, con necesidad de intubación prolongada debido a insuficiencia respiratoria severa, y falleció a los 45 días de la cirugía.

* Autor para correspondencia:

Correo electrónico: abelmin@hotmail.com (A.M. Bel).

On-line el 21 de abril de 2011

Full English text available from: www.revvespcardiol.org